

UNIVERSITE DE DAKAR

ECOLE INTER-ETATS DES SCIENCES ET MEDECINE VETERINAIRES
(E. I. S. M. V.)

ANNEE 1983

N° 18

ETATS
MEDECINE
DE DAKAR
BIBLIOTHEQUE

ARTERES DE LA TETE DU ZEBU

(Bos indicus)

THESE

présentée et soutenue publiquement le 21 juin 1983
devant la Faculté de Médecine et de Pharmacie de Dakar
pour obtenir le grade de DOCTEUR VETERINAIRE
(Diplôme d'Etat)

par

Adrien Marie Gaston BELEM

né le 9 juin 1957 à OUAHIGOUYA (HAUTE-VOLTA)

- Président du Jury : Monsieur François DIENG,
Professeur à la Faculté de Médecine et de Pharmacie de Dakar
- Rapporteur : Monsieur Alassane SERE,
Maître de Conférences à l'E.I.S.M.V. de Dakar
- Membres : Monsieur Ahmadou Lamine NDIAYE,
Professeur à l'E.I.S.M.V. de Dakar
Monsieur Sadio SYLLA,
Professeur à la Faculté de Médecine et de Pharmacie de Dakar
- Directeur de Thèse : Monsieur Charles Kondi AGBA,
Maître-Assistant à l'E.I.S.M.V. de Dakar

LISTE DU PERSONNEL ENSEIGNANT POUR
L'ANNÉE UNIVERSITAIRE 1982 - 1983

I - PERSONNEL A PLEIN TEMPS

1. PHARMACIE-TOXICOLOGIE

N.....	Professeur
François Adébayo ABIOLA	Maître-Assistant

2. PHYSIQUE MEDICALE - CHIMIE BIOLOGIQUE

N.....	Professeur
Germain Jérôme SAWADOGO	Maître-Assistant

3. ANATOMIE- HISTOLOGIE - EMBRYOLOGIE

N.....	Professeur
Charles Kondi AGBA	Maître-Assistant
François LAMARQUE	V. S. N.
Amadou ADAMOU	Moniteur
Adrien Marie Gaston BELEM	Moniteur

4. PHYSIOLOGIE - PHARMACODYNAMIE - THERAPEUTIQUE

Alassane SERE	Maître de Conf. ^{ces} Agrégé
Moussa ASSANE	Assistant
Olorounto Delphin KOUDANDE	Moniteur

5. PARASITOLOGIE - MALADIES PARASITAIRES - ZOOLOGIE

N.....	Professeur
Joseph VERCRUYSSÉ	Maître-Assistant
Louis Joseph PANGUI	Assistant
Désiré AHOMLANTO	Moniteur

6. HYGIENE ET INDUSTRIE DES DENREES D'ORIGINE ANIMALE

N.....	Professeur
Malang SEYDI	Maître-assistant
Evariste MUSENGARUREMA	Moniteur

7. MEDECINE - ANATOMIE PATHOLOGIQUE - CLINIQUE AMBULANTE

N.....	Professeur
Théodore ALOGNINOUBA	Maître-Assistant
Roger PARENT	Assistant

8. REPRODUCTION ET CHIRURGIE

N.....	Professeur
Papa El Hassan DIOP	Maître-Assistant
Christophe LEPETIT	V. S. N.
Fidèle Molélé MBAIDINGATOLOUM	Moniteur

9. MICROBIOLOGIE - PATHOLOGIE GENERALE - MALADIES
CONTAGIEUSES ET LEGISTATION SANITAIRE

N	Professeur
Justin Ayayi AKAKPO	Maître-Assistant
Francis EUMOUX	Maître-Assistant
Pierre BORNAREL	Assistant de Re- cherches

10. ZOOTECNIE - ALIMENTATION - DROIT - ECONOMIE

Ahmadou Lamine NDIAYE	Professeur
Oumarou DAWA	Assistant
Bakary BADO	Moniteur

II - PERSONNEL VACATAIRE

BIOPHYSIQUE

René NDOYE	Maître de Conférences Faculté de Médecine & de Pharmacie <u>UNIVERSITE DE DAKAR</u>
------------------	--

Alain LECOMTE Maître Assistant
Faculté de Médecine
& de Pharmacie
UNIVERSITE DE DAKAR

PHARMACIE - TOXICOLOGIE

Mamadou BADIANE Docteur en Pharmacie

BIOCHIMIE PHARMACEUTIQUE

Madame Elisabeth DUTRUGE Maître-Assistant
Faculté de Médecine
& de Pharmacie
UNIVERSITE DE DAKAR

AGRONOMIE

Simon BARRETO Maître de Recherches
O.R.S.T.O.M.
DAKAR

BIOCLIMATOLOGIE

Cheikh BA Maître-Assistant
Faculté des Lettres
et Sciences Humaines
UNIVERSITE DE DAKAR

BOTANIQUE

Guy MAYNART Maître-Assistant
Faculté de Médecine
et de Pharmacie
UNIVERSITE DE DAKAR

DROIT ET ECONOMIE RURALE

Mamadou NIANG Docteur en Sociolo-
gie Juridique,
Chercheur à l'IFAN
UNIVERSITE DE DAKAR

ECONOMIE GENERALE

Oumar BERTE Assistant
Faculté des Sciences
Juridiques et Eco-
nomiques
UNIVERSITE DE DAKAR

GENETIQUE

Jean Pierre DENIS Docteur Vétérinaire,
INSpecteur Vétéri-
naire, L.N.E.R.V.
de DAKAR/HANN

PATIONNEMENT

Ndiaga MBAYE Docteur Vétérinaire
L.N.E.R.V. de
DAKAR/HANN

AGROSTOLOGIE

Jean VALENZA Docteur Vétérinaire,
Inspecteur en Chef
L.N.E.R.V. de
DAKAR/HANN

GUERIN Docteur Vétérinaire
L.N.E.R.V. de
DAKAR/HANN

III - PERSONNEL EN MISSION (prévu pour 1982-1983)

ANATOMIE PATHOLOGIQUE GENERALE

Michel MORIN Professeur
Faculté de Médecine
Vétérinaire de
SAINT-HYACINTHE-
QUEBEC

ANATOMIE PATHOLOGIQUE SPECIALE

Ernest TEUSCHER Professeur
Faculté de Médecine
Vétérinaire de
SAINT-HYACINTHE-
QUEBEC

BIOCHIMIE VETERINAIRE

J.P. BRAUN Professeur
E.N.V. - TOULOUSE

CHIRURGIE

A. CAZIEUX Professeur
E.N.V. - TOULOUSE

PATHOLOGIE DE LA REPRODUCTION - OBSTETRIQUE

Jean FERNEY Professeur
E.N.V. - TOULOUSE

DENREOLOGIE

Jacques ROZIER Professeur
E.N.V. - ALFORT

PATHOLOGIE DES EQUIDES

Jean Louis POUCHELON Professeur
E.N.V. - ALFORT

PATHOLOGIE BOVINE

Jean LECOANET Professeur
E.N.V. - NANTES

PATHOLOGIE GENERALE - MICROBIOLOGIE - IMMUNOLOGIE

Jean OUDAR Professeur
E.N.V. - LYON

PHARMACIE - TOXICOLOGIE

G. LORGUE Professeur
E.N.V. - LYON

JE

DEDIE

CE

TRAVAIL...

A MA MERE : Marguerite KOMBASSERE

Ta patience et ton courage nous ont été utiles pendant les périodes de séparation. Ce travail fruit de ton amour est un modeste témoignage de mon profond attachement.

A MON PERE : Yamba Georges BELEM

Tes nombreux sacrifices et ton dévouement font de nous des enfants très fiers de leur père. Nous te devons infiniment.

A MA GRAND-MERE MATERNELLE, MES ONCLES et TANTES

A MES GRANDS PARENTS PATERNELS et MON GRAND-PERE MATERNEL

In memoriam

A MES FRERES et SOEURS

Voici le résultat d'un travail laborieux. Prenez courage et ne faiblissez point devant le travail.

A MA FIANCEE : Edith Angélique Rita DANIBA

L'expérience vécue ensemble, loin des nôtres, nous a confirmé la force de nos sentiments. Puisse l'exemple de ce travail, le nôtre, nous déterminer dans la réalisation des nombreux sacrifices existant pour toute oeuvre de construction solide.

A MES AMIS et AMIES

A MES CAMARADES DE L'A.S.V./U.G.E.V. Mouvement du 21 juin

La voie est certes longue et nécessite des sacrifices toujours plus importants, mais la cause est juste, louable....

Courage

A MES CAMARADES DE PROMOTION

A TOUT LE PERSONNEL DU DEPARTEMENT D'ANATOMIE DE L'E.I.S.M.V.

Pour leur constante disponibilité.

A MONSIEUR MOUSSA DIOP

Dessinateur au Laboratoire d'Anatomie, d'Histologie et d'Embryologie, pour le travail laborieux consacré à l'illustration de la Thèse.

A MONSIEUR MAURICE RICHARD et AU PERSONNEL DU SERVICE AUDIO-VISUEL DE L'E.N.S.U.T.

Pour leur concours à la réalisation des planches radiographiques.

A TOUT LE PERSONNEL ADMINISTRATIF ET TECHNIQUE DE L'E.I.S.M.V.

A TOUS LES VETERINAIRES DE HAUTE-VOLTA

AU PEUPLE VOLTAIQUE

AU SENEGAL, "Pays hôte".

A NOTRE MAITRE

DOCTEUR Charles Kondi AGEA

Maître-Assistant à l'E.I.S.M.V. de Dakar

Ce travail, vous l'avez initié et conduit avec toute votre volonté, votre collaboration ne nous a jamais fait défaut. Vos qualités autant dans le travail que dans les rapports humains ont toujours suscité en nous une sincère admiration.

Soyez en rassuré de notre profonde reconnaissance.

A NOS JUGES

MONSIEUR François DIENG

Professeur à la Faculté de Médecine et de Pharmacie de Dakar

Vous nous faites l'insigne honneur d'accepter la présidence de notre jury de thèse.

HOMMAGES RESPECTUEUX.

MONSIEUR Ahmadou Lamine NDIAYE

Professeur à l'Ecole Inter-Etats des Sciences et Médecine Vétérinaires de Dakar

Vous nous avez fait le grand honneur d'accepter de participer à notre jury de thèse.

La clarté de votre enseignement et votre souci d'un travail toujours bien fait nous ont beaucoup impressionné.

PROFONDE GRATITUDE.

MONSIEUR Sadio SYLLA

Professeur à la Faculté de Médecine et de Pharmacie de Dakar

*Nous avons l'honneur de vous compter parmi
les membres de notre jury.*

VIVE RECONNAISSANCE ET SINCERES REMERCIEMENTS

MONSIEUR Alassane SERE

Maître de Conférences à l'Ecole Inter-Etats des Sciences
et Médecine Vétérinaires de Dakar

*Qui a bien voulu accepter de rapporter notre
thèse. Votre sens humaniste, votre assiduité
pour le travail, et vos conseils constituent
pour nous un précieux enseignement.*

PROFONDE GRATITUDE.

"Par délibération, la Faculté et l'Ecole ont décidé que les opinions émises dans les dissertations qui leur seront présentées, doivent être considérées comme propres à leurs auteurs et qu'elles n'entendent leur donner aucune approbation ni improbation".

I N T R O D U C T I O N

Dans une école vétérinaire implantée en zone sahé-
lienne, comme l'Ecole Inter-Etats des Sciences et Médecine Vé-
térinaires (E.I.S.M.V.), l'animal de référence pour l'étude de
l'organisation interne d'un Mammifère est tout naturellement le
zébu (ou boeuf à bosse).

Cette espèce constitue en effet l'essentiel des ef-
fectifs des troupeaux bovins dans les zones chaudes et sèches ;
avec les petits ruminants, le zébu est le moyen de survie de la
majorité des populations vivant en zone tropicale aride. Ainsi
que l'exprime le tableau page 3 le zébu représente les 81,1 %
du cheptel bovin.

En outre, le zébu intervient pour une part non négli-
geable dans l'Economie des Etats sahéliens dont les exportations
de viande ou d'animaux sur pied se font principalement vers les
Etats côtiers de la zone soudanienne ou équatoriale moins favo-
risés sur le plan des pâturages et des facteurs nosologiques.

Très tôt donc, en même temps que le service d'Anatomie
de l'E.I.S.M.V. axait les travaux pratiques de dissection sur
le zébu, de nombreux travaux ont été entrepris pour une meilleure
connaissance de cet animal. L'appareil génital femelle (AGBA,
1975 ; PESSINABA, 1977), l'appareil génital mâle (ALOGNINOUWA,
1978), la topographie des noeuds lymphatiques (RENNER, 1976),
l'appareil respiratoire (SAWADOGO, 1979) ont déjà fait l'objet
de ces études.

Les conclusions de ces investigations ont permis,
certes, de montrer les nombreuses analogies anatomiques qui
rapprochent les deux espèces domestiques du genre *Bos* (*Bos taurus*
et Bos indicus), mais ont écarté définitivement les généralisa-
tions qui permettaient abusivement de considérer comme identiques
l'anatomie et le fonctionnement des organes des taurins et des
zébus.

.../

Si un système a jusqu'à présent été ignoré par les chercheurs, et donc assimilé à celui de *Bos taurus*, c'est bien de l'appareil circulatoire qu'il s'agit. Autant les études régionales des artères de *Bos taurus* sont nombreuses et détaillées, autant la recherche de documents de référence sur les artères du zébu est vaine. Sur l'irrigation artérielle de la tête des taurins, on peut ainsi consulter les travaux fondamentaux suivants : BALDWIN, 1964, n° 2 et 3 ; CERNY et coll., 1970, n° 10 ; CUMMINGS et coll., 1965, n° 11 ; GILLILAN, 1977, n° 13 ; LEGAIT, 1947, n° 16 ; NICKEL et coll., 1976, n° 17 ; STEVEN, 1964, n° 21. Nous avons entrepris l'étude des artères de la tête du zébu pour essayer de combler en partie cette lacune ; l'importance de la tête est due au fait qu'elle contient les centres nerveux supérieurs dont l'irrigation chez *Bos taurus* a été à l'origine d'une abondante littérature.

La tête contient en outre les premières voies digestives et respiratoires, et elle porte les organes de sens. Ce sont les orifices vasculaires et nerveux d'une part, les nombreuses fentes et anfractuosités d'autre part, qui rendent l'accès aux artères de la tête particulièrement difficile. En séances de travaux pratiques, seuls sont visibles les gros troncs artériels qu'on ne peut d'ailleurs pas toujours homologuer à ceux de *Bos taurus*. Un autre handicap et non des moindres consiste dans le fait que tous les auteurs ne s'accordent pas quant à la nomenclature et à la destination des artères décrites chez *Bos taurus*.

C'est pourquoi nous avons subdivisé ce travail en deux grandes parties : une première partie est une récapitulation et un ordonnancement des artères de la tête de *Bos taurus* tels que nous le permet une revue bibliographique ; la deuxième partie concerne l'étude de l'irrigation artérielle de la tête de *Bos indicus* par des techniques simples, utilisables en séances de dissection. Dans cette deuxième partie, nous avons tenté une originalité : présenter les artères en plans superposés, telles qu'elles apparaissent à l'étudiant qui entreprend la dissection d'une tête.

EFFECTIFS DES ZEBUS DANS LES PAYS SAHELIENS ET SOUDANO-SAHELIENS
recensement réalisé en 1978/79

Source : Afrique Agriculture - Avril 1981, n° 68

	Effectifs Zébus (en Milliers)	Importance (en %)	Effectifs Taurins (en Milliers)	Importance (en %)
Mauritanie	1 900	100	0	0
Sénégal	1 415	55	1 150	45
Gambie	0	0	306	100
Mali	3 300	75	1 100	25
Haute-Volta	1 735	68	1 025	37
Niger	3 012	97	100	3
Tchad	5 090	97	150	3
Total	16 452		3 831	

Importance globale du zébu dans ces pays :

Nombre de Zébus = 81,1 %

Nombre de Bovins

P R E M I E R E P A R T I E

IRRIGATION ARTERIELLE DE LA TETE DU TAURIN (*Bos taurus*)

L'irrigation de la tête, chez tous les Mammifères en général, et chez les bovins en particulier (*Bos taurus*) est assurée essentiellement par les Artères carotides communes. Au nombre de deux, droite et gauche, elles proviennent de l'arc aortique, directement ou par l'intermédiaire d'un Tronc brachio-céphalique.

Chaque Artère carotide commune se termine sur le côté de la région pharyngienne par deux branches fondamentales : une Artère carotide externe qui se distribue surtout à la face, et une Artère carotide interne destinée principalement à l'encéphale. Cette dernière manque totalement chez *Bos taurus* adulte ; elle semble s'atrophier à l'époque de la naissance et est suppléée par des branches de l'Artère carotide externe et de l'Artère vertébrale. Les NOMINA ANATOMICA VETERINARIA (N.A.V. 1973, n° 19) ont proposé comme collatérale de cette Artère carotide interne, chez les Artiodactyles (boeuf, petit ruminant, porc), l'Artère occipitale destinée à l'irrigation de la région de la nuque. Ainsi, pour la majorité des auteurs, et notamment GETTY (1975, n° 12), dont l'ouvrage nous a fourni l'essentiel de l'irrigation de la tête de *Bos taurus*, l'Artère carotide commune se termine par l'Artère carotide externe et l'Artère occipitale.

Nous consacrerons un chapitre à chacune de ces artères, après avoir présenté le trajet et les collatérales de leur tronc de naissance, l'Artère carotide commune. Un dernier chapitre de cette première partie sera réservé à l'irrigation de l'encéphale dont l'importance et la complexité justifient cette étude isolée.

CHAPITRE PREMIER : ARTERE CAROTIDE COMMUNE (*Arteria carotis communis*)

Pour chaque artère, nous utiliserons le plan d'étude habituel de l'anatomie descriptive, en énonçant successivement son origine, son trajet et ses rapports, ses collatérales et ses terminaisons.

I - A - Origine

L'Artère carotide commune naît, à la face ventrale de la trachée, du Tronc bicarotidien (*Truncus bicaroticus*). Le Tronc bicarotidien, donnant les deux Artères carotides communes droite et gauche, est lui-même issu du Tronc brachiocéphalique (*Truncus brachiocephalicus*). Exceptionnellement chacune des Artères carotides communes peut naître directement du Tronc brachio-céphalique.

I - B - Trajet et rapports

L'Artère carotide commune monte dans l'encolure accompagnée par le tronc vago-sympathique et la petite Veine jugulaire interne (*Vena jugularis interna*) dans la même gaine conjonctive.

Elle est en rapport dorsalement avec le tronc vago-sympathique et ventralement avec le Nerf récurrent laryngé correspondant. Elle est séparée latéralement de la veine jugulaire externe (*Vena jugularis externa*) par les Muscles omohyoïdien et sternocéphalique. Au niveau du Muscle digastrique, dans la région pharyngienne, l'A⁺ carotide commune se termine en Artère occipitale (*A. occipitalis*) et Artère carotide externe (*A. carotis externa*).

.../

⁺A. = Artère (Arteria)

I - C - Collatérales

I.C.1. Rameaux trachéaux, oesophagiens et musculaires (*Rami sternocleidomastoidei*)

Ces rameaux ne présentent aucune particularité notable ; ils irriguent les structures dont ils portent les noms.

I.C.2. Artère thyroïdienne caudale (*A. thyroidea caudalis*)

Elle est petite et inconstante.

I.C.3. Artère thyroïdienne crâniale (*A. thyroidea cranialis*)

Elle constitue la principale branche pour la glande thyroïde. Son point de départ est variable mais elle s'élève le plus souvent vers le bord cranial de la glande. Elle se divise en branche médiale et latérale qui pénètrent dans la glande par ses côtés médial et latéral ou ventral.

I.C.4. Artère laryngée crâniale (*A. laryngea cranialis*)

Elle a une origine variable. Elle peut provenir de la branche latérale de l'A. thyroïdienne crâniale. Elle se divise en Rameau pharyngé (*Ramus pharyngens*) et Rameau laryngé (*Ramus laryngeus*) irrigant les structures respectives.

I.C.5. Artère pharyngée ascendante (*A. pharyngea ascendens*)

Elle est issue de la branche médiale de l'A. thyroïdienne crâniale ou de l'A. carotide commune à côté de l'A. thyroïdienne crâniale (NICKEL et SCHWARZ 1963, n° 18). Elle peut provenir de l'A. carotide externe. Peu après la naissance du veau, elle est supposée, établir une nouvelle connexion ache-

minant le sang de l'A. carotide commune au segment intracrânien de l'A. carotide interne, donc au Réseau admirable épidual (*Reze mirabile epidurale*). Après un trajet médial, elle atteint la face dorsolatérale du pharynx, caudalement au Muscle stylopharyngien. Tout au long de son trajet, l'A. pharyngée ascendante donne de petits rameaux pour le pharynx, le palais mou et les tonsilles.

I - D - Branches terminales

Les branches terminales de l'Artère carotide commune sont en principe, au nombre de trois chez la majorité des Mammifères domestiques : l'A. carotide externe (*A. carotis externa*), l'A. occipitale (*A. occipitalis*) et l'A. carotide interne (*A. carotis interna*).

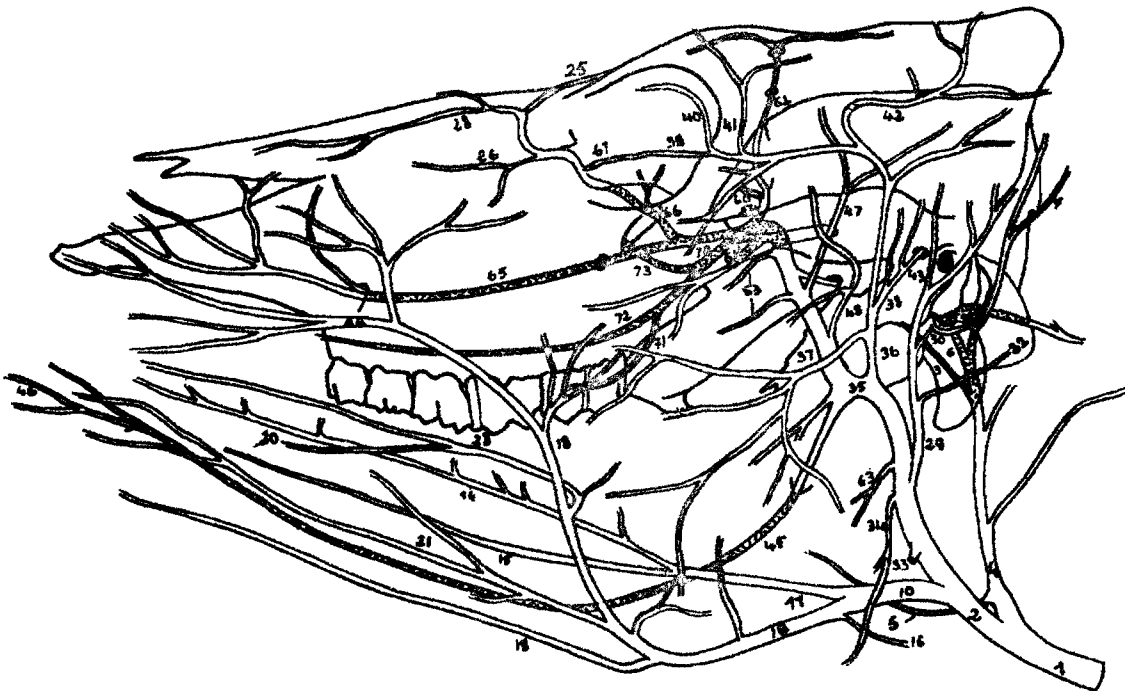
Seules sont présentes chez le taurin adulte les Artères carotide externe et occipitale. Nous allons leur consacrer les deux chapitres suivants : quant à l'A. carotide interne, elle naît chez le foetus de l'A. carotide commune en commun avec les A. occipitale et pharyngée ascendante. Occasionnellement, on voit à l'origine commune des A. occipitale et carotide interne sur le côté dorsal de l'A. carotide commune, une dilatation : le Glomus carotidien (*Glomus caroticum*). La portion extracrânienne de l'A. carotide interne, après un trajet médial vers la portion tympanique de l'os temporal, entre dans la cavité crânienne par le trou jugulaire. Peu après la naissance du veau, cette portion extracrânienne dégénère et est quelque fois représentée par une fine ^{corde} fibreuse. Elle n'a plus alors de lien avec l'A. carotide commune. Par contre, le segment intracrânien de l'A. carotide interne est supposée établir de nouveaux liens avec l'A. pharyngée ascendante, donc indirectement avec l'A. carotide commune fournissant le sang au Réseau admirable épidual (NANDA B.S. in GETTY 1975, n° 12).

Chez les taurins donc, l'A. carotide interne n'existe pas et l'A. carotide commune se termine en Artères occipitale et carotide externe.

FIGURE N° 1 : PRINCIPAUX VAISSEAUX ARTÉRIELS DE LA TÊTE DU BOEUF

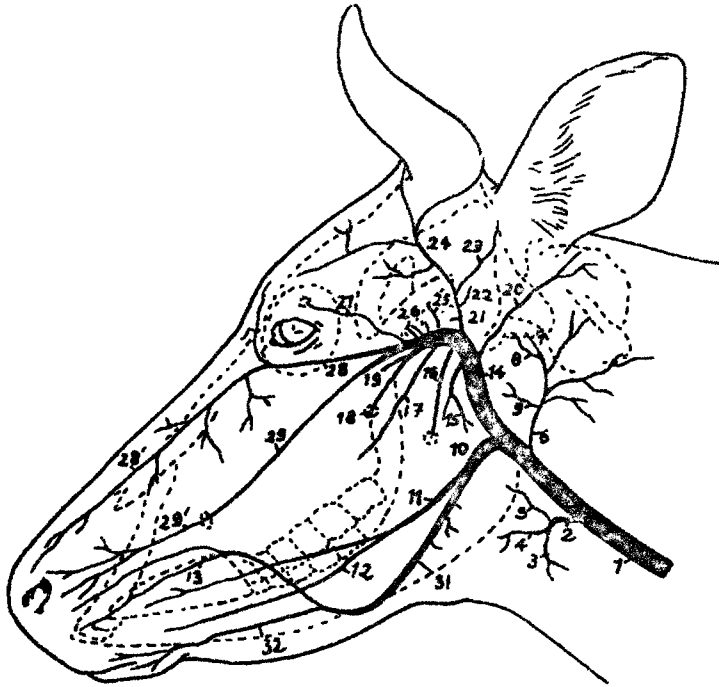

FIGURE N° 2 : IRRIGATION ARTÉRIELLE DE LA TÊTE DU BOEUF (VUE LATÉRALE)



(D'APRÈS GETTY R. 1975 N° 12)

Légendes de la Planche n° 1.

=====

Figure n° 1 :

1 - Artère carotide commune ; 2-A* thyroïdienne crâniale ; 3-Rameau musculaire ; 4-A-laryngée crâniale ; 5-A-pharyngée ascendante ; 6-A-Occipitale ; 7-A-condylienne ; 8-A-méningée moyenne ; 9-A-palatine ascendante ; 10-Tronc linguofacial ; 11-A-linguale ; 12-A-sublinguale ; 13-A-labiale supérieure ; 14-A-carotide externe ; 15-Rameau massétérique ; 16-A-alvéolaire inférieure ; 17-A-buccale ; 18-A-grande palatine ; 19-A-sphéno-palatine ; 20-A-auriculaire caudale ; 21-A-temporale superficielle ; 22-A-méningée caudale (variante) ; 23-A-auriculaire rostrale ; 24-A-cornuale ; 25-A-temporale profonde caudale ; 26-Rameaux rostraux et caudal pour le réseau admirable épidual rostral ; 27-A-supraorbitaire ; 28-A-malaire ; 28'-A-nasale latérale caudale ; 29-A-infraorbitaire ; 29'-Rameau d'anastomose avec l'A. labiale supérieure ; 30-A. maxillaire ; 31-A-faciale ; 32-A-labiale inférieure

Figure n° 2

1-Artère carotide commune ; 2-A-carotide externe ; 4-A-occipitale ; 5-A-palatine ascendante ; 6-A-condylienne ; 7-Rameau occipital ; 10-Tronc linguofacial ; 11-A-linguale ; 14-A-linguale profonde ; 15-A-sublinguale ; 16-R-glandulaire ; 18-A-faciale ; 19-A-submentale ; 20-A-angulaire de la bouche ; 21-A-labiale inférieure ; 23-A-labiale supérieure - 24-A-nasale latérale rostrale ; 25-A-angulaire de l'oeil ; 26-A-nasale latérale caudale ; 28-A-nasale dorsale ; 29-A-auriculaire caudale ; 30-A-stylomastoïdienne ; 30'-A-stylomastoïdienne profonde ; 32-R-occipital ; 33-A-parotidienne ; 34-R⁺-massétérique ; 35-A-maxillaire ; 36-A-temporale superficielle ; 37-A-transversale de la face ; 38-A-auriculaire rostrale ; 39-A-palpébrale inférieure latérale ; 40-A-palpébrale latérale supérieure ; 41-Rameau lacrymal ; 42-A-cornuale ; 43-R-méningé ; 45-A-alvéolaire inférieure ; 46-R-dentaires ; 47-A-temporale profonde caudale ; 48-A-massétérique ; 54-A-ophtalmique externe ; 60-A-ethmoïdale externe ; 62-A-supraorbitaire ; 63-R-ptérygoïdien ; 64-A-buccale ; 65-A-infraorbitaire ; 66-A-malaire ; 67-A-palpébrale inférieure médiale ; 70-A-palatine descendante ; 71-A-petite palatine ; 72-A-grande palatine ; 73-A-sphéno-palatine.

A - = A. = Artère (Arteria)

R - = Rameau

CHAPITRE DEUXIEME : ARTERE CAROTIDE EXTERNE (Arteria carotis externa)

L'Artère carotide externe est la plus grosse des terminaisons de l'Artère carotide commune dont elle paraît être la continuation directe.

II - A - Origine

Elle se fait sur le côté du pharynx au niveau de la naissance de l'A. occipitale et du tronc linguofacial, sur la face profonde du ventre caudal du M.⁺ digastrique,

II - B - Trajet et rapports

L'Artère carotide externe passe d'abord latéralement puis dorsalement et crânialement entre les Muscles digastrique et stylohyoïdien, vers le bord caudal de la branche de la mandibule. A hauteur de l'articulation temporo-mandibulaire, l'A. carotide externe se termine en deux branches : les Artères temporale superficielle et maxillaire.

II - C - Collatérales

II - C - 1 - Tronc linguofacial (*Truncus Linguofacialis*)

Le tronc linguofacial est commun aux Artères linguale (*A. lingualis*) et faciale (*A. facialis*)

Par analogie avec les Equidés dont l'Artère carotide commune finit par une trifurcation (*A. carotide externe, A. carotide interne et A. occipitale*), certains auteurs décrivent une trifurcation chez *Bos taurus* constituée par l'A. occipitale, l'A. carotide externe et le tronc linguofacial qui est certes une collatérale de l'A. carotide externe, mais qui naît en regard de l'A. occipitale.

Nous avons vu que cette trifurcation n'est pas prise en compte chez les Ruminants par les N.A.V. (1973, n° 19) qui attribuent l'A. occipitale à l'A. carotide interne et le Tronc linguofacial à l'A. carotide externe. D'ailleurs, selon SHMIDT in GETTY (1975, n° 12), les Artères linguale et faciale peuvent naître séparément de l'A. carotide externe.

Toutefois, chez un autre Ruminant sahélien, le dromadaire (*Camelus dromedarius*) non décrit par les N.A.V., il convient de signaler que l'A. carotide commune se termine bien par l'A. faciale et l'A. maxillaire (BADAWI et coll. 1977, n° 1).

Le Tronc linguofacial donne de nombreux rameaux pour les glandes salivaires parotide et mandibulaire. Très tôt, le tronc se bifurque en ses deux branches terminales que sont les Artères linguale et faciale.

II.C.1.a. Artère linguale (*A. lingualis*)

1 - Origine

L'A. linguale a une origine variable. Elle est grosse et souvent sort directement de l'A. carotide commune ou de l'A. carotide externe.

2 - Trajet et rapports

Au delà du tendon intergastrique du M. digastrique, elle continue rostralement le long du bord ventral des Muscles stylohyoïdien et styloglosse et est finalement recouverte par le Muscle hyoglosse. Elle continue plus loin sur la face latérale du M. génioglosse puis disparaît à l'intérieur de la langue.

3 - Collatérales

a) Des rameaux au nombre variable sont destinés à la glande salivaire mandibulaire et aux muscles perihyoïdiens.

b) L'A. sublinguale (*A. sublingualis*) est relativement petite. Elle chemine en direction rostrale, du côté médial du M. hyoglosse, dans l'angle formé par les M. génio-glosse et génio-hyoïdien.

c) L'A. linguale profonde (*A. profunda linguae*) est la continuation de l'A. linguale et va vers la pointe de la langue entre les M. hyoglosse et génio-glosse. Elle décrit un trajet flexueux et donne des Rameaux linguaux dorsaux (*Rami dorsales linguae*). Les Artères linguales droite et gauche s'anastomosent entre elles.

II.C.1.b. Artère faciale (*A. facialis*)

1 - Origine

L'A. faciale est une branche terminale du Tronc linguofacial de même que l'A. linguale.

2 - Trajet et rapports

Au delà de l'origine de l'A. linguale, elle continue ventralement et rostralement sur la face médiale du tendon intergastrique du M. digastrique et puis latéralement entre ce dernier muscle et le M. stylo-hyoïdien. Plus loin, elle se poursuit entre la glande salivaire mandibulaire et le ventre rostral du M. digastrique sur la face médiale du Muscle ptérygoïdien médial et est en rapport ventralement avec le Nerf hypoglosse. Elle avise le bord ventral de la partie molaire de la mandibule, un peu en avant de l'angle de la mandibule et remonte dorsalement, accompagnant la veine correspondante (*veine faciale (vena facialis)*), le conduit parotidien (anciennement "Canal de Stenon") et la branche buccale ventrale du Nerf facial. Les initiales A.V.C. sont souvent utilisées pour caractériser les rapports à ce niveau de l'Artère faciale, de la Veine faciale et du Conduit parotidien. Ensuite, l'Artère faciale monte le long du bord cranial du M. masseter avec les éléments cités ci-dessus.

3 - Collatérales

a) Un rameau pour la glande salivaire mandibulaire
(*Ramus glandularis*)

b) Artère submentale (*A. submentalis*)

Elle naît de l'A. faciale sur son parcours le long du bord ventral de la mandibule, C'est un mince vaisseau à direction rostrale. Près du menton, elle s'anastomose avec l'A. mentale (*A. mentalis*).

c) Artères labiales inférieures (*Aa labiales inferior*)

Elles comprennent des vaisseaux profond et superficiel. L'artère superficielle est petite et se dirige rostralement le long du bord ventral du M. abaisseur de la lèvre inférieure. L'artère profonde est relativement grosse et passe sur la face profonde du M. buccinateur, entre les lobes de la glande salivaire buccale ventrale.

d) Artère labiale supérieure (*A. labialis superior*)

Elle est volumineuse, se dirige rostro-ventralement au M. abaisseur de la lèvre supérieure et se distribue aux muscles de la région. L'A. angulaire de la bouche (*A. angularis oris*) est très petite ou absente. Elle irrigue l'angle buccal.

4 - Branche terminale

L'A. nasale rostrale latérale (*A. lateralis nasi rostralis*) est la branche terminale de l'A. faciale sur la face latérale du nez. Elle peut être représentée par plusieurs petits rameaux dont certains s'anastomosent avec les rameaux de l'A. infraorbitaire (*Rami anastomotici cum A. infraorbitali*).

II - C - 2 - Artère auriculaire caudale (*A. auricularis caudalis*)

II.C.2.a. Origine

L'A. auriculaire caudale *naît* de l'A. carotide externe *après* l'origine du Tronc linguofacial dans le voisinage de l'angle de l'os stylohyal. Elle peut naître de l'A. temporale superficielle.

II.C.2.b. Trajet et rapports

Elle se dirige dorsalement et caudalement le long de la face profonde de la glande salivaire parotide vers la région temporale.

II.C.2.c. Collatérales

L'A. auriculaire caudale fournit de multiples rameaux destinés à la glande salivaire parotide, aux muscles auriculaires caudaux, à la région occipitale et à l'oreille moyenne. Le rameau pour l'oreille moyenne constitue l'A. stylomastoïdienne (*A. stylo-mastoïdea*) qui passe par le foramen du même nom pour entrer dans le canal facial (NICKEL et SCHWARZ 1963, n° 18).

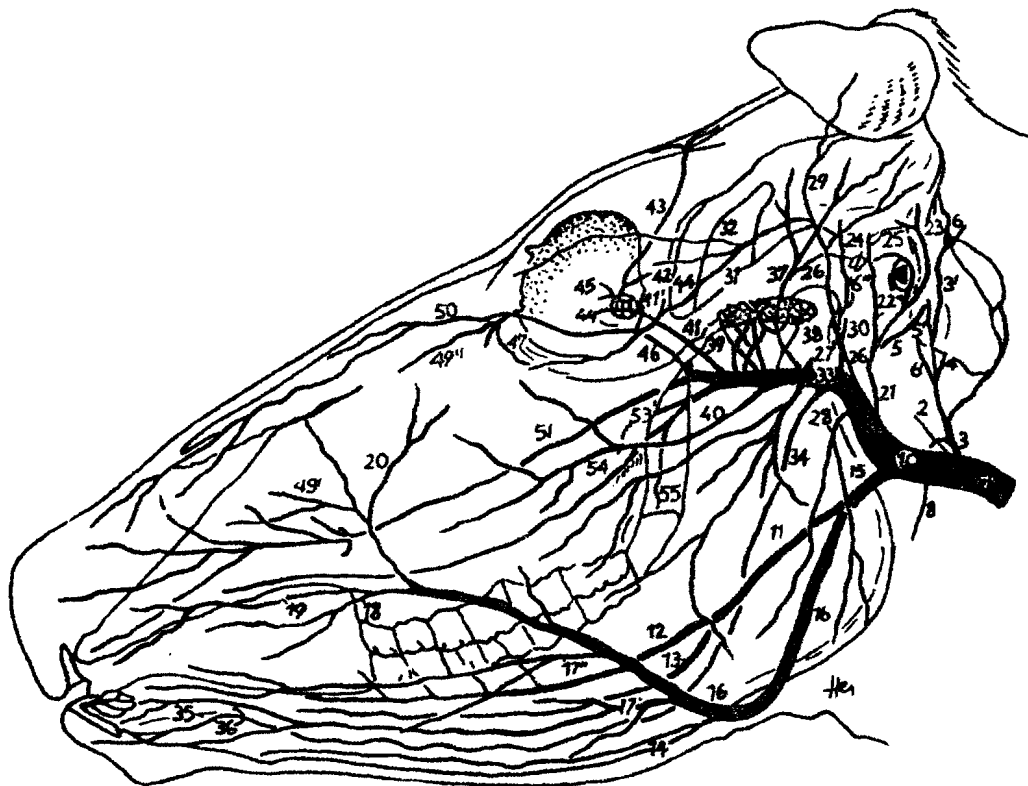
II.C.2.d. Branche terminale : A. auriculaire profonde (*A. auricularis profunda*).

Elle est la continuation de l'A. auriculaire caudale. Après émission de rameaux vers les muscles auriculaires caudaux, elle passe ventralement à la base de l'oreille vers le Muscle temporal.

II - C - 3 - Rameau massétérique (*Ramus masseterius*)

Il est relativement petit, et, après un trajet rostro-ventral, entre dans la portion caudale du Muscle masseter.

ARTÈRES DE LA TÊTE DU BOEUF : DEMI-SCHÉMATIQUE, VUE LATÉRALE GAUCHE



(D'APRÈS NICKEL ET COLL. 1976, N° 17)

Légendes de la planche n° II

1 - Artère carotide commune 2-A-carotide interne 3-A-occipitale
3'-Rameau occipital 4-A-condylienne 5-A-stylomastoïdienne 5'-A-
stylomastoïdienne profonde 6-Artère méningée caudale 6'-A- mé-
ningée moyenne 6"-A-méningée accessoire 8-A-palatine ascendante
10-A-carotide externe 11-A-linguale 12-A-linguale profonde 13-A
sublinguale 14-A-submentale 15-Tronc linguofacial 16-A-faciale
17'-A-labiale inférieure superficielle 17"-A-labiale inférieure
profonde 18-A-angulaire de la bouche 19-A-labiale supérieure 20-
A-angulaire de l'oeil 21-A-auriculaire caudale 22-Rameau auricu-
laire latéral 23-Rameau auriculaire intermédiaire 24-Rameau auri-
culaire médial 25-Terminale de l'artère auriculaire caudale 26-
A-temporale superficielle 27-A- transversale de la face 28-Rameau
massétérique 29-A-cornuale 30-A-auriculaire rostrale 31-A-palpé-
brale inférieure latérale 32-A-palpébrale supérieure latérale 33-
A- maxillaire 34-A-alvéolaire inférieure 35-Rameaux dentaires des
dents incisives 36-A-mentale 37-A-temporale profonde caudale 38-
Rameau caudal du réseau admirable épidual rostral 39-Rameaux ros-
traux du réseau admirable 40-A-buccale 41-A- ophtalmique 41' -
Réseau admirable ophtalmique 42-A-ethmoïdale externe 43-A-supraor-
bitaire 44-A-lacrymale 45-Rameaux bulbaires de l'A. ophtalmique
46 - A. malaire 49' A-nasale latérale rostrale 49"-A-nasale laté-
raale caudale 50-A-dorsale du nez 51-A-infraorbitaire 53-A-sphéno-
palatine 54-A-grande palatine-55-A- petite palatine.

II - D - Branches terminales de l'A. carotide externe

Ce sont deux artères importantes qui se séparent presque à angle droit derrière le col de la mandibule. L'une, la plus faible est latérale, elle monte à la surface des organes de la fosse temporale : c'est l'Artère temporale superficielle (*A. temporalis superficialis*). L'autre, plus profonde et plus grosse est l'A. maxillaire (*A. maxillaris*).

II.D.1. Artère temporale superficielle (*A. temporalis superficialis*)

II.D.1.a. Origine trajet et rapports,

Elle naît en arrière de l'articulation temporo-mandibulaire. C'est un vaisseau très court. Très tôt, elle donne naissance à l'A. transversale de la face. Les deux vaisseaux parfois viennent d'un même tronc. A son origine et sur une bonne partie, de son trajet l'A. temporale superficielle est couverte par la glande parotide, les muscles auriculaires et les racines du plexus buccal du Nerf facial.

II.D.1.b. Collatérales

1 - Artère transversale de la face (*A. transversa faciei*)

Elle se dirige rostralement le long du bord caudal du col de la mandibule, puis atteint la face latérale du M. masseter. Elle passe à travers la glande salivaire parotide, accompagnant la branche buccale dorsale du Nerf facial, et d'une manière variable irrigue la face latérale du M. masseter et l'articulation temporomandibulaire. Parfois, elle s'anastomose avec l'A. faciale.

2 - Artère auriculaire rostrale (*A. auricularis rostralis*)

Elle s'élève du bord caudal de l'A. temporale superficielle et se dirige vers le canal temporal. Le long de son trajet, elle donne des rameaux à la glande parotide. Habituellement, elle donne le Rameau méningé (*Ramus meningeus*) qui peut naître directement de l'A. temporale superficielle. Le Rameau méningé, après sa pénétration dans le canal temporal par le trou retroarticulaire, se ramifie dans la dure-mère. Mais il émet auparavant des ramuscules vers l'oreille externe, le M. temporal et le sinus frontal.

Le Rameau auriculaire médial (*Ramus auricularis medialis*) est la suite de l'A. auriculaire rostrale, se dirigeant vers le sommet du cartilage auriculaire (cartilage conchinien) en suivant son bord médial.

II.D.1.c. Branches terminales

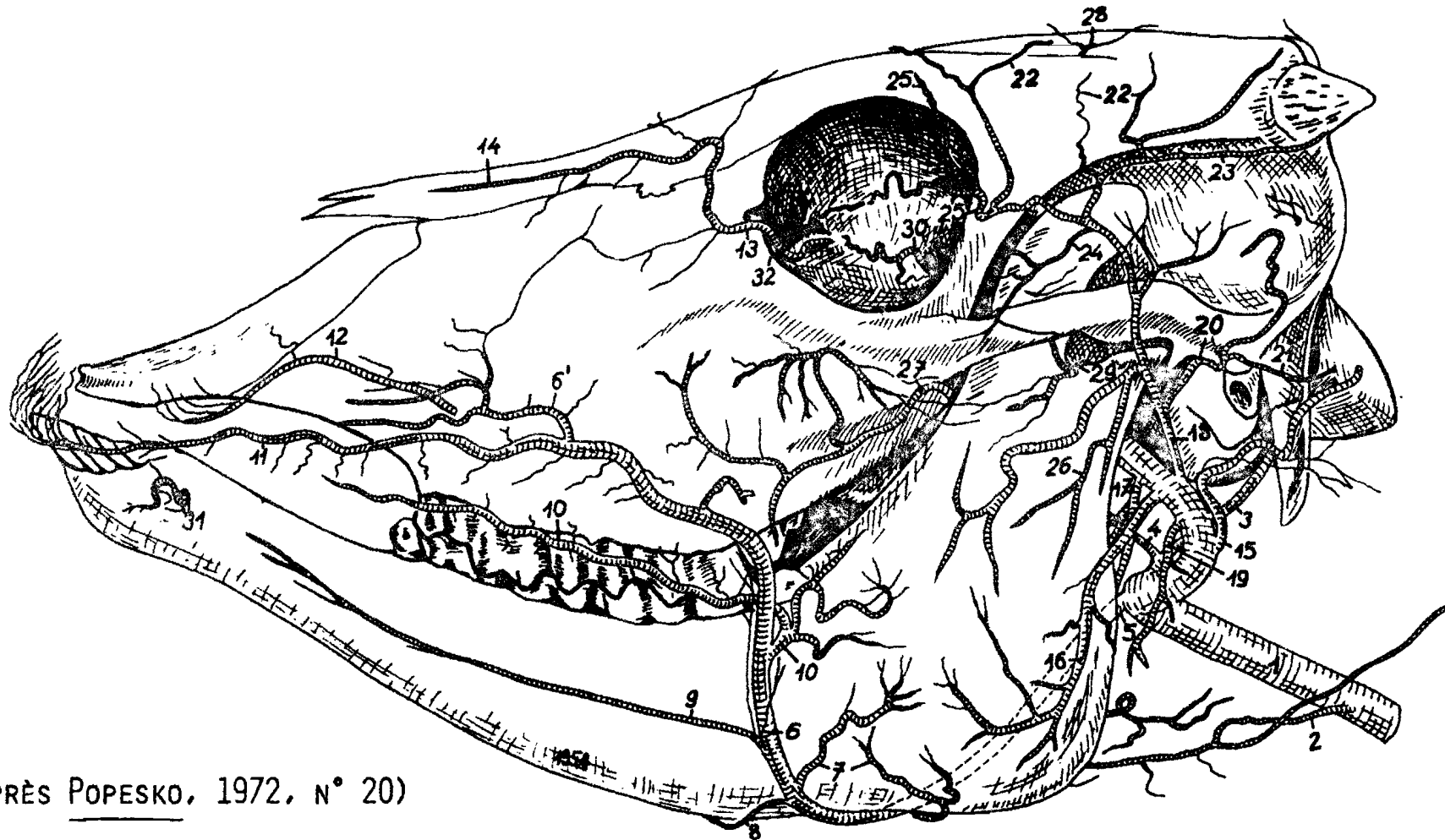
1 - Artère cornuale (*A. cornualis*)

Elle se divise en deux branches. La première contourne la face latérale de la base de la cheville osseuse de la corne, irrigue le derme de la corne. Elle passe ensuite sur la face caudale de l'os frontal et s'anastomose avec la seconde branche venant du côté opposé.

2 - D'autres rameaux de l'A. temporale superficielle vont à l'orbite et contribuent à l'irrigation de l'appareil lacrymal et des paupières (Rameau lacrymal, Artère palpébrale supérieure latérale et Artère palpébrale inférieure latérale (*Ramus lacrimalis*, *A. palpebralis superior lateralis*, *A. palpebralis inferior lateralis*)).

VEAU - TOPOGRAPHIE DES ARTÈRES SUR LA TÊTE OSSEUSE

VAISSEAUX SUPERFICIELS, FACE GAUCHE - D'APRÈS UNE PIÈCE OBTENUE PAR CORROSION



(D'APRÈS POPESKO, 1972, N° 20)

Légendes de la planche n° III

1 - Artère carotide commune - 2 - A - thyroïdienne crâniale 3 - A - occipitale - 4 - A - palatine ascendante 5 - 6 - A - faciale 6' - A - nasale latérale 7 - Rameaux massétériens de l'artère faciale 8-A- submentale 9-A- labiale inférieure superficielle A - labiale inférieure profonde 11 - A - labiale supérieure 12 - A - infraorbitaire 13 - A - malaire 14-A-nasale dorsale 15-A-auriculaire caudale 16-Rameau massétérique 17-Rameau ptérygoïdien 18 - A - temporale superficielle 19 - Rameau parotidien - 20 - A - auriculaire rostrale 21 - Rameau auriculaire médial 22 - Rameaux frontaux - 23 - A - cornuale 24 - Rameau lacrymal 25-A-palpébrale supérieure latérale 26 - A- transversale de la face 27 - A - buccale - 28 - A - supra-orbitaire 29 - A- massétérine⁺ 30 - Rameau bulbaire 31 - A - mentale 32 - A - palpébrale inférieure médiale.

+ A. massétérine : A. massétérique

II-D-2- Artère maxillaire (*A. maxillaris*)

II.D.2.a. Origine

L'A. maxillaire est la seconde branche terminale de l'A. carotide externe dans la région de la fosse rétro-mandibulaire. Elle se distribue à toutes les parties profondes de la face et à la base du crâne.

En outre, elle contribue pour une large part à l'irrigation de l'encéphale.

II.D.2.b. Trajet et rapports

Elle chemine médialement par rapport à la branche de la mandibule et au Muscle ptérygoïdien médial. Elle passe rostralement et dorsalement à travers la fosse ptérygopalatine où elle se termine en A. malaire (*A. malaris*), Artère infraorbitaire (*A. infraorbitalis*) et A. palatine descendante (*A. palatina descendens*).

II.D.2.c. Collatérales

1 - Rameau ptérygoïdien (*Ramus pterygoideus*)

Il irrigue la portion caudo-ventrale du Muscle ptérygoïdien médial.

2 - Artère alvéolaire inférieure (*A. alveolaris inferior*)

Elle naît du bord latéral de l'A. maxillaire à hauteur du M. ptérygoïdien latéral. Puis, elle chemine vers le foramen mandibulaire et, avant de pénétrer dans le canal mandibulaire ou conduit dentaire inférieur, émet un mince Rameau mylohyoïdien (*Ramus mylohyoideus*). Sur son trajet dans le canal, elle donne des Rameaux dentaires (*Rami dentales*) pour les dents

molaires et sort par le trou mentonnier, comme A. mentale (*A. mentalis*). Près du trou mentonnier, elle émet un rameau incisif qui irrigue les dents incisives.

3 - Artère temporale profonde caudale (*A. temporalis profunda caudalis*)

Elle est émise légèrement en avant de l'A. alvéolaire inférieure et irrigue le Muscle temporal. Habituellement elle donne l'A. massétérique (*A. masseterica*) qui, après passage par l'échancrure corono-condylienne, irrigue le Muscle masseter.

4 - Artère buccale (*A. buccalis*)

Cette artère est relativement grosse. Elle naît un peu au-devant de la première inflexion en S de l'A. maxillaire, descend obliquement le long du bord caudal de la tubérosité maxillaire et se distribue à la joue, au M. buccinateur, aux glandes molaires. L'A. buccale émet en outre l'A. temporale profonde rostrale (*A. temporalis profunda rostralis*) pour le M. temporal. Mais il faut noter que cette dernière artère peut naître directement sur l'A. maxillaire près de la naissance de l'A. temporale profonde caudale.

5 - Rameaux du Réseau admirable épidural rostral

Les rameaux du Réseau admirable épidural rostral (*Rete mirabile epidurale rostrale*) sont distingués en Rameau caudal et en Rameaux rostraux.

Le Rameau caudal du réseau (*Ramus caudalis ad rete mirabile epidurale rostrale*) est relativement gros. Il naît au même point que l'A. buccale (NICKEL SCHWARZ 1963, n° 18), ou à hauteur des Artères alvéolaire inférieure ou temporale profonde caudale (KOCH 1970, n° 15). Il s'engage par le foramen oval en direction du réseau admirable situé sur le plancher de la cavité crânienne.

Les Rameaux rostraux du réseau (*Rami rostrales ad rete mirabile epidurale rostrale*) dont le nombre varie entre deux et huit, naissent caudalement à l'A. ophtalmique externe (*A. ophtalmica externa*). Quelques uns des rameaux peuvent naître de l'A. buccale ou de l'A. ophtalmique externe (NICKEL et SCHWARZ 1963, n° 18).

6 - Artère ophtalmique externe (*A. ophtalmica externa*)

6 - a - Origine

L'Art. ophtalmique externe émerge du côté dorsal de l'A. maxillaire après l'origine de l'A. buccale au niveau du trou orbitorond.

6 - b - Trajet et rapports

Elle croise le Nervef maxillaire latéralement et pénètre dans la gaine fibreuse de l'oeil avec le Nervef ophtalmique. Elle forme le Réseau admirable ophtalmique (*Rete mirabile ophtalmicum*) entre les Muscles droit dorsal et releveur propre de la paupière supérieure d'un côté et les Muscles retracteur du bulbe et droit latéral de l'autre. L'A. ophtalmique externe irrigue habituellement les structures contenues dans la cavité orbitaire. Du réseau naissent, par un tronc commun, les Artères supraorbitaire (*A. supraorbitalis*) et ethmoïdale externe (*A. ethmoidalis externa*).

6 - c - Collatérales de l'A. ophtalmique externe

6 - c - 1 - des communications avec le Réseau admirable épidual rostral

6 - C - 2 - A. supraorbitaire (*A. supraorbitalis*)

Elle monte contre la paroi médiale de la gaine orbitaire et passe par le foramen supraorbitaire pour se distribuer aux régions frontale et temporale.

6 - c - 3 - des Rameaux musculaires (*Rami musculares*) pour les muscles moteurs de l'oeil.

6 - c - 4 - des Artères ciliaires (*Aa. ciliares*) qui traversent la sclère pour se distribuer à la tunique vasculaire du bulbe.

6 - c - 5 - A. centrale de la rétine (*A. centralis retinae*) qui pénètre dans le Nerf optique, traverse la pupille et irrigue la rétine.

6 - c - 6 - A. lacrymale (*A. lacrymalis*) pour la glande lacrymale et la paupière supérieure. Cette Artère lacrymale, d'après NICKEL SCHWARZ (1963, n° 18), s'anastomose avec l'A. lacrymale issue de l'A. temporale superficielle. D'après KOCH (1970, n° 15), ces artères de la glande lacrymale peuvent naître aussi de l'A. cornuëale ou de l'une des A. palpébrales.

6 - d - Branche terminale de l'A. ophtalmique externe

C'est l'A. ethmoïdale externe qui s'engage dans le crâne par le foramen ethmoïdal, se distribue à la fosse ethmoïdale, aux méninges et fournit en outre les Artères olfactives pour la muqueuse olfactive.

II.D.2.d. Branches terminales de l'A. maxillaire

Elles sont au nombre de trois :

1 - Artère molaire (*A. malaris*)

1 - a - Origine

C'est un fort rameau qui naît souvent d'un tronc commun avec l'A. infraorbitaire (*A. infraorbitalis*) dans la partie rostrale de la fosse ptérygo-palatine, près du trou maxillaire.

1 - b - Trajet et rapports

Elle se dirige dorsorostralement vers la cavité orbitaire émerge de l'angle médial de l'oeil et se place sur la face latérale de la face.

1 - c - Collatérales

L'A. malaire se distribue à la troisième paupière, aux paupières, et se termine sur le chanfrein et le dos du nez, remplaçant les branches terminales de l'A. faciale telles qu'elles se présentent chez le cheval par exemple. Ainsi de l'A. malaire naissent une A. angulaire de l'oeil (*A. angularis oculi*), une A. nasale latérale caudale (*A. lateralis nasi caudalis*) et une A. nasale dorsale (*A. dorsalis nasi*)

2 - Artère infraorbitaire (*A. infraorbitalis*)

2 - a - Origine

L'A. infraorbitaire est une terminale rostrale de l'A. maxillaire.

2 - b - Trajet et rapports

Elle est volumineuse et pénètre dans le canal infraorbitaire par le trou maxillaire en même temps que le Nerf infraorbitaire.

2 - c - Collatérales

Le long de son trajet à l'intérieur du canal, l'A. infraorbitaire donne plusieurs Rameaux dentaires (*Rami dentales*) pour les dents molaires maxillaires.

2 - d - branches terminales

A sa sortie du canal par le trou infraorbitaire, l'A. infraorbitaire se divise en petits rameaux rayonnant sur la surface latérale de la face. Certains de ces rameaux s'anastomosent avec l'A. nasale latérale (KOCH 1970, n° 15). D'autres s'anastomosent également avec l'A. labiale supérieure, ils irriguent la lèvre supérieure et le nez (NICKEL et SCHWARZ 1963, n° 18).

3 - Artère palatine descendante (*A. palatina descendens*)

C'est la plus grosse des branches terminales de l'A. maxillaire. Après un court trajet, elle se divise en :

a) Artère sphénoopalatine (*A. sphenopalatina*)

Elle chemine dans la fosse ptérygopalatine et par le trou sphénoopalatin dans la cavité nasale. Elle donne les Artères nasales caudales, latérales et septales (*Ar nasales caudales, laterales et septi*) irriguant la membrane muqueuse du méat nasal ventral, la partie caudale du cornet nasal ventral et du septum nasal.

b) Artère grande palatine (*A. palatina major*)

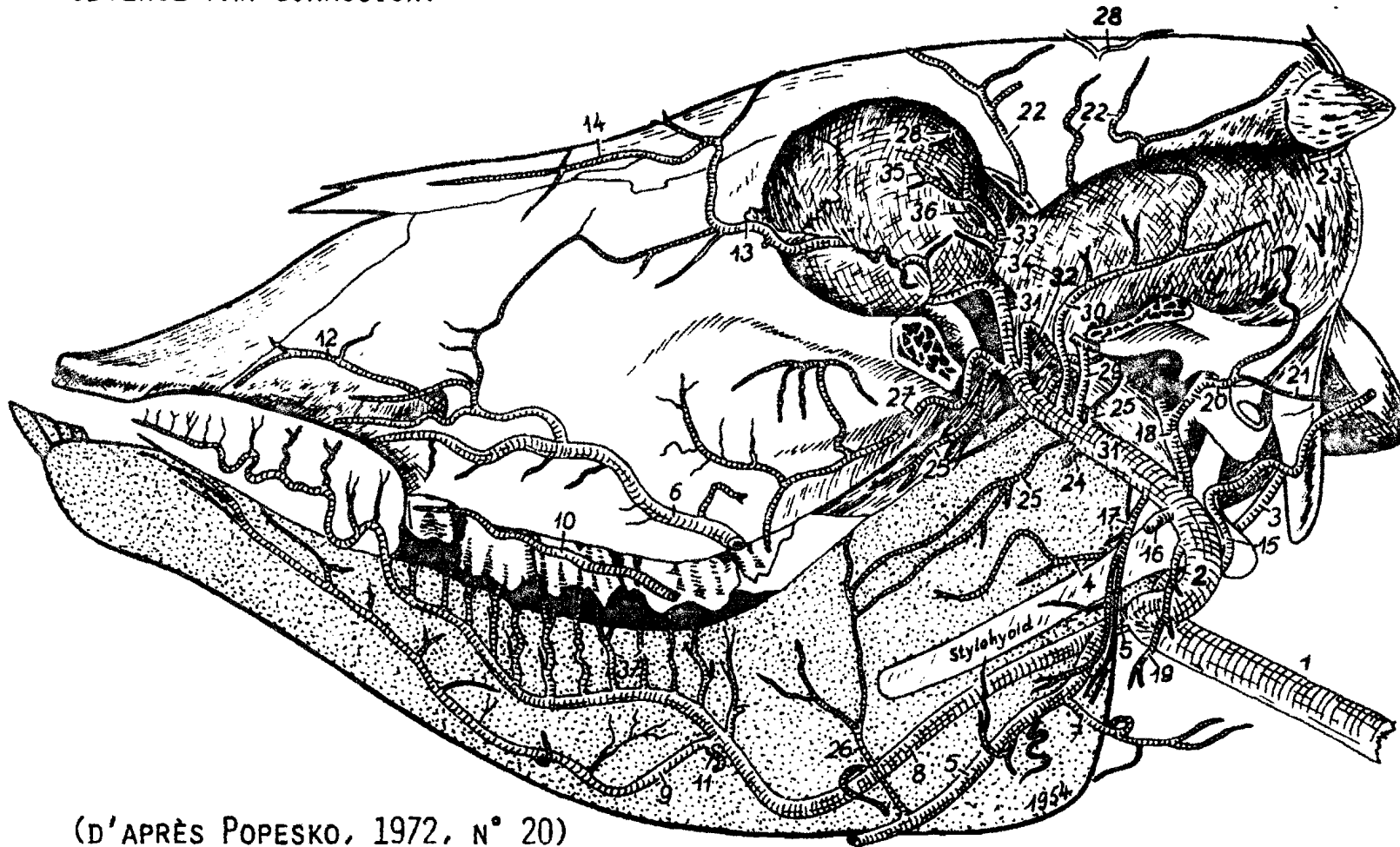
C'est la continuation de l'A. palatine descendante. Elle chemine ventrorostralement vers le trou palatin caudal et entre dans le canal palatin. Elle sort du trou palatin rostral et, après irrigation du palais dur, chemine vers la fente palatine. Au niveau de la fente palatine, les 2 artères droite et gauche s'anastomosent d'une manière plexiforme. Des ~~ram~~ rameaux montent dans la cavité nasale par la fente palatine, irriguent le plancher du méat nasal ventral et s'anastomosent avec des rameaux des A. nasales caudales, latérales et septales. L'A. grande palatine s'épuise dans le bourrelet incisif.

c) Artère petite palatine (*A. palatina minor*)

Elle peut naître de l'A. grande palatine un peu avant sa pénétration dans le canal palatin. Elle irrigue le palais mou et les structures voisines.

VEAU - TOPOGRAPHIE DES ARTÈRES SUR LA TÊTE OSSEUSE

VAISSEAUX PROFONDS, FACE GAUCHE - APRÈS ENLÈVEMENT DE L'ARCADE ZYGOMATIQUE
 ET DE LA MANDIBULE GAUCHE. ARTÈRES DU CÔTÉ GAUCHE SEULES - D'APRÈS UNE PIÈCE
 OBTENUE PAR CORROSION.



(D'APRÈS POPESKO, 1972, N° 20)

Légendes de la planche n° IV

1 - A - carotide commune 2 - A - carotide externe 3 - A - Occipitale 4 - A - palatine ascendante 5,6 - A - faciale - 7 - Rameau glandulaire 8 - A. linguale 9 - A - sublinguale 10 - A - labiale inférieure profonde 11 - Rameau communicant avec l'A. sublinguale droite 12 - A - infraorbitaire - 13 - A-malaire 14-A-nasale dorsale 15 - A-auriculaire caudale 16 - Rameau massétérique 17 - Rameau ptérygoïdien 18 - A-temporale superficielle 19 - Rameau parotidien 20-A-auriculaire rostrale 21 -Rameau auriculaire médial 22-Rameaux frontaux de l'artère temporale superficielle 23-A-cornuale 24-A-alvéolaire inférieure 25-Rameaux ptérygoïdiens 26-Rameau ptérygoïgien de l'Artère faciale 27 - A-buccale 28 - A-supra-orbitaire 29 - A-massétérique 30-Rameau temporal 31- A-maxillaire 32-Rameau rostral du réseau admirable épidual 33-A- ophtalmique externe 34-Rameau bulbaire -37 Rameaux dorsaux de la langue. 35 - A - ethmoïdale - 36 - Réseau admirable ophtalmique

CHAPITRE TROISIEME : ARTERE OCCIPITALE (*Arteria occipitalis*)

Les N.A.V. présentent l'A. occipitale comme une collatérale de l'A. carotide interne chez les Ruminants. Nous avons vu que grâce à sa situation, cette artère peut être considérée comme une terminale de l'A. carotide commune. Chez *Bos taurus*, l'A. occipitale est très faible et son territoire d'irrigation réduit.

III - A - Origine, trajet et rapports

L'A. occipitale naît du bord dorsal de l'A. carotide commune, parfois avec le vestige de l'A. carotide interne, au niveau de la continuation de l'A. carotide commune en A. carotide externe.

Elle s'élève en direction de la bulle tympanique dans le conjonctif rétropharyngien. Elle entre dans le crâne par le canal du Nerf hypoglosse (XII^e paire de Nerfs crâniens) et se termine par deux branches principales : l'une rostrale renforce le Réseau admirable épidual caudal, l'autre s'anastomose avec les artères du canal vertébral.

Dans ce trajet, l'A. occipitale est en rapport avec les Nerfs de la région gutturale.

III - B - Collatérales

III - B - 1 - Artère palatine ascendante (*A. palatina ascendens*)

Elle naît de l'A. occipitale ou de l'A. carotide commune ou de l'A. carotide externe. Elle irrigue le palais mou et le pharynx.

II - B - 2 - Artère stylomastoïdienne profonde
(*A. stylomastoïdea profunda*)

Elle se dirige rostralement et se place sur la surface caudale de la portion tympanique de l'os temporal. Après passage par le trou stylomastoïdien, elle se ramifie dans l'oreille moyenne.

III - B - 3 - Artère méningée moyenne (*A. meningea media*)

Très grêle, elle aborde rostro-médialement le trou jugulaire et pénètre dans la cavité crânienne. Elle a parfois été considérée comme vestige de l'A. carotide interne.

II - B - 4 - Artère condylienne (*A. condylaris*)

Elle est relativement grosse, elle naît près de la fosse condylienne. Elle est surtout destinée aux muscles de la nuque notamment le Muscle long de la tête et le M. droit ventral de la tête. Par ses rameaux d'anastomose avec l'A. vertébrale, elle participe au réseau admirable épidual caudal.

III - C - Branche terminale de l'A. occipitale :
le Rameau occipital (*Ramus occipitalis*)

Le rameau occipital est la continuation de l'A. occipitale. Il s'épuise dans les muscles de la nuque. D'après SCHMIDT in GETTY (1975, n° 12). Le Rameau occipital n'atteindrait pas la dure-mère. Mais les N.A.V. (1973, n° 19) lui décrivent une Artère méningée caudale (*A. meningea caudalis*). Cette collatérale du Rameau occipital entre dans le canal vertébral par le foramen du Nerf hypoglosse (XII), se distribue à la dure-mère et alimente le système des artères collatérales de l'A. vertébrale issue du canal vertébral.

CHAPITRE QUATRIEME : IRRIGATION DE L'ENCEPHALE

De très nombreux travaux ont été consacrés à l'irrigation de l'encéphale chez *Bos taurus*, l'attention des auteurs ayant été très tôt attirée par l'absence apparente des Artères carotides internes chez cette espèce.

Il semble en réalité, depuis les descriptions TANDLAR (1899), SCHMIDT (1910) et ZHEDENCŮ (1937), citées par GETTY (1975, n° 12) que l'Artère carotide interne commence à dégénérer, se transformant en un cordon fibreux après la naissance. Cette involution ne concernerait que la portion extracrânienne, la portion intracrânienne persistant pour se distribuer à l'encéphale comme chez les autres espèces, notamment le cheval. Les particularités de l'irrigation des centres nerveux, crâniens chez le taurin résideraient donc surtout dans le système d'apport du sang à l'encéphale.

Selon le schéma général proposé par BARONE (1962, n° 5) nous consacrerons trois paragraphes à cette irrigation traitant respectivement du système d'apport, du système basal et du système de distribution.

IV - A - Système d'apport sanguin à l'encéphale

Il est formé d'artères multiples, d'origine très diverse : Artères maxillaire, occipitale et vertébrale.

IV - A - 1 - Artère maxillaire (*A. maxillaris*)

Elle émet le Rameau caudal et les Rameaux rostraux pour le Réseau admirable épidual rostral (*Rete mirabile epiduralis rostrale*)

IV.A.1.a. Rameau caudal du Réseau admirable épidual rostral (*Ramus caudalis ad rete mirabile epidurale rostrale*)

Le rameau caudal est l'une des premières collatérales de l'A. maxillaire. Il pénètre dans la cavité crânienne par le foramen ovale, perce la dure-mère et entre dans le sinus caverneux où il se subdivise en de nombreux petits rameaux et forme le Réseau admirable épidual rostral caudolatéralement.

IV.A.1.b. Rameaux rostraux du Réseau admirable épidual rostral (*Rami rostrales ad rete mirabile rostrale*)

Ils proviennent aussi de l'A. maxillaire. Ils sont au nombre de deux ou quatre et pénètrent dans la cavité crânienne par le trou orbitorond. Les rameaux rostraux perforent la dure-mère pour atteindre le sinus caverneux. Ils se subdivisent ensuite en de nombreux fins rameaux qui contribuent à compléter le réseau rostrolatéralement.

Le Réseau admirable épidual rostral constitue une masse de petits vaisseaux, très fins, chevelus, plexueux et anastomosés. L'ensemble a un aspect spongieux. Ces nombreuses anastomoses joueraient le même rôle que les flexuosités de l'A. carotide interne (chez les espèces qui en présentent) dans la modulation de l'impétuosité du sang destiné aux centres nerveux. Le réseau admirable est localisé dans le sinus caverneux. Les réseaux des deux côtés communiquent l'un avec l'autre rostralement et caudalement. Le Réseau admirable épidual rostral est en rapport avec le Réseau caudal par des vaisseaux d'anastomose. Le réseau rostral entoure complètement l'hypophyse. Il forme un prolongement rostral le long du Nerf optique s'étendant vers le trou optique. Ce prolongement rostral du réseau est rejoint par un prolongement similaire de l'autre côté sur la face ventrale du chiasme optique. Ce réseau d'anastomose est connu sous le nom de Réseau chiasmatique (*rete chiasmaticum*). L'A. ophthalmique interne (*A. ophthalmica interna*) se présente comme un rameau du Réseau chiasmatique. Cette artère quitte le réseau ci-dessus près

du trou optique et accompagne le Nerf optique ventralement dans la fosse orbitaire où elle rejoint des rameaux de l'Artère ophtalmique externe.

IV - A - 2 - Artères occipitale et vertébrale
(*A. occipitalis* et *A. vertebralis*)

Les Artères occipitale et vertébrale forment un deuxième réseau épidual appelé Réseau admirable épidual caudal (*Rete mirabile epidurale caudale*). Jadis, ce réseau caudal a connu d'autres noms : plexus basisphénoïdal (DANIEL et coll. 1953 cités par GETTY 1975, n° 12) et plexus basioccipital. Ces noms ont pour avantage d'indiquer la localisation du Réseau admirable épidual caudal au niveau de l'apophyse basilaire de l'os occipital. Le prolongement et la localisation du réseau sont variables.

La contribution de l'A. occipitale à la formation du réseau se fait par un de ses rameaux, l'A. condylienne, qui pénètre par le trou condylien (avec le Nerf hypoglosse) et se subdivise pour rejoindre les rameaux d'anastomose de l'Artère vertébrale. Le réseau est complété par des rameaux similaires situés du côté opposé. Comme précédemment indiqué, ce réseau caudal rejoint le réseau rostral.

IV - B - Système basal

Il est constitué par le Cercle artériel du cerveau (*Circulus arteriosus cerebri*) et plus caudalement par l'Artère basilaire (*A. basilaris*).

IV - B - 1 - Cercle artériel du cerveau

Désigné pendant longtemps sous l'appellation de polygone de Willis, le cercle est formé par la jonction sur le plan sagittal des Artères communicantes rostrales et caudales (*A. communicans rostralis* et *A. communicans caudalis*). Ces artères

proviennent des réseaux admirables. Ce sont les deux branches de subdivision d'un gros vaisseau qui s'élève à la face dorsale des réseaux et qui porte le nom, selon les auteurs, d'Artère carotide cérébrale ou d'Artère émergente. Les N.A.V. (1973, n° 19) lui donnent le nom d'A. carotide interne ; une A. carotide interne dont le tronçon intracrânien traverse la masse des réseaux admirables, y reçoit de nombreuses anastomoses, s'infléchit médialement puis dorsalement au chiasma optique, avant de se continuer en Artère cérébrale rostrale (*A. cerebri rostralis*).

En fait, la constitution d'un cercle artériel véritable à la base de l'encéphale chez *Bos taurus* n'est pas constante. Seuls de fins rameaux artériels, dans un dispositif plexiforme transverse, permettent la communication de l'une des artères cérébrales rostrales avec sa correspondante.

IV - B - 2 - Artère basilaire

L'A. basilaire est considérée comme une collatérale de l'Artère vertébrale par les N.A.V. (1973, n° 19). Toutefois, si cette artère résulte bien, chez l'homme et chez le chat, de la confluence à la face ventrale de la moelle allongée (bulbe rachidien) des deux Artères vertébrales, si ce sont des rameaux de l'A. occipitale renforcés par l'A. vertébrale qui forment cette Artère basilaire chez le cheval et chez le chien, elle ne semble avoir aucun lien direct avec la même Artère vertébrale chez les Ruminants. Il est plus convenable donc, chez *Bos taurus*, de la considérer comme un rameau formé par l'union des deux Artères communicantes caudales, donc indirectement, comme un rameau des Artères carotides internes à travers les réseaux admirables.

L'A. basilaire chemine en direction caudale, le long de la face ventrale du pont, du corps trapézoïde et de la moelle allongée. Elle devient rapidement très grêle, avant de s'unir à l'A. spinale ventrale (NANDA in GETTY 1975 n° 12).

IV - C - Système de distribution

Comme le système basal, le système de distribution présente de fortes analogies avec les artères de l'encéphale des autres espèces domestiques. Du cercle artériel naissent des Artères cérébrales rostrales, moyennes et caudales, des Rameaux choroïdiens et hypophysaires. De l'A. basilaire naissent des Rameaux médulaires, pontiques et des Artères cérébelleuses. Tous ces vaisseaux sont pairs mais leur disposition est rarement symétrique d'un côté à l'autre.

IV - C - 1 - Artères hypophysaires rostrales et caudales (*Aa. hypophysares rostrales et caudales*)

Les Artères hypophysaires caudales naissent du Réseau admirable épidual rostral et irriguent les parties de la neurohypophyse et les parties moyenne et infundibulaire de l'adénohypophyse. Quant aux Artères hypophysaires rostrales, certains de leurs rameaux naissent également du Réseau admirable épidual rostral mais d'autres naissent de l'A. carotide interne au-delà du sinus caverneux. Elles irriguent la tige infundibulaire, la portion intermédiaire, le corps mammillaire, le tuber cinereum, le chiasma optique et les structures disposées sur leurs trajets (CUMMINGS et HABEL 1965, n° 11).

IV - C - 2 - Artère choroïdienne rostrale (*A. choroïdea (chorioïdea) rostralis*)

a - Origine

L'A. choroïdienne rostrale a son origine sur l'A. carotide interne. Cependant, elle peut naître des Artères cérébrale moyenne et communicante caudale.

b - Trajet, rapports et distribution

L'artère est satellite de la bandelette optique. Elle est en rapport avec la circonvolution parahippocampique dorsalement, et avec le corps géniculé latéral caudalement. Elle pénètre dans le ventricule latéral puis se termine dans le plexus choroïde.

c - Collatérales

Le long de son trajet, l'artère émet des Rameaux perforants pour le lobe piriforme, l'hippocampe, la bandelette optique, le noyau caudé; le corps géniculé latéral et le thalamus. Elle reçoit aussi des rameaux d'anastomose de l'A. cérébrale caudale sur son trajet.

IV - C - 3 - Artère cérébrale rostrale (*A. cerebri rostralis*)

a - Origine

L'A. cérébrale rostrale est la continuation de l'A. carotide interne.

b - Trajet et rapports

Elle chemine médialement, passe sur la face dorsale du chiasma optique et atteint la scissure interhémisphérique. Au niveau de cette scissure, l'artère longe rostralement le tractus olfactif médial et se termine en deux artères, l'Artère marginale et l'Artère pour la corps calleux.

c - Collatérales

Dans la scissure interhémisphérique, l'Artère cérébrale rostrale émet de fins rameaux inconstants chez le boeuf et constituant l'A. communicante rostrale (*A. communicans rostralis*). Le long de son trajet, elle émet également de nombreux

Rameaux perforants ou centraux et corticaux. Les rameaux perforants ou centraux (*Rami centrales*) perforent le trigone olfactif et irriguent le corps strié ; quant aux Rameaux corticaux (*Rami corticales*), ils naissent autant de l'A. cérébrale rostrale que de ses branches collatérales et terminales.

d - Branches terminales

La première terminale, l'A. du corps calleux s'infléchit au niveau du genou du corps calleux pour cheminer ensuite dorsalement au corps calleux vers l'A. cérébrale caudale. La deuxième terminale, l'A. marginale chemine rostromédialement vers le bulbe olfactif et émet des rameaux à ce dernier et au réseau ethmoïdal. Elle irrigue le pôle rostral ou frontal de l'hémisphère cérébral.

IV.C.4.A. cérébrale moyenne (*A. cerebri media*)

L'Artère cérébrale moyenne naît de l'A. carotide interne sur sa partie rostrale à la bandelette optique.

Elle chemine latéralement le long de la substance perforée rostrale et est rostrale au lobe piriforme. Puis l'artère monte dorsolatéralement pour atteindre la scissure de Sylvius. Elle émet de nombreux Rameaux centraux ou perforants et corticaux. Les Rameaux centraux irriguent la partie rostrolatérale du noyau caudé, le putamen, le pallidum, les capsules interne et externe, le corps amygdalien et le *claustrum* ; alors que les Rameaux corticaux irriguent surtout la partie latérale de l'hémisphère cérébral, le lobe piriforme et l'insula.

IV - C - 5 - Artère cérébrale caudale (*A. cerebri caudalis*)

a- Origine

L'Artère communicante caudale participant à la formation du cercle artériel du cerveau naît de l'A. carotide in-

terne et prend une direction caudale. Elle rejoint caudalement sa correspondante du côté opposé pour former l'A. basilaire. C'est de cette Artère communicante caudale que naît l'A. cérébrale caudale à un niveau plus haut chez le boeuf que ce qui peut être observé chez le chien, le porc et le cheval.

b - Trajet et rapports

L'Artère cérébrale caudale chemine dorsolatéralement autour des pédoncules cérébraux, poursuit son trajet au-dessus de la circonvolution parahypocampique et tourne rostromédialement pour se mettre en rapport avec le corps géniculé latéral et le pulvinar. Elle se termine en se distribuant aux portions caudale et caudomédiale de l'hémisphère cérébral.

c - Collatérales

En plus des Rameaux corticaux variablement émis, l'Artère cérébrale caudale émet de nombreux rameaux aux structures nerveuses qu'elle longe.

Tout au début de son trajet, l'artère émet des rameaux qui irriguent le pédoncule cérébral, le corps géniculé médial, la bandelette optique et la circonvolution parahippocampique.

L'A. cérébrale caudale émet deux ou trois rameaux au niveau du corps géniculé latéral. Ces rameaux se distribuent au pulvinar et au corps géniculé latéral et envoient des rameaux d'anastomose à l'A. choroïdienne rostrale (*A. choroidea (chorioidea) rostralis*). L'un de ces rameaux est relativement fort et tourne autour du corps géniculé latéral pour se placer rostralement au collicule rostral. Il émet un certain nombre de rameaux qui s'anastomosent avec l'A. choroïdienne caudale (*A. choroidea (chorioidea) caudalis*) issue de l'A. communicante caudale, et se poursuit rostromédialement le long du thalamus. Il donne des rameaux irriguant le corps géniculé latéral, le pulvinar, le thalamus, le plexus choroïde du troisième ventricule le corps pinéal (épiphyse) et les autres structures nerveuses associées.

IV - c - 6 - Artère cérébelleuse rostrale (*A. cerebelli rostralis*)

a - Origine

L'Artère cérébelleuse rostrale naît de l'A. communicante caudale dans sa partie terminale (avant l'A. basilaire) Elle est émise ainsi caudalement à la racine du Nerf oculomoteur (Nerf III).

b - Trajet et rapports

Elle chemine en travers du pédoncule cérébral et monte dans une direction dorsocaudale entre l'hémisphère cérébelleux et le collicule caudal. Sur ce trajet, l'A. cérébelleuse rostrale est placée rostralement au pont et est en rapport latéralement avec le Nerf trijumeau. Elle passe médialement et se met en contact avec le vermis cérébelleux ou lobe médian.

c - Collatérales

L'A. cérébelleuse rostrale émet sur son trajet un certain nombre de fins rameaux au pédoncule cérébral, au collicule caudal, au pont et au Nerf trijumeau.

Elle se termine en trois rameaux, les rameaux latéral, intermédiaire et médial. Le rameau médial est le plus gros et est par conséquent la continuation de l'A. cérébelleuse rostrale. Ces rameaux terminaux sont distribués surtout aux parties rostrales de l'hémisphère cérébelleux et au vermis cérébelleux de son côté.

Le Rameau du tectum mésencéphalique caudal naît généralement de l'A. cérébelleuse rostrale après l'émission du Rameau latéral. Il se distribue au collicule caudal en se divisant en de fins rameaux dont certains s'anastomosent avec des rameaux du Rameau du tectum mésencéphalique rostral issu de l'A. communicante caudale.

IV - C - 7 - Rameaux pontiques (*Rami ad pontem*)

Les Rameaux pontiques sont au nombre de deux ou trois. Ils naissent du segment pontique de l'A. basilaire. Ces artères cheminent latéralement sur la face ventrale du pont et montent dorsolatéralement en contact avec les racines du Nerf trijumeau (Nerf V) et le bras du pont. Ils s'anastomosent avec des rameaux issus des Artères cérébelleuses rostrale et caudale, et irriguent le pont. Ces Rameaux ne sont pas reconnus par ABDELBAKI (1964) (cité par GETTY 1975, n° 12).

IV - C - 8 - Artère cérébelleuse caudale (*A. cerebelli caudalis*)

a - Origine

L'A. cérébelleuse caudale naît de l'A. basilaire au niveau de la jonction du corps trapézoïde et du pont, et rostralement à la racine du Nerf abducteur (Nerf VI).

b - Trajet, rapports et distribution

L'artère se situe sur la face ventrale du pont et du corps trapézoïde. Elle tourne dorsolatéralement vers les racines des Nerfs facial (Nerf VII) et vestibulocochléaire (Nerf VIII), puis se dirige caudalement le long du bord dorsolatéral du corps trapézoïde et du bulbe rachidien, en contact avec les racines des Nerfs glossopharyngien (Nerf IX), Vague (Nerf X) et accessoire (Nerf XI). Ensuite, elle tourne médialement et vient sous la partie caudale du cervelet et se termine en se divisant et se distribuant à l'hémisphère cérébelleux et au vermis cérébelleux de ce côté.

c - Collatérales

L'Artère cérébelleuse caudale sur son trajet émet un certain nombre de Rameaux perforants au corps trapézoïde et à la partie dorsale du bulbe rachidien.

Elle émet également des rameaux au plexus choroïde du quatrième ventricule.

Au niveau des racines des Nerfs facial et vestibulo-cochléaire, elle émet un rameau important, l'Artère labyrinthique (*A. labyrinthí*). Cette dernière chemine le long des Nerfs facial et vestibulocochléaire et pénètre dans le trou auditif interne en même temps que les Nerfs. Elle irrigue l'oreille interne.

IV - C - 9 - Rameaux médullaires

Ils sont variables en nombre et naissent de l'Artère basilaire latéralement. Ces rameaux cheminent latéralement sur la face ventrale du bulbe rachidien puis atteignent la face dorsolatérale, après passage entre les racines des Nerfs glossopharyngien (IX), vague (X), hypoglosse (XII). A la face dorsale de la moelle, ils se dirigent médialement vers la limite dorsolatérale du quatrième ventricule.

Sur leurs trajets autant sur la face ventrale que sur la face dorsale du bulbe rachidien, ils s'anastomosent les uns avec les autres. Un ou deux rameaux rostraux peuvent s'anastomoser avec des rameaux de l'A. cérébelleuse caudale et quelque fois peuvent aussi irriguer directement le nodulus et l'uvula du vermis.

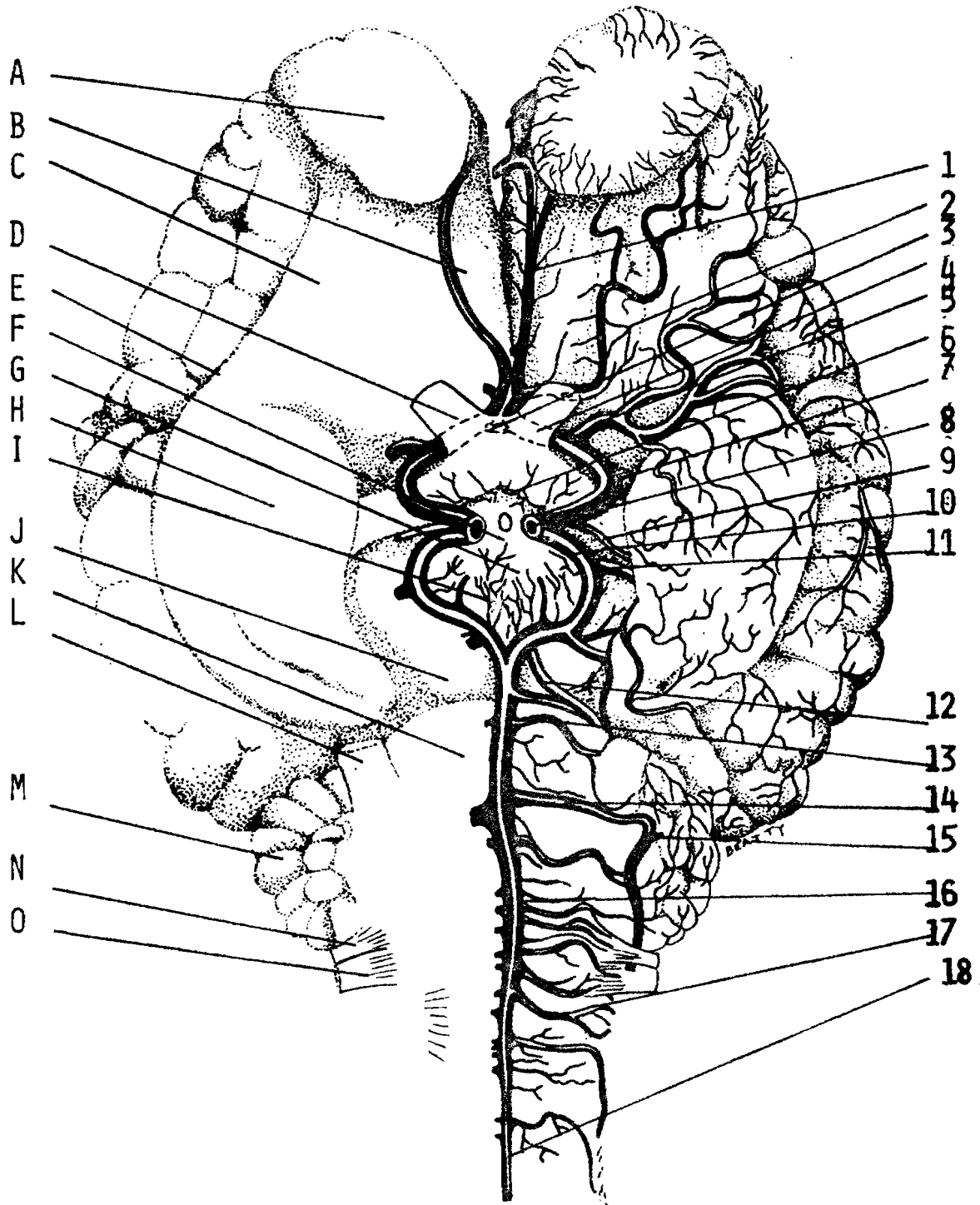
Le bulbe rachidien est principalement irrigué par les Rameaux médullaires qui irriguent également le plexus choroïde du quatrième ventricule.

Au terme de cette étude des artères de la tête du Boeuf (*Bos taurus*), l'observation majeure reste que les particularités essentielles, qui les différencient de ce que l'on peut observer chez la majorité des autres espèces domestiques, siègent au niveau de l'irrigation de l'encéphale. En effet, l'Artère carotide interne, dont c'est le territoire de distribution, est très développée chez l'Homme (volume cérébral) ; elle est

plus faible chez les Equidés, le Porc et le Chien ; mais elle fait complètement défaut dans sa portion extracrânienne chez le boeuf, étant suppléée par des branches des Artères carotide externe, vertébrale et occipitale.

Cette récapitulation des artères de la tête de *Bos taurus* a été rendue nécessaire, non seulement parce que c'est l'espèce domestique la plus voisine du zébu, mais encore et surtout parce que nous n'avons pu consulter un quelconque document traitant de ces artères chez *Bos indicus* ; un tel travail ne semble pas avoir été publié. Aussi allons-nous pouvoir, dans une deuxième partie, rapporter l'irrigation de la tête du zébu (*Bos indicus*) aux distributions artérielles consignées ci-dessus, après avoir, en prélude à cette description, présenté le matériel et les méthodes d'étude.

IRRIGATION ARTÉRIELLE DE L'ENCÉPHALE DU BOEUF : VUE VENTRALE



(D'APRÈS GETTY R. 1975 N° 12)

Légendes de la Planche n° V

1 - Artère marginale 2 - Rameaux striés médiaux 3 - A - communicante rostrale 4 - Artère cérébrale rostrale 5 - A - cérébrale moyenne 6 - Aa - hypophysaires rostrales 7 et 8 - A - carotide interne 9 - A - choroïdienne rostrale 10 - A - communicante caudale (partie proximale) 11 - A - cérébrale caudale 12 - A - cérébelleuse rostrale 13 - Rameau pontique 14 - A - cérébelleuse caudale 15 - A - labyrinthique 16 - A - Basilaire 17 - Rameaux médullaires 18 - A - spinale ventrale - A - Bulbe olfactif B - Tractus olfactif médial C - Tractus olfactif latéral D - Nerf optique E - Scissure rhinale latérale F - Tubercule cendré G - Corps mamillaire H - Lobe piriforme I - Espace perforé caudal J - Pédoncule cérébral K - Pont L - Nerf trijumeau M - Cervelet N - Nerf glossopharyngien O - Nerf vague.

RECAPITULATION DES PRINCIPALES ARTERES IRRIGANT LA TETE DU TAURIN
(*Bos taurus*)

Tronc brachiocéphalique

Tronc bicarotidien

Artère carotide commune

- Rameaux trachéaux, oesophagiens et musculaires
- A. thyroïdienne caudale
- A. thyroïdienne crâniale
- A. laryngée crâniale
 - . Rameau pharyngé
 - . Rameau laryngé
- A. pharyngée ascendante
 - . Rameaux pour le pharynx
 - . Rameaux pour le voile du palais
 - . Rameaux pour les tonsilles

Artère carotide externe

- Tronc linguofacial
 - . A. linguale
 - Rameaux glandulaires et musculaires
 - A. sublinguale
 - A. linguale profonde
 - Rameaux linguaux dorsaux
 - . A. faciale
 - Rameau glandulaire
 - A. submentale
 - A. labiales inférieures
 - A. labiale supérieure
 - A. angulaire de la bouche
 - A. nasale rostrale latérale
 - Rameaux d'anastomose avec A. infraorbitaire

- A. auriculaire caudale
 - . Rameaux glandulaires parotidiens
 - . A. stylomastoïdienne
 - . A. auriculaire profonde
 - Rameau massétérique
 - A. temporale superficielle
 - .A. transversale de la face
 - .A. auriculaire rostrale
 - Rameaux glandulaires parotidiens
 - Rameau méningé
 - Rameau auriculaire médial
 - .A. cornuale
 - .Rameau lacrymal
 - .A. palpébrale supérieure latérale
 - .A. palpébrale inférieure latérale
 - A. maxillaire
 - .Rameau ptérygoïdien
 - .A. alvéolaire inférieure
 - Rameau mylohyoïdien
 - Rameaux dentaires
 - Rameau incisif
 - A. mentale
 - .A. temporale profonde caudale
 - A. massétérique
 - .A. buccale
 - A. temporale profonde rostrale
 - .Rameau caudal du Réseau admirable épidual rostral
 - .Rameaux rostraux du Réseau admirable épidual rostral
 - .A. ophtalmique externe
 - Réseau admirable ophtalmique
 - A. supraorbitaire
 - Rameaux musculaires
 - A. ciliaires
 - A. centrale de la rétine
 - A. lacrymale
 - A. ethmoïdale externe
- .../

.A. malaire

- A. de la troisième paupière
- Rameaux palpébraux
- A. angulaire de l'oeil
- A. nasale latérale caudale
- A. nasale dorsale

.A. infraorbitaire

- Rameaux dentaires

.A. palatine descendante

- A. sphéno-palatine
 - A. nasales caudales, latérales et septales
- A. grande palatine
 - A. petite palatine

Artère occipitale

- A. palatine ascendante
- A. stylomastoïdienne profonde
- A. méningée moyenne
- A. condylienne
- Rameau occipital

.A. méningée caudale

Réseau admirable épidual rostral

- Réseau chiasmatique
 - .A. ophtalmique interne
- A. hypophysaires caudales

Réseau admirable épidual caudal

Artère carotide interne

- A. hypophysaires rostrales
- A. choroïdienne rostrale
- Cercle artériel du cerveau

.A. communicante rostrale

A. cérébrale rostrale

A. pour le corps calleux

A. marginale

A. cérébrale moyenne

.A. communicante caudale

A. cérébrale caudale

A. chorœidienne caudale

A. cérébelleuse rostrale

- A. basilaire

. Rameaux pontiques

. A. cérébelleuse caudale

A. labyrinthique

. Rameaux médullaires

DEUXIEME PARTIE

IRRIGATION ARTERIELLE DE LA TETE DU ZEBU (*Bos indicus*)

CHAPITRE PREMIER: MATERIEL, METHODES D'ETUDE ET NOMENCLATURE

I - MATERIEL ANIMAL

Vingt (20) têtes de bovins ont été utilisées pour notre étude. Dix huit (18) d'entre elles appartiennent à des animaux utilisés en travaux pratiques de dissection pendant une période de deux ans. Parmi ce contingent, un seul sujet est de l'espèce taurine (*race Dama*) ; nous l'avons disséqué pour la comparaison certes, mais surtout pour constater et confirmer l'abondante description faite sur les artères de la tête de *Bos taurus*. Les dix-sept (17) autres animaux sont des zébus de race Gobra, de race Maure ou des métis issus du croisement des deux races. Les sujets étaient d'âge variable, compris entre 8 et 11 ans environ.

A ces pièces, s'ajoutent deux (2) têtes de foetus de zébu, récupérées aux abattoirs municipaux de Dakar. L'âge des sujets a été estimé respectivement à 5 mois et 8 mois et demi de gestation. Ces têtes ont été disséquées pour apprécier l'évolution des principales branches terminales de l'Artère carotide commune, notamment l'Artère carotide interne dont le segment extracrânial est encore très visible sur le foetus.

II - Méthodes d'étude

Elles sont essentiellement celles de l'Anatomie macroscopique.

II - A - Préparation des sujets

Généralement lors des travaux pratiques de dissection, les animaux sont préparés selon la technique de BOURDELLE (E.), BRESSOU (C.) et FLORENTIN (P.) (1947, n° 8). Après abattage et fixation du sujet en décubitus latéral gauche sur la table de sacrifice, il est saigné par l'Artère carotide commune (*Arteria carotis communis*) et la Veine jugulaire externe (*Vena jugularis externa*). Ensuite, l'animal reçoit par voie

carotidienne une injection réplétive et conservatrice d'un mélange de produits de nature variable selon le moyen d'étude envisagé : dissection ou radiographie.

II - B - Produits et technique d'injection

II - B - 1 - Pour la dissection

Quinze animaux utilisés pour la dissection ont reçu une injection réplétive et conservatrice du mélange suivant :

- Eau = 8 litres
- Formol = 4 litres
- Plâtre à modeler = 5 kg
- colorant bleu (colorant universel Pantint)....

----- q.S. pour une bonne coloration.

Les injections sont réalisées à l'aide d'une canule montée sur une pompe. La canule est introduite dans l'artère la plus profondément possible. Puis une ligature est mise en place, enserrant à la fois l'artère et la canule. L'injection est ensuite effectuée par des poussées assez rapides et régulières puis arrêtée dès qu'une résistance assez forte se fait sentir.

II - B - 2 - Pour la radiographie

Cinq têtes d'animaux adultes ont été utilisées pour la radiographie. Le produit de contraste utilisé est un mélange de peinture au minium de plomb et d'essence de térébenthine dans les proportions suivantes (en volume) :

- Peinture au minium de plomb = 1 partie
- essence de térébenthine = 1 partie

La suspension utilisée doit être agitée en permanence au cours de la préparation car le minium se dépose très vite au fond du récipient utilisé. Une seringue d'injection avec un jeu d'ajustage et de canule, a été utilisée.

L'injection est pratiquée également par l'Artère carotide commune, de façon continue et sans à-coups. On apprécie l'état de réplétion du système artériel à la résistance élastique du piston de la seringue et à l'apparition de la masse d'injection dans les artères de la langue et des parois de la cavité buccale. Afin d'éviter l'écoulement de la masse d'injection, nous procédons à la congélation de la pièce.

Pour éviter la superposition des artères, la radiographie est réalisée sur une demi-tête isolée par une section médiane, à la scie.

Les radiographies ont été réalisées à l'aide d'un appareil de marque Philips, sur film Agfa Gevaert. Les normes d'exposition sont : 55 kilovolts (kv) et 20 milliampères par seconde (ma/s) pour une distance foyer-objet d'un mètre.

III - Nomenclature

La terminologie utilisée est celle des NOMINA ANATOMICA VETERINARIA (1973, n° 19). Nous avons d'abord annoncé pour chaque artère le nom le plus usité en traduction française, et indiqué ensuite le nom international des N.A.V. en latin.

Remarque :

Une abondante illustration, dans la deuxième partie de notre travail sert de support à la description des différents plans de dissection de la tête du zébu. Ces planches sont dues à la collaboration et au talent de M. Moussa DIOP, dessinateur du département d'Anatomie de l'E.I.S.M.V.

CHAPITRE DEUXIEME : ARTERES DU PLAN SUPERFICIEL

Sur une tête de zébu isolée, et dont les artères ont été préalablement injectées comme indiqué ci-dessus, l'abord du plan superficiel s'opère par le côté gauche ou droit. Les artères sont dans tous les cas, en nombre pair, gauche et droite, mais leur disposition est rarement symétrique. Eu égard au calibre très faible des rameaux artériels, certaines précautions doivent être prises dans le dépouillement de la face : respecter les muscles peauciers, s'appliquer à décoller uniquement la peau. Les branches de l'Artère malaire par exemple, ne sont visibles que "par transparence" à travers l'aponévrose frontale, de même les muscles de l'oreille sont conservés dans leurs rapports avec les branches de subdivision de l'Artère temporale superficielle.

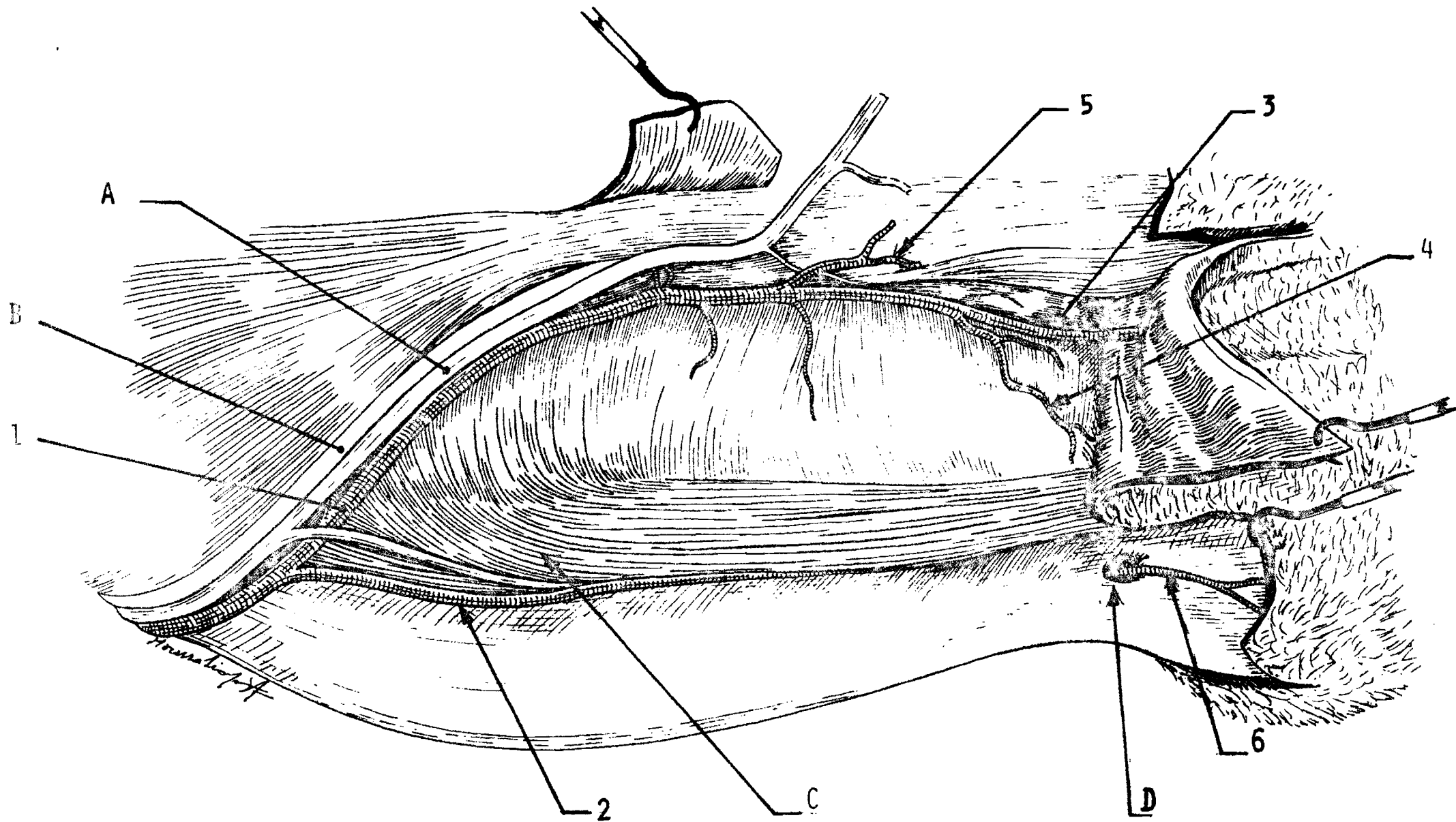
On observe ainsi dans le plan superficiel : le segment superficiel de l'Artère faciale (certaines de ses branches sont dans la région de l'angle), l'Artère temporale superficielle, le segment superficiel de l'Artère malaire, et les branches terminales de l'Artère infraorbitaire et de l'Artère alvéolaire inférieure.

II - A - Segment superficiel de l'Artère faciale
(A. *facialis*)

II - A - 1 - Origine, trajet et rapports

Le segment superficiel de l'A. faciale commence à partir de l'~~incisure~~ vasculaire faciale de la mandibule. L'A. faciale croise alors le bord ventral de la partie molaire de la mandibule, un peu en avant de l'angle de la mandibule et remonte dorsalement le long du bord crânial du Muscle masséter. A ce niveau, l'Artère faciale est en rapport avec la Veine faciale, le Conduit parotidien (rapport A.V.C.) et la branche ventrale du Nerf facial.

ARTÈRES DE LA TÊTE DU ZÉBU : PLAN SUPERFICIEL, VUE LATÉRALE DROITE



Légendes de la Planche n° VI

1-A - faciale 2 - A labiale inférieure superficielle

3-A - labiale supérieure 4 - A - angulaire de la bouche

5-A - nasale latérale 6-A- mentale

A - Veine faciale B - Conduit parotidien C - Muscle abaisseur
de la lèvre inférieure D - Trou mentonnier

E - Corps de la mandibule droite.

II - A - 2 - Collatérales

II.A.2.a. Collatérale située dans la région de l'auge

L'Artère submentale (*A. submentalis*) naît de l'A. faciale sur son parcours le long du bord ventral de la mandibule. Relativement mince, elle est située dans la région de l'auge et se dirige rostralement vers le menton. De petits rameaux sont émis le long de cette artère en direction du Muscle mylohyoïdien et du tissu conjonctif sous-cutané de la région.

II.A.2.b. Collatérales situées dans la région de la face

1 - Artères labiales inférieures (*Aa. labiales inferior*)

Elles comprennent des vaisseaux profond et superficiel. L'artère superficielle est relativement petite et se dirige rostralement sous le Muscle abaisseur de la lèvre inférieure. Elle émet de fins rameaux pour la glande salivaire buccale dorsale. L'artère profonde est grosse et passe sur la face profonde des Muscles abaisseur de la lèvre inférieure et buccinateur, entre les lobes de la glande salivaire buccale ventrale. Elle irrigue toutes ces structures situées sur son trajet. Peu après sa naissance, cette branche profonde émet un rameau relativement gros se dirigeant caudalement sous la veine faciale et le conduit parotidien. Il pénètre ensuite sous le Muscle masséter et s'anastomose souvent avec une branche de l'Artère buccale.

2 - Artère labiale supérieure (*A. labialis superior*)

Elle est grosse et se dirige rostralement sous le Muscle zygomaticoalvéolaire entre les lobes de la glande salivaire buccale dorsale. Après émission de rameaux vasculaires pour ces structures, elle se poursuit en Artère angulaire de la bouche (*A. angularis* ~~orale~~) vers la commissure des lèvres.

3 - De petits rameaux naissent variablement sur tout le long de l'A. faciale et irriguent les muscles situés sur son trajet et la glande salivaire buccale dorsale.

II - A - 3 - Branche terminale : Artère nasale rostrale latérale (*A. lateralis nasi rostralis*)

L'Artère nasale rostrale latérale est relativement petite par rapport à l'A. labiale supérieure et monte dorso-rostralement. Elle émet de petits rameaux pour les Muscles releveur propre de la lèvre supérieure et malaire. Les rameaux irrigant le dernier muscle s'anastomosent parfois avec des rameaux issus de l'A. malaire. Ensuite, l'A. nasale rostrale latérale se termine en deux rameaux dorsal et ventral. Le rameau terminal dorsal pénètre sous le Muscle Canin ; quant au ventral, il contourne le bord ventral du Muscle abaisseur de la lèvre supérieure et disparaît sous ce muscle. De fins rameaux du rameau dorsal s'anastomosent avec des branches de l'A. infraorbitaire.

II - B - Artère temporale superficielle (*A. temporalis superficialis*)

II - B - 1 - Origine

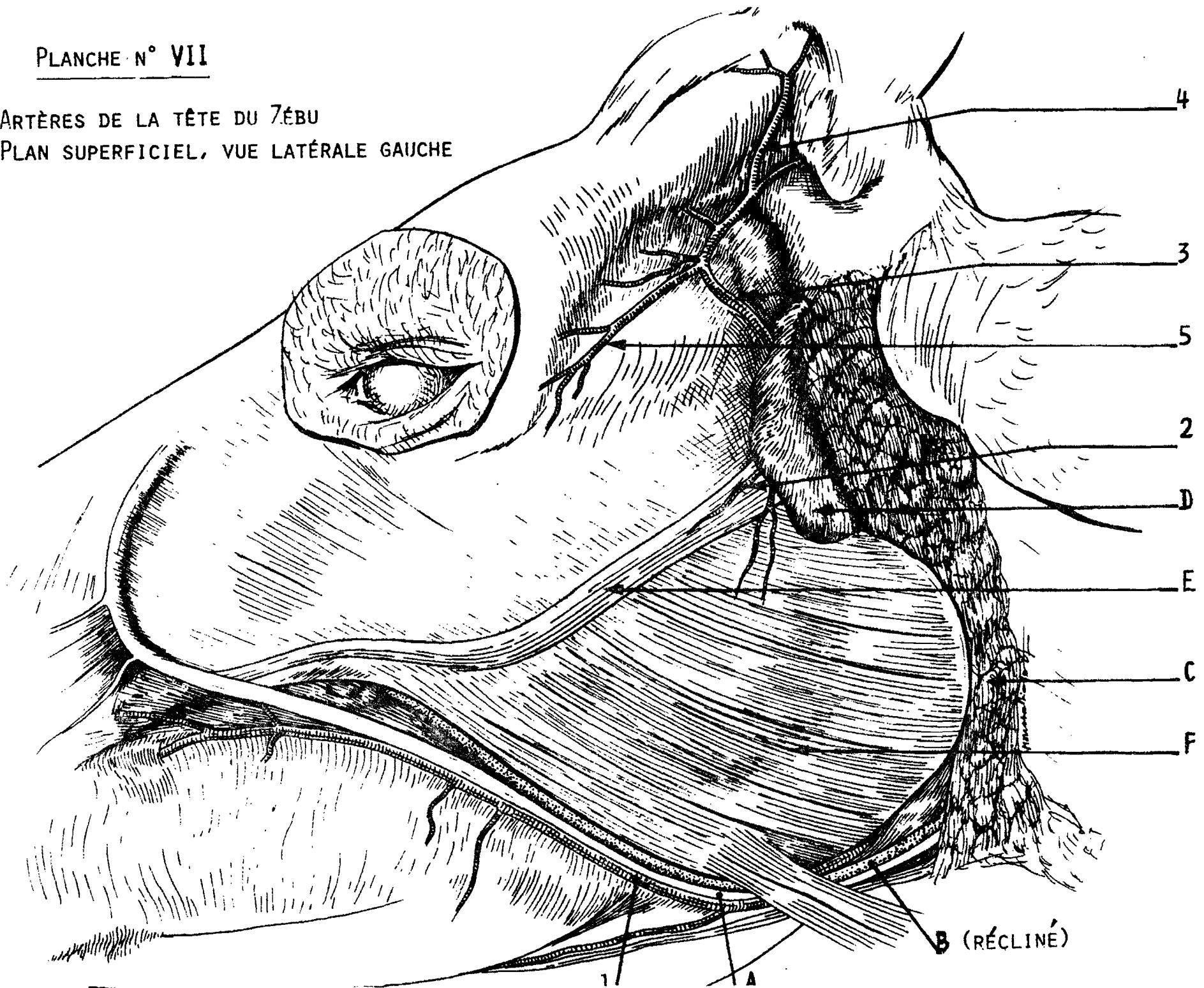
L'A. temporale superficielle constitue avec l'A. maxillaire les deux branches terminales de l'A. carotide externe situées dans la région de la fosse rétromandibulaire. Parfois, les Artères temporale superficielle, transversale de la face et auriculaire rostrale naissent d'un seul tronc commun, lequel se ramifie très tôt en une trifurcation.

II - B - 2 - Trajet et rapports

Elle passe de sa position initiale ventrale par rapport à l'articulation temporomandibulaire sur la face latérale de l'arcade zygomatique et se poursuit vers la région frontale. Si-

PLANCHE N° VII

ARTÈRES DE LA TÊTE DU ZÉBU
PLAN SUPERFICIEL, VUE LATÉRALE GAUCHE



Légendes de la planche n° VII

Remarque : L'ensemble A. faciale + Veine faciale + Conduit parotidien (A.V.C.) a été récliné de sa position profonde dans la région de l'auge.

1-A- faciale 2-A - transversale de la face 3-A - temporale superficielle
4-A - cornuale 5-Aa-palpébrales

A- Veine faciale B - Conduit parotidien C - Glande salivaire parotide D - Noeud lymphatique parotidien E - Nerf facial F - Muscle masseter.

tuée à son origine sous la glande salivaire parotide, elle chemine également sous les muscles auriculaires rostraux.

II - B - 3 - Collatérales

II.B.3.a. Artère transversale de la face (*A. transversa faciei*)

Elle se dirige, rostralement le long du bord caudal du col de la mandibule, puis atteint la face latérale du Muscle masséter. L'Artère transversale de la face passe sous la glande salivaire parotide puis sous le ganglion lymphatique parotidien accompagnant la branche buccale dorsale du Nerf facial et irrigue la face latérale du M. masséter largement et l'articulation temporomandibulaire.

II.B.3.b. Artère auriculaire rostrale (*A. auricularis rostralis*)

L'Artère auriculaire rostrale naît du bord caudal de l'A. temporale superficielle et se dirige vers le conduit temporal. Habituellement, elle émet le Rameau méningé (*Ramus meningeus*) qui passe en arrière de l'articulation temporo mandibulaire. Ce dernier après sa pénétration à l'intérieur du conduit temporal, se ramifie dans la dure-mère. Il émet des ramuscules vers l'oreille externe, le Muscle temporal et le sinus frontal.

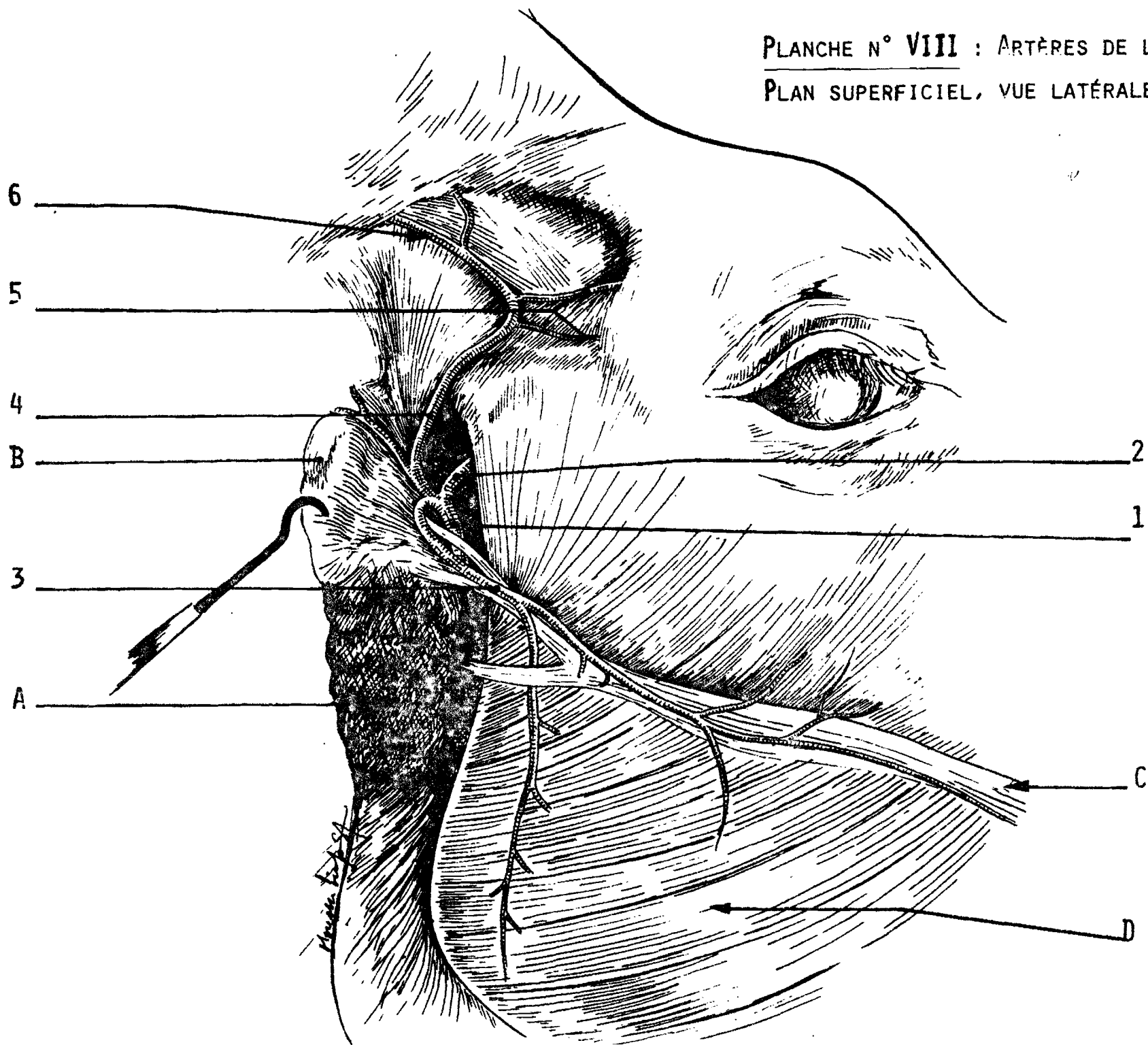
Le Rameau auriculaire médial (*Ramus auricularis medialis*) est la suite de l'A. auriculaire rostrale se dirigeant vers le sommet du cartilage auriculaire (cartilage conchlinien) en suivant son bord médial.

II.B.3.c. Rameaux pour la glande salivaire parotide.

Ces rameaux, en nombre variable, sont localisés sur le trajet de l'A. temporale superficielle sous la glande parotide.

.../

PLANCHE N° VIII : ARTÈRES DE LA TÊTE DU ZÉBU
PLAN SUPERFICIEL, VUE LATÉRALE DROITE



Légendes de la planche n° VIII

Remarques : La glande salivaire parotide et le nœud lymphatique parotidien ont été réclinés, pour montrer les branches terminales de l'A. carotide externe. Observer le développement de l'A.- transversale de la face, qui compense l'absence du Rameau massétérique.

1 - A carotide externe 2 - A - maxillaire 3 - A - transversale de la face
4 - A - temporale superficielle 5 - Aa - palpébrales 6 - A - cornuale.

A - Glande parotide B - Noeud lymphatique parotidien

C - Nerf facial D - Muscle masseter.

.../

II - B - 4 - Branches terminales

II.B.4.a. Artère cornuale (*A. cornualis*)

Elle se dirige caudalement puis se divise en deux branches. La branche dorsale émet un rameau irrigant le Muscle frontal puis ceint le bord dorsal de la base de la cheville osseuse de la corne pour s'anastomoser avec la branche ventrale dans la région de la nuque.

II.B.4.b. Rameaux musculaires

En nombre variable, ces rameaux se subdivisent et pénètrent dans le Muscle temporal et dans le paquet adipeux orbito-temporal.

II.B.4.c. Artère palpébrale latérale supérieure
(*A. palpebralis superior lateralis*)

Elle se dirige rostralement, est caudale à l'angle latéral de l'oeil et irrigue la paupière supérieure. Le Rameau lacrymal (*Ramus lacrymalis*) naît de cette artère et chemine vers la glande lacrymale.

II.B.4.d. Artère palpébrale latérale inférieure
(*A. palpebralis inferior lateralis*)

Relativement grosse chez le zébu, cette artère est caudale à l'angle latéral de l'oeil. Elle chemine vers la paupière inférieure qu'elle irrigue.

II - C - Segment superficiel de l'Artère malaire
(*A. malaris*)

II - C - 1 - Origine, trajet et rapports

Le segment superficiel de l'A. malaire est constitué par la portion extraorbitaire de cette artère prenant naissance

à l'angle médial de l'oeil et passant sous le tendon du Muscle orbiculaire des paupières. Ensuite, l'A. malaire se subdivise sur les côtés dorsal et latéral de la face. Sur les artères de la tête du Zébu que nous avons visualisée par un colorant, l'A. malaire à ce niveau est visible "par transparence" à travers l'aponévrose frontale qui l'applique directement contre les os naseaux.

II - C - 2 - Collatérales

II.C.2.a. Artère angulaire de l'oeil (*A. angularis oculi*)

Elle monte sur la surface de la face et passe caudalement le long du bord orbitaire vers l'angle médial de l'oeil.

II.C.2.b. Artère nasale latérale caudale (*A. lateralis nasi caudalis*)

Petite et mince, elle chemine latéralement au nez. Elle s'anastomose quelque fois avec l'artère correspondante rostrale issue de l'A. faciale.

II.C.2.c. Artère nasale dorsale (*A. dorsalis nasi*)

Elle est située dans l'angle médial de l'oeil et prolonge l'A. malaire. Elle chemine sur la surface dorsale du nez vers le muffle.

Les deux Artères nasales dorsales droite et gauche émettent des ramuscules qui s'anastomosent entre eux vers l'extrémité rostrale de la face.

II - D - Branches terminales des Artères infraorbitaire
(*A. infraorbitalis*) et alvéolaire inférieure
(*A. alveolaris inferior*)

Au niveau du plan superficiel, il faut noter la présence de deux artères (les Artères infraorbitaire et alvéolaire inférieure) qui passent respectivement des plans profond et moyen au plan superficiel.

En effet, la partie terminale de l'A. infraorbitaire sort du canal infraorbitaire par le trou du même nom et se subdivise en plusieurs ramuscules sur la face latérale du nez. Certains de ces ramuscules s'anastomosent avec des rameaux de l'A. nasale rostrale latérale.

Dans une disposition analogue, l'A. alvéolaire inférieure, après un trajet dans le canal dentaire inférieur, sort du trou mentonnier et constitue l'Artère mentale (*A. mentalis*) qui irrigue la région du menton.

En résumé, la vascularisation artérielle de la face obéit au schéma général, tel qu'observé sur la tête de *Bos taurus*. Mais, l'on notera, sur ce plan superficiel, surtout la faiblesse du calibre des artères ; l'Artère faciale notamment est grêle, au point qu'on ne peut la reconnaître par palpation à l'incisure vasculaire faciale de la mandibule. Nos manipulations et essais ne nous ont jamais permis de percevoir le pouls, sur le vivant de l'animal, en cet endroit comme cela est parfois recommandé chez les grands ongulés. De même, le territoire d'irrigation de l'Artère malaire est certes relativement large pour suppléer l'A. faciale, mais ses rameaux sont très ténus. Par contre, l'Artère temporale superficielle est relativement forte pour irriguer de façon convenable les muscles de l'oreille dont la mobilité est grande, et les cornes souvent très développées.

Une remarque intéressante est constituée par les anastomoses constantes entre le plan superficiel et le plan profond

.../

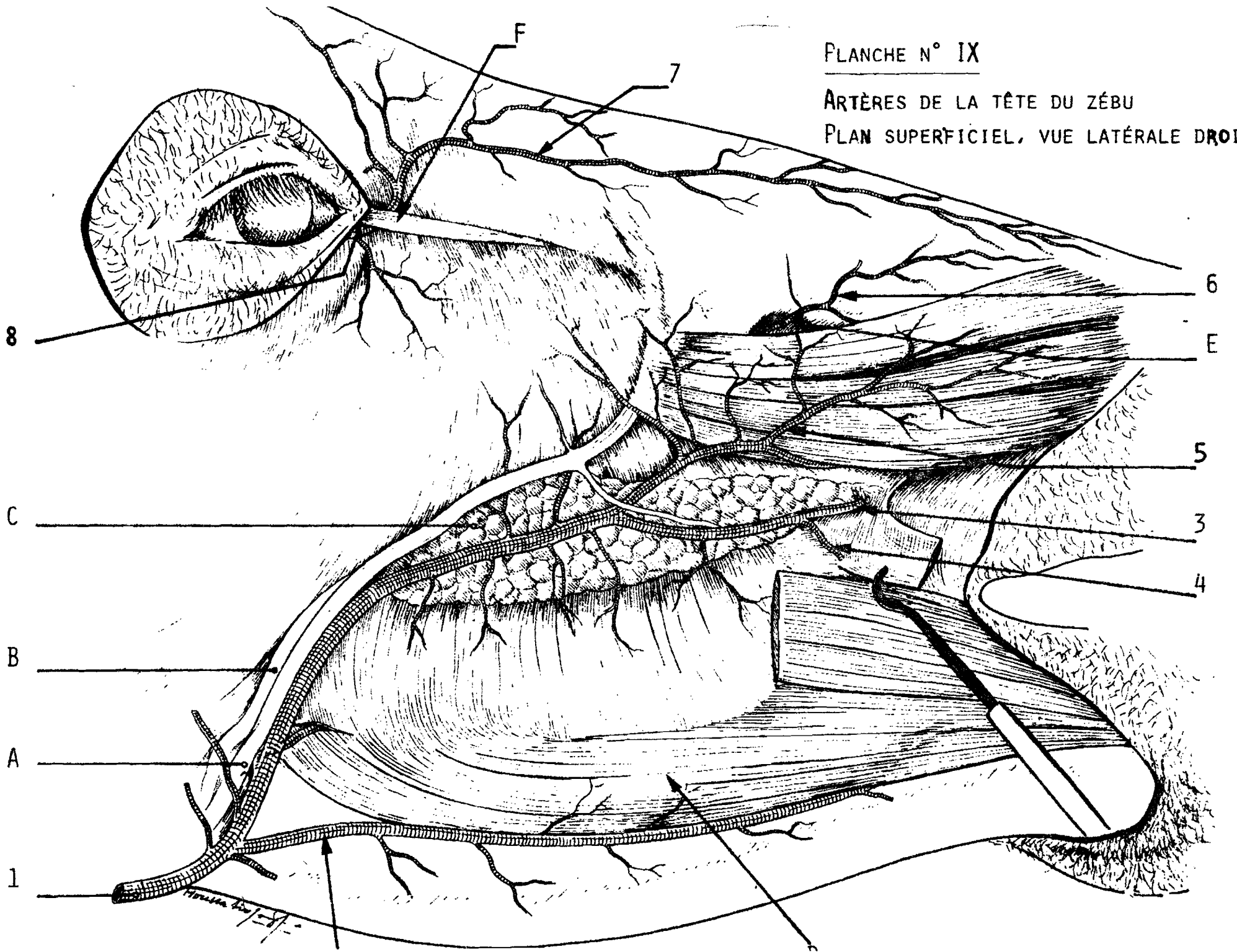
par l'intermédiaire des Artères nasales latérales.

Enfin, un trait caractéristique de la vascularisation artérielle de la face chez le zébu est l'absence du Rameau massétérique (*Ramus massetericus*) issu de l'Artère carotide externe.

FLANCHE N° IX

ARTÈRES DE LA TÊTE DU ZÉBU

PLAN SUPERFICIEL, VUE LATÉRALE DROITE



Légendes de la planche n° IX

1-A- faciale 2-A- labiale inférieure superficielle 3-A- labiale supérieure
4-A- angulaire de la bouche 5-A- nasale latérale 6-A- infraorbitaire
7-A- nasale dorsale 8-A- malaire.

A-Veine faciale B-Conduit parotidien C- Glande salivaire buccale
D-Muscle abaisseur de la lèvre inférieure E-Trou sous-orbitaire F-Muscle
corrugateur du sourcil (=M. sourcilier)

CHAPITRE TROISIEME : ARTERES DU PLAN MOYEN

Le Dissecteur aborde le plan moyen de la tête par la technique dite de l'"ouverture de la cavité buccale". Il s'agit en réalité d'un ensemble de manoeuvres dont nous rappelons ici les principaux temps.

Il faut en un premier temps désinsérer les muscles se fixant sur la mandibule à l'aide d'un scalpel et d'une rugine. Il s'agit latéralement, des Muscles abaisseur de la lèvre inférieure, buccinateur, sternozygomatique, masseter ; médialement des Muscles mylohyoïdien, digastrique, ptérygoïdien ; et du Muscle temporal qui entoure complètement l'apophyse coronéide de la mandibule.

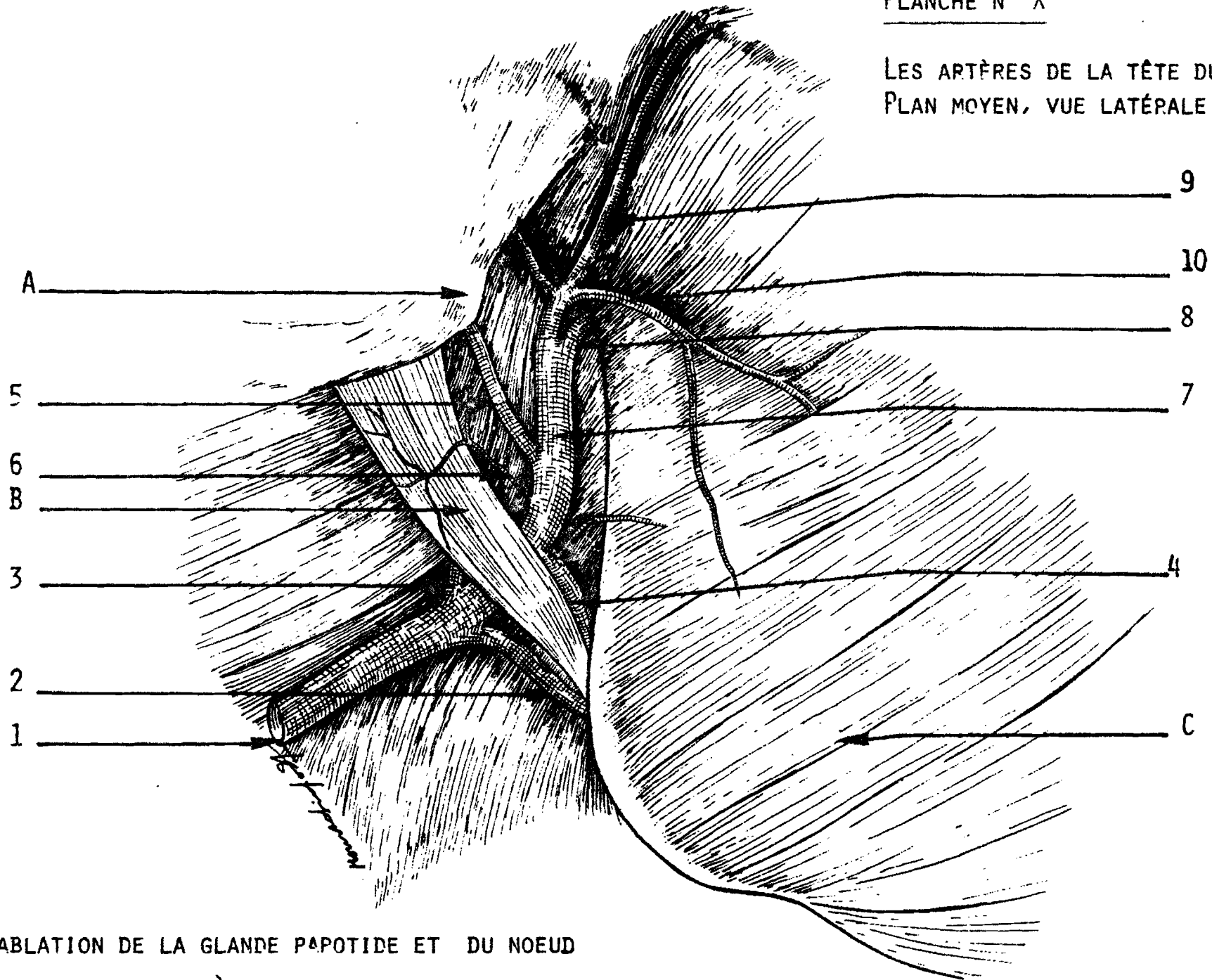
En un deuxième temps, il faut réaliser une double section osseuse à la scie de la portion molaire de la mandibule : un premier trait de scie oblique en arrière de la dernière molaire et un second juste en arrière de la surface génienne. Ensuite retirer la portion horizontale de la mandibule ainsi isolée et sortir la branche montante de la mandibule après destruction de l'articulation temporo-mandibulaire, du Muscle temporal et après tractions énergiques mais limitées de cette branche.

En un troisième temps pour mieux voir les artères du plan moyen, on sectionne complètement les Muscles masseter et ptérygoïdien médial après observation des vaisseaux les irrigant. La section des portions résiduelles du Muscle ptérygoïdien met à découvert la région gutturale. Les faces latérales du pharynx et du larynx montrent alors les Artères carotides communes et leurs principales branches terminales.

Les artères du plan moyen sont donc constituées par : l'Artère carotide commune (dont nous indiquerons, pour en compléter l'étude, le trajet de la portion cervicale et l'origine), l'Artère occipitale, l'Artère carotide externe, le Tronc linguofacial et l'Artère maxillaire, dans sa portion mise à découvert par la section du muscle ptérygoïdien médial.

PLANCHE N° X

LES ARTÈRES DE LA TÊTE DU ZÉBU -
PLAN MOYEN, VUE LATÉRALE DROITE



(APRÈS ABLATION DE LA GLANDE PÂPOTIDE ET DU NOEUD

ARTÉRIEL)

Légendes de la Planche n° X

Remarque : Sur ce sujet, observer les origines séparées des artères
faciale et linguale

1-A- carotide commune 2 - Artère linguale 3- A- occipitale 4 - A - faciale
5 - A - auriculaire caudale 6 - Rameau glandulaire 7 - A - carotide externe
8 - A - maxillaire 9 - A - temporale superficielle 10 - A - transversale de
la face

A - Aile de l'atlas B - Muscle digastrique C - Muscle Masseter.

.../

III - A - Artère carotide commune (*Arteria carotis communis*)

III - A - 1 - Origine

L'Aorte (*Aorta*) issue du ventricule gauche du coeur se divise en Aorte crâniale ou ascendante (*Aorta ascendens*) et en Aorte caudale ou descendante (*Aorta descendens*). L'Aorte crâniale qui nous intéresse dans cette étude se dirige crânialement et se subdivise dans le médiastin crânial en Artère subclaviaire gauche (*A. subclavia sinistra*) et en Tronc brachiocéphalique (*Truncus brachiocephalicus*). C'est ce dernier qui, après un court trajet, émet le Tronc bicarotidien (*Truncus bicaroticus*) avant de se poursuivre en Artère subclaviaire droite (*A. subclavia dextra*). Au niveau de l'entrée de la poitrine, à la face ventrale de la trachée, le Tronc bicarotidien se subdivise en Artères carotides communes droite et gauche.

III - A - 2 - Trajet et rapports

L'A. carotide commune est satellite de la Veine jugulaire interne, du cordon vaguesympathique et du Tronc jugulaire. De ces quatre éléments, le Tronc jugulaire est le plus externe. Il a un trajet sinueux, accolé à la face profonde du Muscle sternobasilaire. La Veine jugulaire interne est placée entre le vaisseau lymphatique et l'Artère carotide commune. Le nerf (cordon vaguesympathique) est par contre l'élément le plus profond ; il est placé dorsolatéralement par rapport à l'oesophage. Sur tout son trajet dans l'encolure, l'A. carotide commune est donc nettement séparée de la Veine jugulaire externe, principalement par le Muscle sternobasilaire. Les deux vaisseaux ne sont en contact que dans le bas de l'encolure au niveau de l'angle supérieur du triangle delto-pectoral, au point où la veine jugulaire externe reçoit la Veine céphalique du membre thoracique.

III - A - 3 - Collatérales

III.A.3.a. Rameaux musculaires (*Rami sternocleidomastoidei*)

Les Rameaux musculaires se répartissent sur tout le trajet de l'A. carotide commune dans l'encolure. Ils irriguent les Muscles sternobasilaire, brachiocéphalique, omohyoïdien, long du cou et long de la tête.

III.A.3.b. Rameaux oesophagiens et trachéaux

Ces rameaux sont relativement petits et en nombre variable : trois ou quatre. Ils irriguent les structures dont ils portent les noms.

III.A.3.c. Artère thyroïdienne crâniale (*A. thyroidea cranialis*)

L'A. thyroïdienne caudale (*A. thyroidea caudalis*) est très petite quand elle existe. Aussi allons-nous axer notre étude sur l'A. thyroïdienne crâniale qui est relativement grosse et constitue la principale branche d'irrigation de la glande thyroïde. Elle naît de la portion crâniale de l'A. carotide commune et présente peu après son départ deux principales ramifications. Une branche se dirige du côté médio-cranial de la glande thyroïde, l'autre du côté latéro-caudal de la même glande. Chacune de ces branches se subdivise en quatre ou cinq petits rameaux.

1 - Rameau pharyngé (*Ramus pharyngeus*)

Il peut naître de la branche médio-craniale.

2 - Rameau musculaire (*Ramus cricothyroideus*)

Il se dirige vers le Muscle cricothyroïdien

3 - Rameau laryngé caudal (*Ramus laryngeus caudalis*)

Ce rameau est relativement petit. Il naît de la branche latéro-caudale de l'A. thyroïdienne crâniale et se dirige caudalement d'une manière parallèle au Nerf laryngé caudal.

III.A.3.d. Artère laryngée crâniale (*A. laryngea cranialis*)

Elle a une origine variable. Elle peut provenir de la branche latéro-caudale de l'A. thyroïdienne crâniale. Elle se divise en Rameau pharyngé et laryngé (*Ramus pharyngeus et Ramus laryngeus*) irrigant les structures respectives.

Chez *Bos indicus*, nous n'avons pas observé d'Artère pharyngée ascendante (*A. pharyngea ascendens*) sur l'A. carotide commune ni sur l'A. thyroïdienne crâniale comme cela a été vu chez *Bos taurus*. Chez le zébu, cette artère naît de l'A. occipitale.

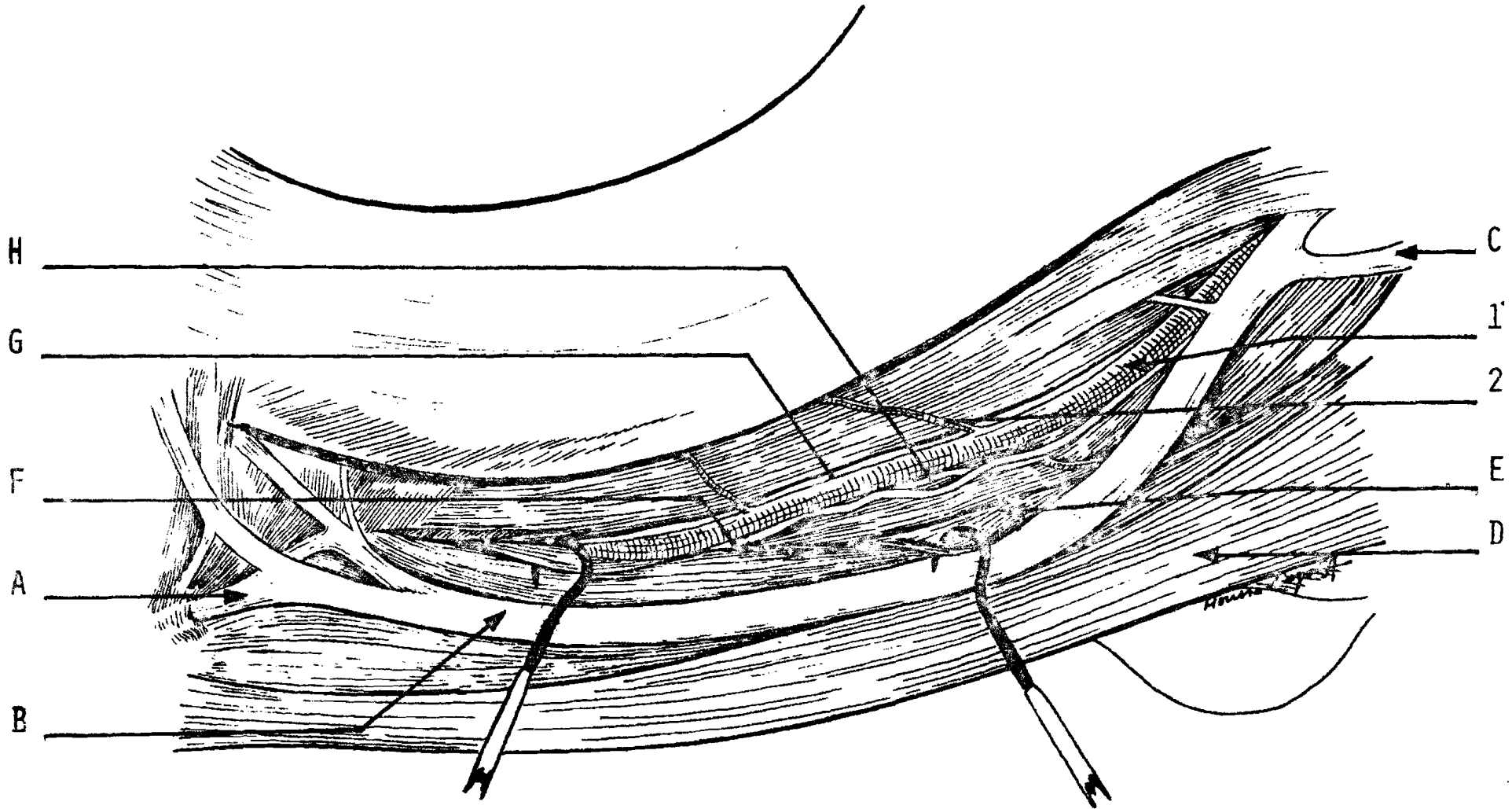
III - A - 4 - Branches terminales

Chez le zébu adulte, l'A. carotide commune se termine au niveau du M. digastrique sur la face dorso-latérale du pharynx, en Artères occipitale, carotide externe et Tronc linguofacial. On parle de trifurcation de l'A. carotide commune pour caractériser cette terminaison en trois branches. Mais il faut noter que sur certaines têtes (7 têtes sur les 20 têtes de zébu étudiées), le Tronc linguofacial n'existe pas mais plutôt deux Artères linguale et faciale séparées. Dans ce cas, c'est l'A. linguale qui participe à la formation de la trifurcation. L'A. faciale naît alors de l'A. carotide externe, un centimètre environ en avant de l'A. linguale.

Nous avons observé l'A. carotide interne sur les deux têtes de foetus de zébu que nous avons étudiées. Elle naît en commun avec l'Artère occipitale au niveau des branches terminales de l'A. carotide commune.

PLANCHE N° XI -

ARTÈRE CAROTIDE COMMUNE VUE LA-
TÉRALE GAUCHE



(APRÈS OUVERTURE ET DISSECTION DU SILLON JUGULAIRE)

Légendes de la planche n° XI

1 - Artère carotide commune 2 - Rameaux musculaires

A - Veine faciale B - Veine jugulaire externe C - Veine céphalique

D - Muscle sternocéphalique (portion sternozygomatique) - E - Muscle sternocéphalique (portion sternobasilaire) F - Tronc lymphatique jugulaire - G - Nerf vague H - Veine jugulaire interne.

.../

Le Glomus carotidien (*Glomus caroticum*) chez *Bos indicus* est représenté par une dilatation peu marquée de l'A. carotide commune au niveau de sa trifurcation terminale et non pas par une dilatation de l'origine commune des Artères occipitale et carotide interne comme précédemment signalé chez *Bos taurus*.

III - B - Artère occipitale (*A. occipitalis*)

Chez le zébu, nous n'avons pas observé une seule Artère occipitale comme chez le taurin mais plutôt un faisceau d'artères dont le nombre varie de deux à quatre. En effet certaines collatérales de l'A. occipitale chez le taurin telles que les Artères palatine ascendante, condylienne, le Rameau occipital et d'autres petites collatérales pour le pharynx peuvent naître chez le zébu directement de l'A. carotide commune presque au même point. Parfois il n'y a que deux artères (nombre minimal) naissant très près l'une de l'autre. Mais dans ce dernier cas, l'une des deux artères est plutôt un tronc commun se subdivisant très tôt en plusieurs branches. Dans tous les cas étudiés, l'Artère condylienne (*A. condylaris*) naît toujours seule de l'A. carotide commune près des origines des artères ci-dessus citées ou de l'origine de leur tronc commun. Elle participe donc à former le faisceau d'artères tenant lieu d'Artère occipitale.

Nous garderons, malgré ces différences sur les origines, la même description pour le faisceau d'artères que celle déjà utilisée pour l'A. occipitale du taurin. Néanmoins, lors de l'étude des collatérales de l'A. occipitale, nous signalerons le cas de celles qui naissent directement de l'A. carotide commune.

III - B - 1 - Origine, trajet et rapports

L'Artère occipitale naît du bord dorsal de l'Artère carotide commune. Elle forme avec l'A. carotide externe et l'A. linguale ou le Tronc linguofacial, la trifurcation terminale de l'A. carotide commune.

Située dans le conjonctif rétropharyngien, l'artère émet dès son origine des branches vasculaires vers les structures qu'elle irrigue : le pharynx, le palais, la région occipitale. L'Artère condylienne se dirige vers la fosse condylienne et pénètre dans la cavité crânienne par le trou condylien. Elle y est en rapport avec le Nerf hypoglosse (Nerf XII) qui passe dans le même trou condylien.

Sur ce trajet, l'A. occipitale est en rapport avec les Nerfs X, XI, XII, avec le connectif cervical du sympathique et avec les branches ventrales de la première paire nerveuse cervicale. De fines branches du Nerf de Hering issues du Nerf glossopharyngien (Nerf IX) sont logées dans le tissu conjonctif rétropharyngien et vont vers le glomus carotidien (*Glomus caroticum*) et l'origine de l'A. occipitale.

III - B - C - Collatérales

III.B.2.a. Artère palatine ascendante (*A. palatina ascendens*)

Elle naît directement de l'A. carotide commune ou du tronc commun précédemment décrit. L'A. palatine ascendante se dirige rostralement vers le palais mou et ses muscles.

III.B.2.b. Artère stylomastoïdienne profonde (*A. stylomastoïdea profunda*)

Elle se dirige dorso-rostralement vers la portion tympanique de l'os temporal. Après passage par le trou stylomastoïdien, elle irrigue l'oreille moyenne.

III.B.3.c. Artère pharyngée ascendante (*A. pharyngea ascendens*)

Chez le zébu, cette artère naît du faisceau d'artères et peut être représentée par deux ou trois rameaux. Elle se dirige vers la face dorsolatérale du pharynx. Elle émet un rameau

irrigant le ganglion lymphatique rétropharyngien.

III.B.3.d. Artère condylienne (*A. condylaris*)

L'Artère condylienne est relativement grosse et naît du bord dorsal de l'A. carotide commune. Elle s'élève vers la fosse condylienne accompagnant le Nerf hypoglosse dans le trou condylien. Par ses rameaux d'anastomose avec l'A. vertébrale, elle participe au réseau admirable épidual caudal.

Avant de pénétrer dans le trou condylien, l'A. condylienne émet l'Artère méningée moyenne (*A. meningea media*) et le Rameau occipital (*Ramus occipitalis*). L'Artère méningée moyenne est petite et par le trou jugulaire pénètre dans la cavité crânienne où elle se distribue aux méninges. Le Rameau occipital se dirige vers la région de la nuque pour irriguer les muscles s'y trouvant. Il n'atteint pas la dure-mère.

III.B.3.e. Rameaux musculaires

Un ou deux rameaux quittent du faisceau d'artères et irriguent les parties crânielles des muscles ventraux du cou. Ils émettent en outre des collatérales pour le ganglion lymphatique rétropharyngien.

III - C - Tronc linguofacial (*Truncus linguofacialis*)

Le Tronc linguofacial naît de la trifurcation de l'Artère carotide commune et peu après sa naissance se subdivise en ses branches terminales : les Artères faciale et linguale. Mais nous avons observé, dans une proportion de 7 sur 17 cas, l'absence du Tronc linguofacial. Les deux artères naissent alors séparément. L'Artère linguale participe alors à la formation de la trifurcation et l'A. faciale naît de l'A. carotide externe à un centimètre environ de l'A. linguale.

III - C - 1 - Segment interne de l'A. faciale

Pour observer le segment interne de l'A. faciale, il faut disséquer les glandes salivaires parotide et mandibulaire puis le Muscle digastrique, ce qui justifie son étude dans ce plan moyen. L'A. faciale, dans cette région interne, se dirige ventralement et rostralement sur la face médiale du tendon intergastrique du M. digastrique ; puis elle passe latéralement entre ce dernier muscle et le Muscle stylohyoïdien. Plus loin, elle se poursuit entre la glande salivaire mandibulaire et le ventre rostral du Muscle digastrique sur la face médiale du M. ptérygoïdien médial. Là, elle est en rapport ventralement avec le Nerf hypoglosse (Nerf XII).

L'A. faciale émet sur ce trajet une ou plusieurs branches irrigant la glande salivaire mandibulaire.

III - C - 2 - Artère linguale (*A. lingualis*)

III.C.2.a. Trajet et rapports

A son origine, l'A. linguale est en rapport avec la face profonde du ventre caudal du M. digastrique. Ensuite, elle se dirige rostralement le long du bord ventral des Muscles stylohyoïdien et styloglosse et est finalement recouverte par le Muscle hyoglosse. Plus loin, elle s'applique sur la face latérale du Muscle génioglosse puis disparaît à l'intérieur de la langue.

III.C.2.b. Collatérales

1 - Un ou plusieurs rameaux sont émis pour la glande salivaire mandibulaire (*Rami glandulares*)

2 - Les Rameaux périhyoïdiens (*Rami perihyoidei*) sont petits et s'anastomosent avec leurs correspondants du côté opposé. Ils peuvent s'élever avec l'A. sublinguale.

3 - Les Rameaux linguaux dorsaux (*Rami dorsales linguae*) variables sont émis à l'intérieur de la langue.

4 - L'Artère sublinguale (*A. sublingualis*) est relativement petite et naît du bord ventral de l'A. linguale. Elle se dirige rostralement du côté médial du M. hyoglosse dans l'angle formé par les Muscles génioglosse et géniohyoïdien.

5 - L'Artère linguale profonde (*A. profunda linguae*) est la continuation de l'A. linguale vers la pointe de la langue entre les Muscles hyoglosse et génioglosse. Elle décrit un trajet flexueux et émet des Rameaux linguaux dorsaux. Les Artères linguales droite et gauche s'anastomosent entre elles par quelques rameaux transversaux variablement émis.

L'observation de l'A. linguale profonde peut être judicieusement complétée, du fait de sa position intermusculaire, par son image radiographique. Les flexuosités, de même que les Rameaux linguaux dorsaux, y apparaissent alors nettement (voir planche n° 16).

III - D - Artère carotide externe (*Arteria carotis externa*)

A cause de son gros diamètre, l'A. carotide externe apparaît comme la continuation de l'A. carotide commune.

III - D - 1 - Origine

L'A. carotide externe constitue avec l'A. occipitale et le Tronc linguofacial ou l'A. linguale simplement (en absence du tronc) les trois branches terminales de l'A. carotide commune. Cette trifurcation est située au côté dorsolatéral du pharynx, sur la face profonde du ventre caudal du Muscle digastrique.

III - D - 2 - Trajet et rapports

Accolée au bord caudal de la mandibule, l'Artère carotide externe s'élève dorsalement et crânialement entre les Muscles digastrique et stylohyoïdien. Elle a un trajet relativement court. Elle se dirige vers la fosse retromandibulaire où elle se divise en deux branches terminales : les Artères maxillaire et temporale superficielle. Nous avons déjà pu observer la distribution, dans le plan superficiel, de l'Artère temporale superficielle. Seule la portion caudale de l'A. maxillaire sera prise en considération ici, ses branches terminales rostrales sont en effet "profonde" et ne sont visibles qu'après des ouvertures complémentaires que nous indiquerons ultérieurement.

III - D - 3 - Collatérales

L'A. carotide externe a un trajet relativement court et elle n'émet pas de nombreuses collatérales sur ce trajet. En plus des rameaux au nombre de deux ou trois émis pour la glande parotide, on observe l'A. auriculaire caudale et éventuellement l'A. faciale.

Il faut noter, chez le zébu, l'absence de l'Artère maxillo-musculaire ou Rameau massétérique (*Ramus massetericus*). Cette artère, chez le taurin, naît de l'A. carotide externe et irrigue la portion caudale du Muscle masseter. Parallèlement, chez le zébu, les Artères transversale de la face et massétérique sont beaucoup plus grosses et plus étendues. Ceci suppléerait l'absence du Rameau massétérique. De plus, les Artères buccale et faciale contribuent à irriguer le Muscle masseter.

III.D.3.a. Rameaux pour la glande parotide (*Rami parotidei*)

Ils sont au nombre de deux ou trois. Ils naissent du bord caudal de l'A. carotide externe au niveau de sa partie terminale. Un ou deux rameaux peuvent d'ailleurs naître de l'Artère temporale superficielle. Les Rameaux glandulaires sont de court

trajet et pénètrent très tôt dans la glande salivaire parotide.

III.D.3.b. Artère auriculaire caudale (*A. auricularis caudalis*)

1 - Origine de l'A. auriculaire caudale

Elle naît du bord caudal de l'Artère carotide externe dans le voisinage de l'angle de l'os stylohyal.

2 - Trajet et rapports

L'A. auriculaire caudale se dirige dorsocaudalement le long de la face profonde de la glande parotide vers la région temporale.

3 - Collatérales

3 - a - Rameau auriculaire latéral (*Ramus auricularis lateralis*)

Il va jusqu'au sommet de l'oreille, le long du bord latéral du cartilage conchinien.

3 - b - Rameau auriculaire moyen (*Ramus auricularis intermedius*)

Situé en avant de la première collatérale, il se divise en rameaux médial et latéral.

3 - c - Rameaux pour la glande parotide (*Rami parotidei*)

Ils sont petits, variables et irriguent la glande salivaire parotide.

3 - d - Artère stylomastoïdienne (*A. stylomastoidea*)

Après passage par le trou stylomastoïdien en commun avec l'A. stylomastoïdienne profonde issue de l'A. occipitale et avec le Nerf facial, elle irrigue l'oreille moyenne.

4 - Branche terminale : Artère auriculaire profonde (*A. auricularis profunda*)

Elle est la continuation de l'A. auriculaire caudale. Après émission des rameaux vers les Muscles auriculaires caudaux, elle passe ventralement à la base de l'oreille vers le M. temporal.

III.D.3.c. Rameaux musculaires

Les rameaux musculaires sont petits et en nombre variable : deux ou trois. Ils naissent de l'A. carotide externe, juste avant l'émission de l'A. auriculaire caudale, et irriguent le ventre caudal du M. digastrique, le M. occipitohyoïdien et la portion crâniale du Muscle stylohyoïdien.

III - E - Artère maxillaire (*A. maxillaris*)

Comme nous l'avons déjà annoncé, l'Artère maxillaire se présente comme un vaisseau situé à la fois dans le plan moyen et dans le plan profond des artères de la tête. La portion moyenne est visible dès l'ouverture de la cavité buccale et la résection du Muscle ptérygoïdien médial.

L'A. maxillaire est relativement grosse et apparaît comme la continuation de l'A. carotide externe. Elle se distribue à toutes les parties profondes de la face et à la base du crâne, et contribue pour une large part à l'irrigation de l'encéphale.

III - E - 1 - Origine de l'A. maxillaire

L'A. maxillaire constitue avec l'A. temporale superficielle les deux branches terminales de l'A. carotide externe dans la région de la fosse rétro-mandibulaire.

III - E - 2 - Trajet et rapports

A son origine, elle est située médialement à l'Artère temporale superficielle. Ensuite, elle chemine médialement à la branche de la mandibule et à la portion aponévrotique du M. ptérygoïdien médial. Elle se poursuit dorsalement et rostralement, en compagnie du Nerf maxillaire dans la fosse ptérygo-palatine où elle se termine en Artère palatine descendante et en un tronc commun pour les Artères malaire et infraorbitaire.

III - E - 3 - Collatérales

Nous étudierons les collatérales de l'A. maxillaire situées au niveau du plan moyen de la tête conformément au plan d'étude que nous avons choisi. Les branches terminales irrigant les zones profondes de la tête, de même que ses rameaux entrant dans la cavité crânienne pour le Réseau admirable épidual, et l'A. ophtalmique externe seront décrits dans le plan profond.

L'A. maxillaire émet de nombreuses collatérales que nous allons regrouper, selon leur position, en collatérales du bord dorsal et du bord ventral.

III.E.3.a. Collatérales du bord dorsal de l'A. maxillaire

1 - Rameaux glandulaires

Peu après son origine, l'A. maxillaire émet des Rameaux glandulaires pour la glande salivaire parotide.

2 - Artères temporales profondes

Elles sont au nombre de deux, l'une rostrale et l'autre caudale. Chez le zébu, nous n'avons observé l'A. temporale profonde rostrale (*A. temporalis profunda rostralis*) que sur une seule tête parmi les dix-huit têtes d'animaux adultes étudiées. De plus cette artère rostrale est très grêle et naît de l'A. maxillaire juste en avant de l'origine de l'A. temporale profonde caudale. Elle ne naît pas comme chez le taurin de l'A. buccale. Ensuite, elle se distribue entièrement au Muscle temporal.

Quant à l'A. temporale profonde caudale (*A. temporalis profunda caudalis*), elle est grosse, naît du bord dorsal de l'Artère maxillaire et chemine vers l'incisure mandibulaire où elle émet l'Artère massétérique (*A. messeterica*). Elle se poursuit caudalement et médialement dans la fosse temporale où elle se subdivise en de nombreux rameaux pour le Muscle temporal.

L'A. massétérique se dirige latéralement, passe par l'incisure mandibulaire, le long du bord rostral du condyle du temporal, et se place sous le Muscle masseter. Là, elle se subdivise en deux grosses branches, elles-même subdivisées en de nombreux Rameaux musculaires. La première branche se dirige rostralement, parallèlement à l'arcade zygomatique. La deuxième branche se dirige plutôt ventralement. L'A. massétérique irrigue les portions dorsale et dorso-caudale du M. masseter par l'intermédiaire de ses différents rameaux vasculaires.

III.E.3.b. Collatérales du bord ventral

1 - Artères ptérygoïdiennes

Elles sont en nombre variable. Trois artères relativement grosses se subdivisent chacune en de nombreux rameaux pour le M. ptérygoïdien médial. Des rameaux ptérygoïdiens beaucoup plus petits naissent de l'A. maxillaire également et de l'A. buccale pour le Muscle ptérygoïdien latéral.

.../

2 - Artère alvéolaire inférieure (*A. alveolaris inferior*)

Elle naît de l'A. maxillaire entre les Artères ptérygoïdiennes et se dirige ventralement en compagnie du Nerf alvéolomandibulaire. Ensuite, elle entre en commun avec ce nerf dans le canal dentaire inférieur ou canal mandibulaire en traversant le trou mandibulaire. Avant de pénétrer dans le trou, elle émet un mince Rameau mylohyoïdien (*Ramus mylohyoideus*) pour l'irrigation du muscle du même nom. Dans le canal mandibulaire, l'Artère alvéolaire inférieure présente un trajet flexueux et émet des Rameaux dentaires (*Rami dentales*) pour les molaires inférieures. Elle sort du canal par le trou mentonnier et constitue l'A. mentale (*A. mentalis*).

L'Artère alvéolaire inférieure gagne beaucoup à être observée en image radiographique (*voir planche n° 16*). C'est en effet l'une des artères d'accès le plus difficile, nécessitant la mise à nu fastidieuse, au burin, du canal dentaire inférieur et des alvéoles dentaires. L'ouverture classique de la cavité buccale ne montre, elle, qu'un tronçon de l'A. alvéolaire inférieure (à cause du trait de scie et de l'ablation de la portion horizontale de la mandibule). Par contre sur une image radiographique, l'A. alvéolaire inférieure apparaît dans sa totalité : on peut alors observer son trajet sinueux. Les flexuosités sont situées très près des racines des dents molaires, au contact de l'entrée du cavum dentaire.

3 - Artère buccale

L'A. buccale est relativement grosse et naît au-devant des collatérales du bord ventral de l'A. maxillaire ci-dessus mentionnées. Elle se dirige obliquement et ventralement vers le bord caudal de la tubérosité maxillaire, s'y accole et chemine rostralement sous le Muscle masseter.

Peu après sa naissance, l'A. buccale émet une collatérale se subdivisant pour les Muscles ptérygoïdiens médial et latéral. Ensuite, elle émet le long de son trajet de nombreux Rameaux musculaires pour les Muscles masseter, buccinateur (portion molaire) et malaire. Deux ou trois Rameaux glandulaires irriguent la glande salivaire buccale dorsale.

Une branche relativement grosse de l'A. buccale se dirige ventralement et s'anastomose avec une collatérale de la branche profonde de l'A. labiale inférieure (elle-même issue de l'A. faciale). Ces deux collatérales s'anastomosent, irriguent la portion ventro-rostrale du M. masseter et la partie caudale de la portion molaire du Muscle buccinateur.

En résumé, dans le plan moyen, la vascularisation artérielle présente la même disposition que chez le taurin. Néanmoins quelques particularités ont été observées chez le zébu.

Sur les 20 têtes observées, le Tronc linguofacial, quand il existe, n'est pas une collatérale de l'A. carotide externe mais plutôt une branche de la trifurcation terminale de l'A. carotide commune. Dans les cas où les Artères linguale et faciale sont séparées, c'est l'Artère linguale qui participe à la formation de la trifurcation. Il faut noter également la localisation du Glomus carotidien au niveau de la partie terminale de l'A. carotide commune et non sur l'origine commune des Artères occipitale et carotide interne.

L'A. occipitale est représentée par un faisceau d'au moins deux artères. L'A. condylienne naît toujours seule ; quant aux autres collatérales de l'A. occipitale, elles naissent soit directement du bord dorsal de l'Artère carotide commune, soit en un tronc commun très court se subdivisant rapidement. C'est de ce faisceau d'artères que naît l'A. pharyngée ascendante. Le Rameau occipital qui naît de l'A. condylienne, n'atteint pas, chez le zébu, la dure-mère. Il irrigue uniquement les muscles de la nuque.

L'A. temporale profonde rostrale n'a été observée que sur une seule tête. Elle est très petite et naît de l'A. maxillaire.

Enfin, l'A. carotide commune étant séparée latéralement de la Veine jugulaire par le M. sternobasilaire essentiellement, nous pouvons retenir que l'accès à la Veine jugulaire est possible sur toute la longueur de l'encolure, en vue d'une injection intraveineuse (I.V.) ou d'une prise de sang sans danger majeur pour l'A. carotide commune.

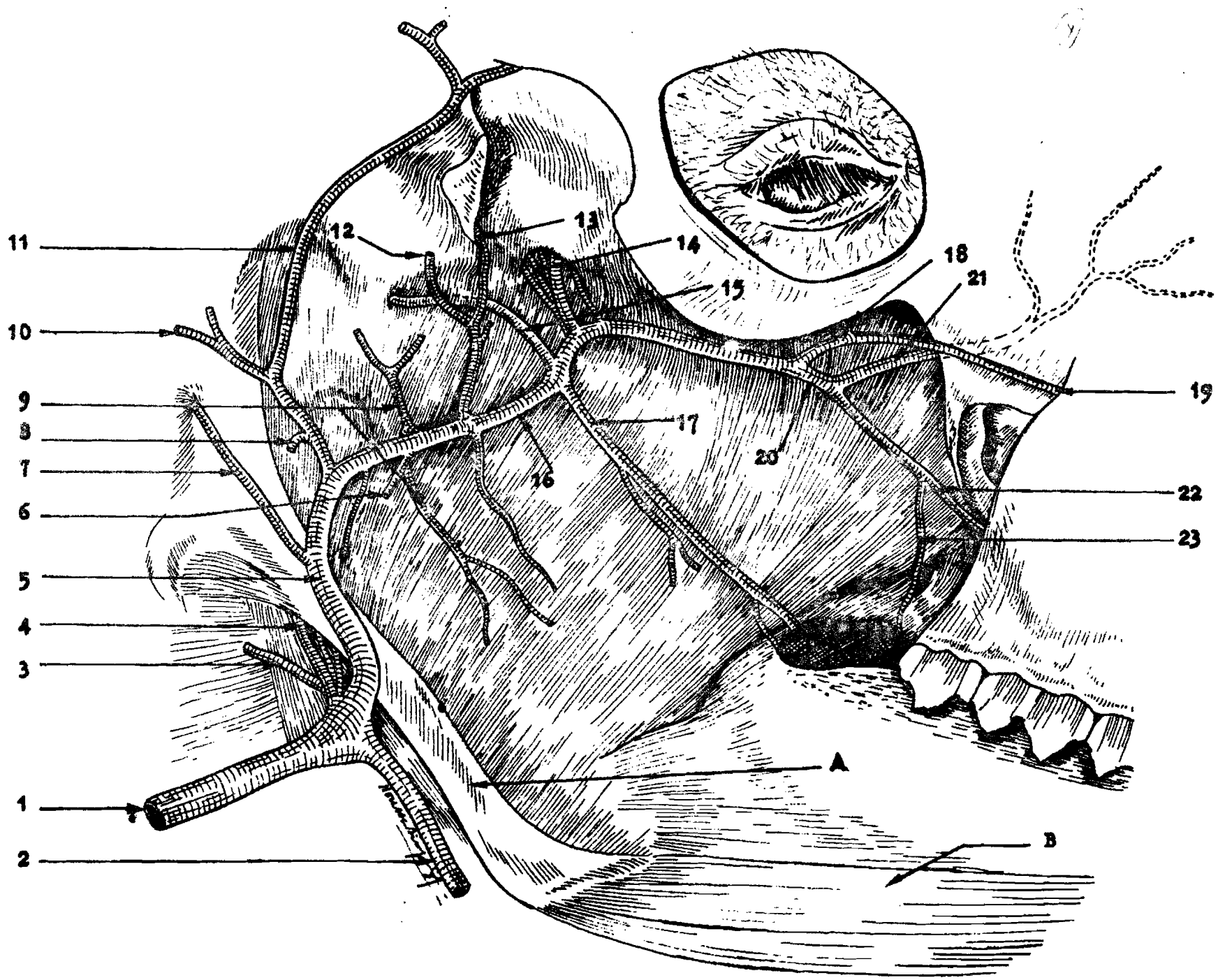


Planche n° XII : ARTERES DE LA TETE DU ZEBU - PLANS MOYEN ET PROFOND (Vue latérale droite)

Légendes de la planche n° XII

Remarque : L'Artère maxillaire et ses collatérales sont mises à nu par ablation de la mandibule et des muscles masticateurs.

1 - Artère carotide commune 2 - Tronc linguofacial 3 - A. Occipitale 4 - A - condylienne
5 - A. Carotide externe 6 - A - alvéolaire inférieure 7 - A - auriculaire caudale
8 - A - transversale de la face 9 - Rameaux ptérygoïdiens 10 - A - auriculaire rostrale
11 - A - temporale superficielle 12 - A - massétérique 13 - A - temporale profonde
caudale 14 - Rameaux rostraux du réseau admirable épidual rostral 15 - Rameau caudal
du réseau admirable épidual rostral 16 - A - maxillaire 17 - A - buccale 18 - A - malaire
19 - A - infraorbitaire 20 - A - palatine descendante 21 - A - sphéno-palatine 22 - A - grande
palatine 23 - A - petite palatine.

A - Os stylohyal B - Muscle styloglosse

CHAPITRE QUATRIEME : ARTERES DU PLAN PROFOND

Les artères du plan profond sont représentées par les branches terminales de l'A. maxillaire irrigant les zones profondes de la face, l'A. ophtalmique externe entrant dans la cavité orbitaire et les Rameaux du Réseau admirable épidual rostral dont l'étude se fera après ouverture de la cavité crânienne. Il nous sera alors possible de décrire l'irrigation de l'encéphale du zébu qui présente de nombreuses analogies avec l'irrigation de l'encéphale du taurin.

IV - A - Branches terminales de l'A. maxillaire

L'A. maxillaire chemine ventralement au Nerf maxillaire jusque dans la région rostrale de la fosse ptérygopalatine où elle se subdivise en ses branches terminales. Ces dernières sont représentées par deux troncs communs.

Le premier tronc commun est relativement petit. Il se dirige dorsalement et rostralement, puis, après un court trajet, se subdivise en ses deux composantes : les Artères maxillaire et infraorbitaire. Alors que l'A. maxillaire passe à travers le Nerf maxillaire et se dirige dorsalement, l'A. infraorbitaire accompagne une branche de ce Nerf, le Nerf infraorbitaire qui la cache d'ailleurs sur une certaine longueur. Sur cette longueur, l'A. infraorbitaire est entièrement contenue dans le Nerf infraorbitaire et n'est donc pas visible.

Le deuxième tronc commun, plus gros, constitue l'Artère palatine descendante (*A. palatina descendens*). Cette dernière a déjà été mentionnée chez *Bos taurus* par les N.A.V (1973, n° 19). L'Artère palatine descendante se dirige ventro-rostralement et se subdivise, peu après sa naissance, en Artères sphéno-palatine et grande palatine.

IV - A - 1 - Segment interne de l'A. malaire (*A. malaris*)

IV.A.1.a. Origine, trajet et rapports

Le segment interne de l'A. malaire est constitué par la portion qui va de son origine au rebord orbitaire. Cette Artère malaire est une branche terminale de l'A. maxillaire. Elle naît dans la partie rostrale de la fosse ptérygopalatine, près du trou maxillaire, en un tronc commun avec l'A. infraorbitaire. A son origine, l'A. malaire est cachée par le Nerf maxillaire au travers duquel elle passe. Ensuite, elle se dirige dorsorostralement dans la cavité orbitaire, en sort par l'angle médial de l'oeil, cachée par le tendon du Muscle orbiculaire des paupières ; elle devient alors superficielle.

IV.A.1.b. Collatérales du segment interne de l'A. malaire

1 - Des petits rameaux sont émis dans la cavité orbitaire pour le paquet adipeux, le périoste, les éléments périorbitaires et la membrane muqueuse du sinus maxillaire.

2 - Des Rameaux musculaires naissent de l'A. malaire dans la cavité orbitaire pour les Muscles oblique ventral de l'oeil et orbiculaire des paupières.

3 - Artère de la 3e paupière (*A. palpebrae tertiae*)

C'est un vaisseau relativement gros qui irrigue la glande nictitante et la troisième paupière.

4 - Artère palpébrale inférieure médiale. (*A. palpebralis inferior medialis*)

Elle naît dans l'orbite, juste sous le bord orbitaire. Elle s'anastomose parfois avec l'A. palpébrale inférieure laté-

rale issue de l'A. temporale superficielle et irrigue la paupière inférieure.

IV - A - 2 - Artère infraorbitaire (*A. infraorbitalis*)

IV.A.2.a. Origine, trajet et rapports

L'A. infraorbitaire à son origine commune avec l'Artère malaire est cachée par le Nerf maxillaire. Ensuite logée à l'intérieur du Nerf infraorbitaire (branche du Nerf maxillaire), elle entre dans le canal infraorbitaire par le trou maxillaire.

IV.A.2.b. Collatérales

A l'intérieur du canal, l'artère émet de nombreux Rameaux dentaires (*Rami dentales*) en direction des dents molaires maxillaires.

IV.A.2.c. Branches terminales

Les branches terminales de l'A. infraorbitaire, de par leur position superficielle après la sortie de l'artère par le trou infraorbitaire, irriguent le plan superficiel de la face.

IV - A - 3 - Artère sphéno palatine (*A. sphenopalatina*)

L'A. sphéno palatine est relativement grosse. Elle constitue avec l'A. grande palatine le deuxième tronc commun terminal de l'A. maxillaire ou A. palatine descendante. A son origine, elle est située dans la fosse ptérygopalatine, ensuite elle pénètre dans la cavité nasale par le trou sphéno palatin. Puis elle émet les Artères nasales caudale, latérale et septale. Ces artères se subdivisent également en de nombreux ramuscules irrigant la membrane muqueuse du méat nasal ventral, la partie caudale du cornet nasal ventral et le septum nasal.

L'image radiographique des artères de la tête a mis en évidence la distribution tout à fait caractéristique de l'Artère sphéno-palatine ou A. nasale dans les fosses nasales. L'artère, relativement volumineuse quand elle franchit le trou sphéno-palatin, se résout très rapidement en un faisceau divergent de rameaux très fins, anastomosés de place en place. La particularité réside dans le fait que tous ces rameaux ont une direction rostrale, comme attirés vers la muqueuse de type respiratoire (voir planche n° XV). La zone dorsocaudale de l'extrémité postérieure des fosses nasales n'est en effet en aucun cas intéressée par cette ramification, c'est la zone d'extension (par ailleurs fort réduite) de la muqueuse olfactive qui, elle, est irriguée par des branches de l'Artère ethmoïdale.

IV - A - 4 - Artère grande palatine (*A. palatina major*)

Elle est la continuation de l'A. palatine descendante car elle chemine dans la même direction que cette dernière, ventro-rostralement, vers le trou palatin caudal et entre dans le canal palatin. Elle sort, par le trou palatin rostral, du canal et chemine vers la fente palatine. Elle irrigue le palais dur.

Au niveau de la fente palatine, l'A. grande palatine émet des rameaux en direction de la cavité nasale, complétant ainsi l'irrigation de cette région (avec les Artères nasales issues de l'Artère sphéno-palatine). Ensuite, l'A. grande palatine s'épuise dans le bourrelet incisif.

Avant de pénétrer dans le canal palatin, l'artère émet un petit rameau, l'A. petite palatine (*A. palatina minor*), en direction du palais mou. Cette dernière émet également de petits ramuscules pour les structures voisines du voile du palais.

IV - B - Artère ophtalmique externe (*A. ophtalmica externa*)

IV - B - 1 - Origine

L'A. ophtalmique externe naît du bord dorsal de l'A. maxillaire au même niveau que les Rameaux rostraux du Réseau admirable épidual rostral mais latéralement à ces derniers. Elle est en position externe par rapport à ces rameaux rostraux.

IV - B - 2 - Trajet et rapports

Elle croise le Nerf maxillaire latéralement et entre dans la gaine fibreuse de l'oeil avec le Nerf ophtalmique. Entre les Muscles droit dorsal et releveur propre de la paupière supérieure d'un côté, et les Muscles rétracteur du bulbe et droit latéral de l'autre, l'A. ophtalmique externe forme un Réseau admirable ophtalmique (*Rete mirabile ophtalmicum*) qui est relativement petit et surtout visible sur une image radiographique (voir planche n° XVI). Elle émet des rameaux pour les structures contenues dans la cavité orbitaire puis, après le réseau admirable, forme un Tronc commun pour les Artères supraorbitaire et ethmoïdale externe.

IV - B - 3 - Collatérales

L'A. ophtalmique externe émet de nombreuses collatérales en direction des structures du plan profond de la tête. Ces collatérales sont situées avant comme après le Réseau admirable ophtalmique.

IV.B.3.a. Communications vasculaires avec le Réseau admirable épidual rostral.

On observe une communication vasculaire entre l'A. ophtalmique externe et le Réseau admirable épidual rostral par un, deux ou trois rameaux pénétrant dans le trou orbitorond en même temps que les Rameaux rostraux du réseau.

IV.B.3.b. Artère lacrymale (*A. lacrymalis*)

Elle chemine le long du M. droit dorsal de l'oeil et, en compagnie du nerf du même nom, se dirige vers la glande lacrymale. Il existe parfois avant la glande une anastomose avec le Rameau lacrymal issu de l'A. temporale superficielle. Elle irrigue la glande lacrymale et la paupière supérieure.

IV.B.3.c. Artères ciliaires (*Aa ciliares*)

Les Artères sont très petites, naissent du Réseau admirable ophthalmique puis traversent la sclère pour se distribuer à la tunique vasculaire du bulbe.

IV.B.3.d. Artère centrale de la rétine (*A. centralis retinae*)

Elle pénètre dans le Nerf optique, traverse la papille et irrigue la rétine.

IV.B.3.e. Rameaux musculaires (*Rami musculares*)

Les Rameaux musculaires naissent soit du réseau ophthalmique soit après ce dernier et irriguent les muscles moteurs de l'oeil.

IV - B - 4 - Branche terminale

La branche terminale de l'A. ophthalmique est constituée par un Tronc commun aux Artères supraorbitaire et ethmoïdale externe.

IV.B.4.a. Artère supraorbitaire (*A. supraorbitalis*)

Peu après sa naissance, elle passe par le trou supraorbitaire pour se distribuer aux régions frontale et temporale. Elle irrigue également la muqueuse du sinus frontal.

IV.B.4.b. Artère ethmoïdale externe (*A. ethmoïdalis externa*)

Elle pénètre dans la cavité crânienne par le trou ethmoïdal, se **distribue** à la fosse ethmoïdale, aux méninges et fournit les Artères olfactives pour le septum nasal caudal et le cornet nasal dorsal.

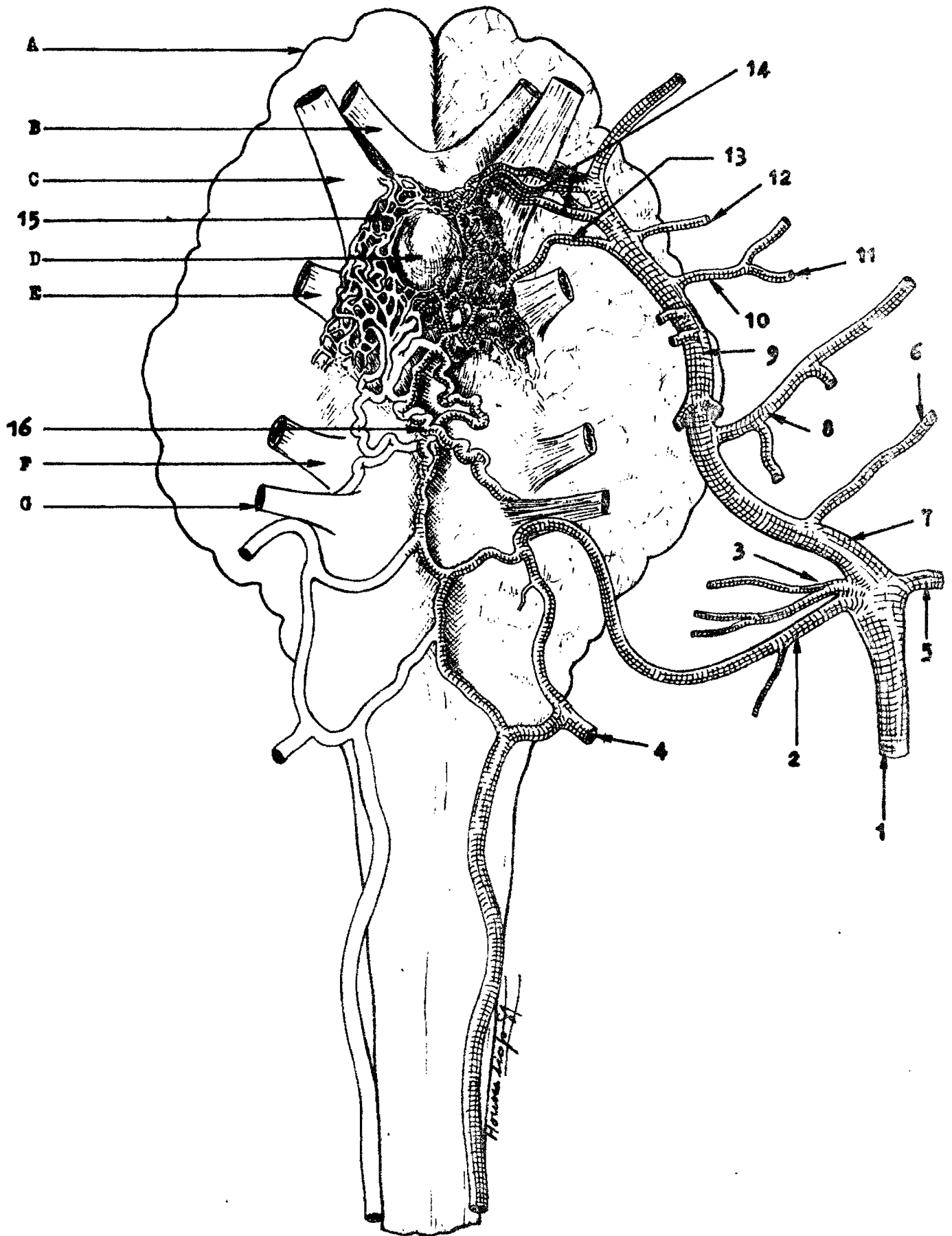
IV - C - Irrigation de l'encéphale

IV - C - 1 - Technique d'ouverture de la cavité crânienne.

Deux voies d'accès sont utilisées pour aborder l'encéphale : l'ouverture ventrale par la face basilaire du crâne ou l'ouverture dorsale par la face frontale. La voie ventrale est la plus aisée, ne nécessitant que le découpage d'une mince lamelle osseuse (basisphénoïde, processus basilaire de l'os occipital) ; mais cette voie présente un handicap majeur, elle détruit les Artères maxillaires et leurs collatérales qui participent à l'irrigation de l'encéphale.

La voie dorsale par contre, conserve l'intégralité de ces artères, les rapports nerveux sont aussi respectés. Mais l'ouverture de l'os frontal est particulièrement longue, eu égard au développement des sinus paranasaux creusant les os du crâne chez les bovins. Il s'agit dans un premier temps de la trépanation très large de la région du front ; elle s'effectue avec un rogne-pied et un marteau. Ensuite, à partir de fentes verticales pratiquées dans la lame interne des sinus, on effondre les perois osseuses en respectant les rameaux vasculaires et les nerfs. Les morceaux d'os isolés sont retirés à la trichoïse, par arrachement du tissu périostique adhérent à la dure-mère. La troisième étape consiste à prélever l'encéphale, enveloppé de la dure-mère en sectionnant les dernières adhérences au **scalpel**. L'organe est isolé avec les réseaux admirables épидурaux, en continuité avec les Artères maxillaires (voir planche n° XIII).

Planche n° XIII : IRRIGATION DE L'ENCEPHALE DU ZEBU (système d'apport)



(Vue ventrale)

Légendes de la planche n° XIII

(L'encéphale est contenu dans l'enveloppe dure-mérienne)

1 - Artère carotide commune 2 - A. condylienne 3 - A. occipitale 4 - A. Vertébrale 5 - A. linguale 6 - A. faciale 7 - A. carotide externe 8 - A. temporale superficielle 9 - A. maxillaire 10 - A. temporale profonde caudale 11 - A. massétérine 12 - A. buccale 13 - Rameau caudal du réseau admirable épidural rostral 14 - Rameaux rostraux du réseau admirable épidural rostral 15 - Réseau admirable épidural rostral 16 - Réseau admirable épidural caudal.

A. - Méninge dure-mère B - Nerf optique C - N. maxillaire
D - Hypophyse E - Nerf mandibulaire F - Faisceau des nerfs glossopharyngien, vague et accessoire G.- N. hypoglosse

La sortie de l'encéphale est la phase la plus délicate : une tête non assez bien injectée prédispose à l'accident le plus courant, le tissu nerveux s'écrase sous la pression des doigts. Il est parfois nécessaire de tremper l'ensemble pour un meilleur durcissement dans un bain de formol pendant quelques jours. Certaines fois ce sont les bulbes olfactifs ou l'hypophyse qui restent adhérents aux fosses ethmoïdales ou à la selle turcique. Le résultat le plus complet à obtenir est donc un encéphale couvert par la dure-mère, avec sur sa face ventrale les réseaux admirables épидурaux, en continuité avec les Artères maxillaires, carotides externes et carotides communes.

IV - C - 2 - Irrigation proprement dite de l'encéphale

L'irrigation de l'encéphale de *Bos indicus* présente de nombreuses analogies avec celle de *Bos taurus*. De ce fait, nous ne résumerons dans cette partie de notre travail que les seules grosses branches vasculaires irrigant le cerveau.

Nous signalons également que notre étude sur les deux têtes de fœtus de zébu nous a confirmé l'existence de l'Artère carotide interne (*Arteria carotis interna*) lors de la vie intra-utérine. Seule la portion intracrânienne de cette artère persiste chez l'adulte.

Pour faciliter la comparaison avec l'irrigation de l'encéphale de *Bos taurus*, nous utiliserons le même plan d'étude en trois paragraphes, proposé par Barone (1962, n° 5) : le système d'apport, le système basal et le système de distribution.

IV.C.2.a. Système d'apport sanguin à l'encéphale

Les Artères maxillaire, occipitale et vertébrale contribuent à irriguer l'encéphale après la formation de réseaux admirables à la base du crâne. Voici une définition du réseau admirable donnée par la 4e édition de Dorland citée par GILLILAN (1947, n° 13) : "Le réseau admirable est un réseau vasculaire formé par la division d'une artère ou d'une veine en de nombreux

petits vaisseaux qui par la suite se réunissent en un simple vaisseau ;...". Cette définition traduit bien ce qu'on observe chez le boeuf en général avec la seule particularité que la partie intracrânienne de l'A. carotide interne traverse entièrement le réseau admirable épidural et reçoit au cours de ce trajet les petits vaisseaux issus des grosses branches vasculaires apportant le sang au cerveau.

Artère maxillaire (*A. maxillaris*)

=====

Elle apporte le sang à l'encéphale par l'intermédiaire du Rameau caudal et des Rameaux rostraux pour le Réseau admirable épidural rostral.

1 - Rameau caudal du Réseau admirable épidural rostral
(*Ramus caudalis ad rete mirabile epidurale rostrale*)

Le Rameau caudal est relativement gros et naît du bord dorsal de l'A. maxillaire au niveau de la rencontre avec le Nerf maxillaire, au même point que l'Artère buccale. C'est de sa position en arrière des Rameaux rostraux du réseau que lui vient son nom de Rameau caudal. Peu après sa naissance, il émet parfois un rameau qui s'associe aux Rameaux rostraux du réseaux.

Après un court trajet en direction dorsocaudale, ce dernier pénètre dans la cavité crânienne par le foramen ovale. Ensuite il perce la dure-mère et entre dans le sinus caverneux où il se subdivise en de nombreux petits rameaux anastomosés les uns aux autres formant une partie du Réseau admirable épidural rostral (*Rete mirabile epidurale rostrale*).

2 - Rameaux rostraux du Réseau admirable épidural rostral
(*Rami rostrales ad rete mirabile epidurale rostrale*)

Ils sont relativement petits par rapport au Rameau caudal et naissent soit également de l'A. maxillaire, soit de l'A. ophtalmique externe, soit du Rameau caudal du réseau. En

nombre variable de deux à sept, ces rameaux pénètrent dans la cavité crânienne par le trou orbitorond en compagnie du Nerf maxillaire qu'ils encadrent. Ils perforent aussi la dure-mère pour atteindre le sinus caverneux où ils se subdivisent en de nombreux fins rameaux complétant le Réseau admirable épidual rostral.

Ce dernier est constitué par la masse de petits vaisseaux, enchevêtrés et anastomosés, issus des rameaux ci-dessus mentionnés. L'ensemble du Réseau admirable épidual rostral a un aspect spongieux. Ce réseau localisé dans le sinus caverneux est en rapport très étroit avec le plexus veineux qu'il faut dégager soigneusement pour le mettre complètement en évidence. Les réseaux des deux côtés communiquent l'un avec l'autre rostralement et caudalement. Des vaisseaux d'anastomose existent également entre les réseaux épiduals caudaux. Pour assurer une bonne injection des artères de l'encéphale, nous avons dans certains cas ligaturé l'Artère carotide commune opposée pendant que le produit coloré était poussé dans l'autre. Nous avons alors observé un passage de la substance injectée jusque dans la cavité abdominale. Ceci s'explique par les larges anastomoses qui existent entre les réseaux admirables d'une part, par les dérivations Artère occipitale - Artère vertébrale d'autre part.

L'irrigation de l'encéphale restera donc toujours assurée, grâce à ces suppléances, en cas d'obstruction de l'une ou l'autre voie.

Le réseau rostral entoure complètement l'hypophyse. Le Réseau chiasmatique (*Rete chiasmaticum*) est la jonction sur la face ventrale du chiasma optique de prolongements vasculaires le long du Nerf optique (Nerf II) issus des Réseaux admirables épiduals rostraux gauche et droit. L'A. ophtalmique interne (*A. ophtalmica interna*) naît du Réseau chiasmatique et sort de la cavité crânienne par le trou optique en compagnie du Nerf optique. Elle s'anastomose avec des rameaux de l'A. ophtalmique externe. (*A. ophtalmica externa*).

Artères occipitale et vertébrale (A. occipitalis et A. vertebralis) =====

Les Artères occipitale et vertébrale forment un deuxième réseau épidual appelé Réseau admirable épidual caudal (*Rete mirabile epidurale caudale*) et situé au niveau de l'apophyse basilaire de l'os occipital. Le réseau caudal, beaucoup plus grossier que le rostral, est constitué de vaisseaux relativement gros et moins nombreux. C'est un réseau à larges mailles. Le sang artériel y arrivant se poursuit dans le réseau rostral par des anastomoses.

L'Artère occipitale contribue à la formation du réseau caudal par l'intermédiaire de sa collatérale, l'A. condylienne. Cette dernière, après pénétration par le trou condylien dans la cavité crânienne, se subdivise en rameaux d'anastomose avec l'A. vertébrale.

IV.C.2.b. Système basal

Les Réseaux admirables épidaux rostral et caudal, finement constitués pour modérer l'impétuosité du sang destiné aux centres nerveux, déversent le sang reçu dans la portion intracrânienne de l'A. carotide interne. Cette dernière, comme précédemment indiqué, traverse la masse du réseau rostral, y reçoit de nombreuses anastomoses et sort du sinus caverneux en perçant la dure-mère dorsalement. L'A. carotide interne se place ainsi à la base du cerveau où elle se subdivise pour constituer le Cercle artériel du cerveau.

Le système basal est constitué par le Cercle artériel de la base du cerveau et plus caudalement par l'A. basilaire.

Cercle artériel du cerveau (*Circulus arteriosus cerebri*)

L'Artère carotide interne émet dans une direction caudale l'A. communicante caudale (A. *communicans caudalis*) et se poursuit rostralement. Elle s'infléchit médialement puis dorsa-

lement au chiasma optique avant de se continuer en Artère cérébrale rostrale.

Chez *Bos indicus* également, la constitution du Cercle artériel n'est pas constante. En effet, les Artères communicantes rostrales (*Aa. communicans rostrales*), situées entre les deux Artères cérébrales rostrales au niveau de la scissure interhémisphérique, sont constituées par de très fins rameaux artériels plexiformes et transverses parfois inexistantes.

Le cercle artériel du cerveau ou polygone de Willis est alors formé par la jonction sur le plan sagittal des Artères communicantes caudales et rostrales.

Artère basilaire (*A. basilaris*)
=====

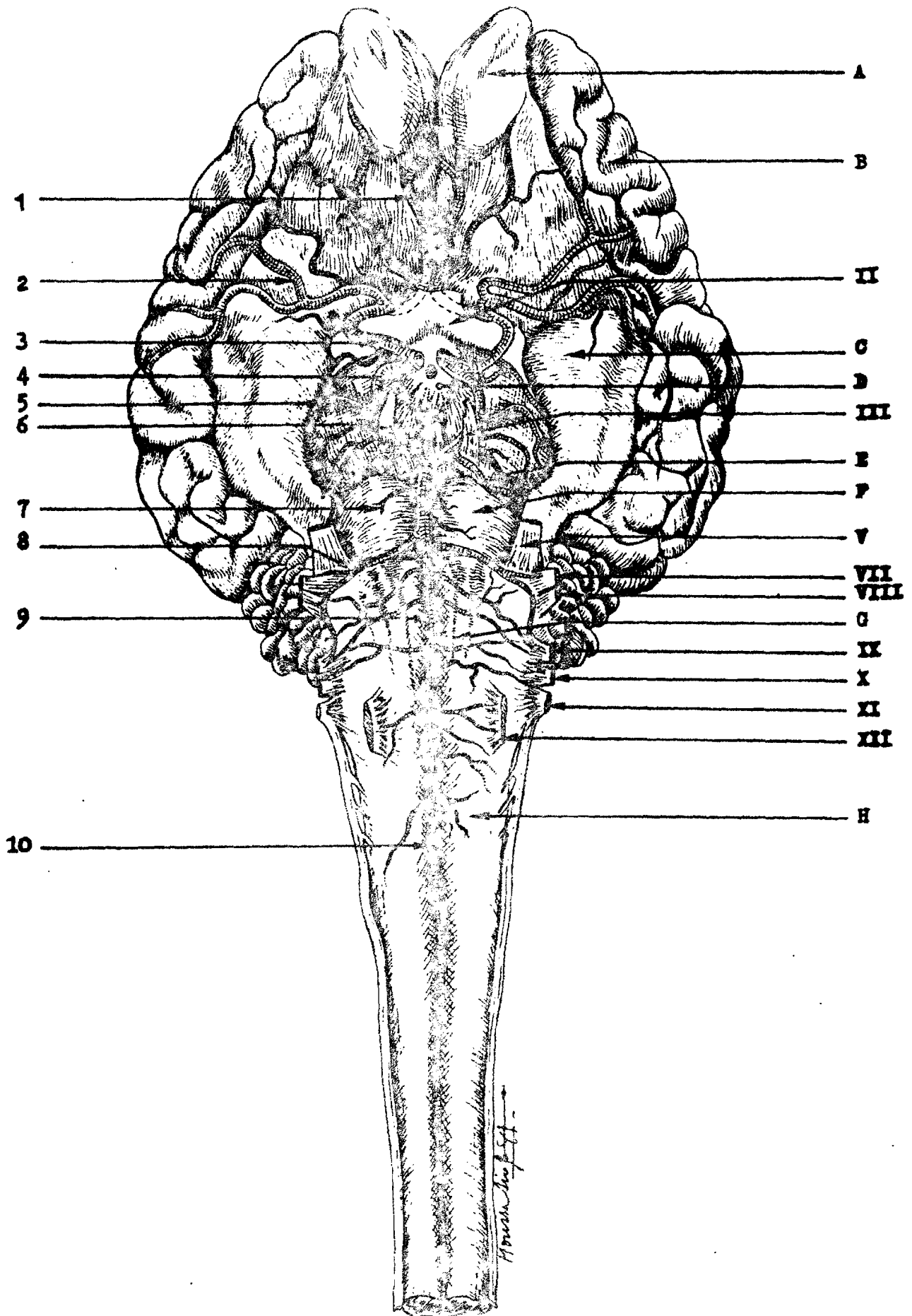
L'Artère basilaire apparaît comme l'union des deux Artères communicantes caudale issues des Artères carotides internes gauche et droite. Elle se dirige caudalement le long de la face ventrale du pont, du corps trapézoïde et du bulbe rachidien. Rapidement, elle devient très mince puis s'unit à l'Artère spinale ventrale (*A. spinalis ventralis*).

IV.C.2.c. Système de distribution

Beaucoup plus dans le système de distribution que dans les autres parties, les analogies entre les irrigations des encéphales de *Bos indicus* et de *Bos taurus* sont très fortes. Aussi, allons-nous nous contenter de récapituler les principales branches artérielles de ce système de distribution avec leurs détails intéressants.

A partir du système basal naissent de nombreux rameaux vasculaires se distribuant à toutes les parties du cerveau. Le cercle artériel, situé à la base du cerveau, émet des Artères cérébrales rostrale, moyenne et caudale, des Rameaux choroïdiens et hypophysaires. De l'A. basilaire naissent des Rameaux médullaires, pncipiques et des Artères cérébelleuses. Chez

Planche n° XIV : ARTÈRES DE L'ENCÉPHALE DU ZÉBU



(Vue ventrale)

Légendes de la planche n° XIV

(L'encéphale est mis à nu, par incision et ablation de la dure-mère).

1 - Artère cérébrale rostrale 2 - A - cérébrale moyenne
3 et 4 - A. carotide interne 5 - A - cérébrale caudale 6 -
A - communicante caudale 7 - Rameaux pontiques 8 - A - céré-
belleuse caudale 9 - A - basilaire 10 - A - spinale ventrale.

A - Bulbe olfactif B - Hémisphère cérébral C - lobule pirif-
orme D - Tubercule cendré E - Pédoncule cérébral F - Pont
G - Moëlle allongée (bulbe rachidien) H - Moëlle épinière.

Nerfs crâniens : II - chiasma des nerfs optiques III - N -
oculo-moteur V-N - trijumeau VII-Nerf facial VIII-N - vestibulo-
locochléaire IX-N - glossopharyngien X - N - accessoire XII -
N - hypoglosse.

Bos indicus également, tous ces vaisseaux sont pairs mais présentent rarement des dispositions symétriques.

1 - Artères hypophysaires rostrales et caudales
(*Aa. hypophysares rostrales et caudales*)

Ces artères naissent du Réseau admirable épidual rostral et de l'artère émergent des réseaux : l'A. carotide interne.

2 - Artères choroïdiennes rostrale et caudale
(*A. choroidea rostralis et A. choroidea caudalis*)

L'A. choroïdienne rostrale naît de l'A. carotide interne alors que la caudale naît de l'A. communicante caudale.

3 - Artère cérébrale rostrale (*A. cerebri rostralis*)

Elle est la suite de l'A. carotide interne, après l'émission de l'A. communicante rostrale dans la scissure interhémisphérique. L'A. cérébrale rostrale se termine en Artères pour le corps calleux et marginale.

4 - Artère cérébrale moyenne (*A. cerebri media*)

L'A. cérébrale moyenne naît de l'A. carotide interne et est placée latéralement au lobe piriforme dans la région moyenne de l'hémisphère cérébral. Elle est très développée et flexueuse.

5 - Artère cérébrale caudale (*A. cerebri caudalis*)

Après sa naissance de l'A. communicante caudale, l'A. cérébrale caudale a un court trajet visible puis disparaît sous le lobe piriforme.

6 - Artère cérébelleuse rostrale (*A. cerebri rostralis*)

C'est la dernière collatérale relativement grosse de l'Artère communicante caudale. Elle se dirige dorsocaudalement vers la partie rostrale de l'hémisphère cérébelleux.

7 - Rameaux pontiques (*Rami ad pontem*)

Variables en nombre, ces rameaux sont petits et naissent de l'A. basilaire au niveau du pont.

8 - Artère cérébelleuse caudale (*A. cerebelli caudalis*)

Elle naît de l'A. basilaire rostralement à la racine du Nerf abducteur (Nerf VI). Ensuite elle se dirige latéralement puis caudalement vers la partie caudale de l'hémisphère cérébelleux.

9 - Rameaux médullaires

Ce sont les dernières collatérales de l'A. basilaire. Ils sont petits et irriguent le bulbe rachidien.

Au terme de l'étude des artères du plan profond de la tête, nous notons également la ressemblance de la disposition artérielle entre les deux espèces bovines. Et ceci, surtout au niveau des irrigations des encéphales.

Les particularités intéressantes chez *Bos indicus* résident, entre autres, dans la terminaison de l'A. maxillaire en deux troncs communs : un tronc commun pour les A. malaire et infraorbitaire, et un autre (appelé A. palatine descendante) pour les A. sphéno-palatine et grande palatine. Le deuxième tronc commun a été signalé chez *Bos taurus* (N.A.V. 1973, n° 19).

De plus, alors que l'A. malaire coupe dorsalement le Nerf maxillaire, l'A. infraorbitaire, elle, se cache entièrement entre les fibres nerveuses du Nerf infraorbitaire avant d'entrer en compagnie de ce dernier dans le canal infraorbitaire.

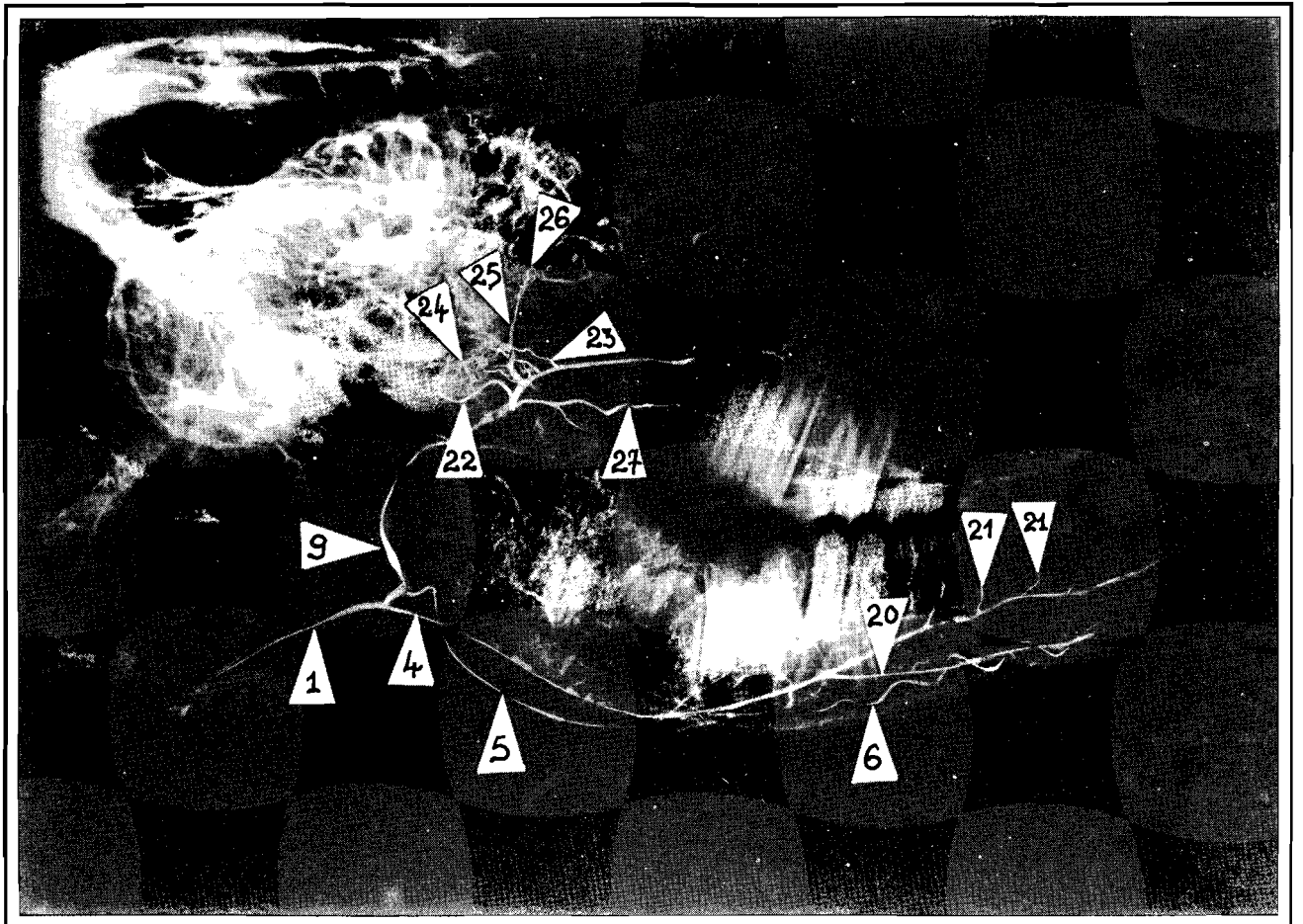


Planche XVI

**Radiographie de l'irrigation artérielle
de la tête du zébu (Bos indicus)**

— Vue latérale sur une demi-tête —

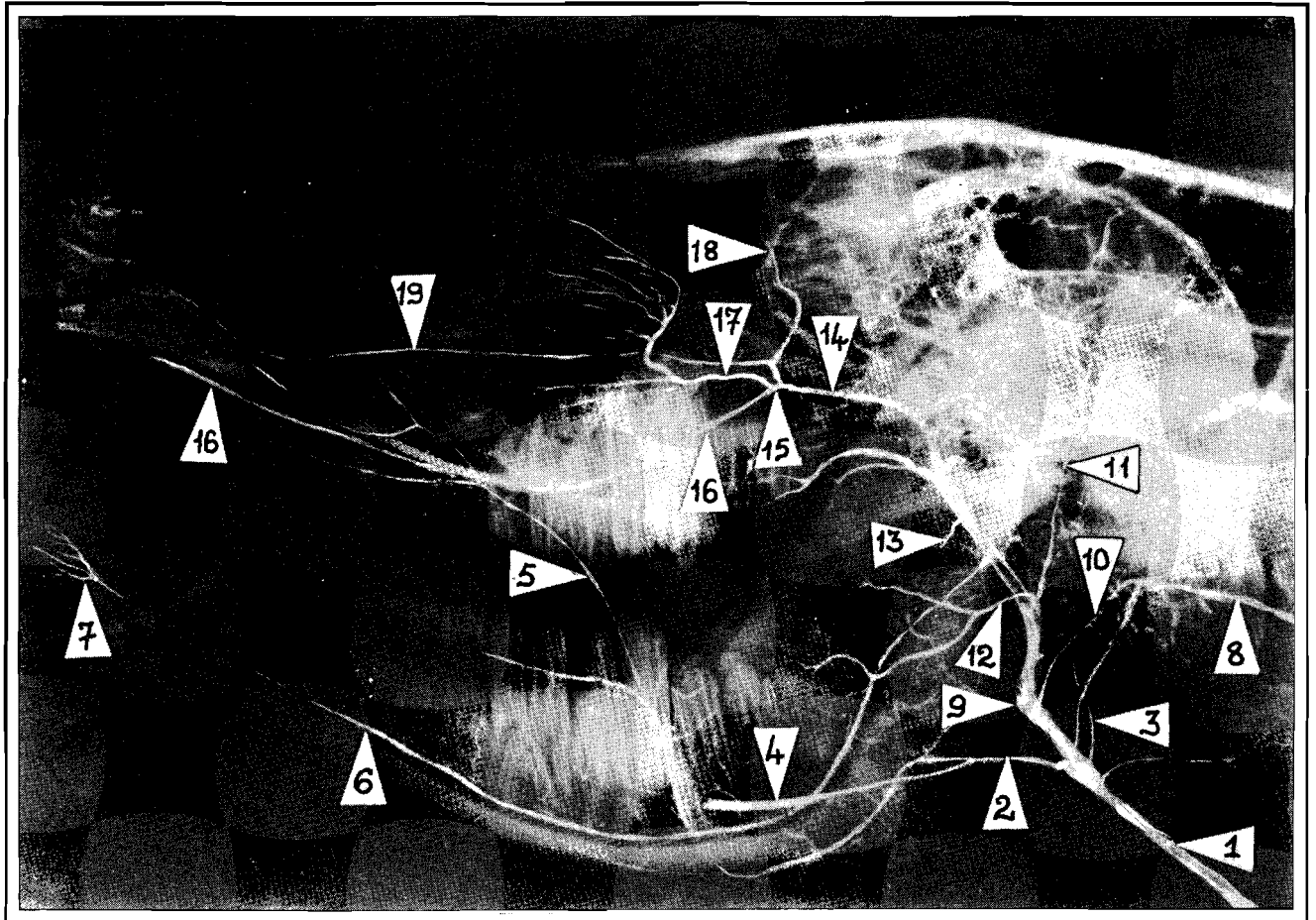


Planche XV

**Radiographie de l'irrigation artérielle
de la tête du zébu (Bos indicus)**

— Vue latérale sur une demi-tête —

Légendes communes aux planches n° XV et XVI

1 - Artère carotide commune - 2 - Tronc linguofacial 3 - A - occipitale (une branche) 4 - A - linguale 5 - A - faciale 6 - A - alvéolaire inférieure 7 - A - mentale 8 - A - **vertébrale** 9 - A - carotide externe 10 - A - auriculaire caudale 11 - A - temporale superficielle 12 - A - transversale de la face 13 - A - ptérygoïdienne (une branche) 14 - A - **maxillaire** 15 - A - palatine descendante 16 - A - grande palatine 17 - A - sphéno-palatine 18 - A - malaire 19 - A - infraorbitaire 20 - A - sublinguale 21 - Rameaux linguaux dorsaux (1 Rameau) 22 - Rameau caudal du Réseau admirable épidual rostral 23 - Rameaux rostraux du réseau admirable épidual rostral (1 Rameau) 24 - Réseau admirable épidual rostral 25 - A - ophtalmique externe 26 - Réseau admirable ophtalmique 27 - A. buccale.

C O N C L U S I O N

°

Le zébu, *Bos indicus* ou boeuf à bosse, représente dans les zones sahélienne et soudano-sahélienne une forte proportion du cheptel bovin : 81,1 %. Il constitue une source très importante de protéines animales pour les populations de ces régions. Cette importance sociale et économique du zébu n'apparaît pas très clairement au niveau de la recherche scientifique et particulièrement anatomique dont cet animal a fait l'objet. En effet, il existe peu de documents sur l'Anatomie du zébu et notamment sur les Artères de la tête dont la distribution n'avait pas été, jusqu'à notre travail, explorée.

Nos travaux sur l'irrigation artérielle de la tête du zébu, nous ont permis de noter les observations suivantes :

+ Dans le plan superficiel, l'absence du Rameau massétérique (*Ramus massetericus*) est très caractéristique. Nous avons noté également la faiblesse de l'Artère faciale (*Arteria facialis*), en relation avec les muscles peauciers de la face qui sont réduits.

+ Dans le plan moyen, l'Artère occipitale (*Arteria occipitalis*) est représentée par plusieurs branches artérielles en nombre variable, au moins deux. De ces branches, nous avons toujours isolé une Artère condylienne (*Arteria condylaris*) participant à l'irrigation des centres nerveux. Le Tronc linguofacial (*Truncus linguofacialis*) quand il existe, participe à la trifurcation terminale de l'Artère carotide commune. Souvent, les Artères faciale et linguale sont séparées, l'Artère linguale est alors l'une des trois branches terminales de l'Artère carotide commune. La puissante musculature masticatrice reste irriguée par de nombreuses collatérales de l'Artère maxillaire (*Arteria maxillaris*), notamment par des Artères temporales

profondes, massétérique et ptérygoïdiennes. Toutefois, chez le zébu, l'Artère temporale profonde est presque toujours unique, il s'agit de l'Artère temporale profonde caudale (*Arteria temporalis profunda caudalis*). Les rares fois où nous avons pu observer l'Artère temporale profonde rostrale (*Arteria temporalis profunda rostralis*), elle était très grêle et naissait directement sur l'Artère maxillaire contrairement à la disposition chez le taurin, *Bos taurus*, où elle est une collatérale de l'Artère buccale.

+ Dans le plan profond, l'Artère maxillaire se termine par deux branches principales qui sont chacune un tronc commun à deux artères. La première branche est commune à l'Artère malaire et à l'Artère infraorbitaire ; la seconde (appelée Artère palatine descendante) est commune à l'Artère sphéno-palatine et à l'Artère grande palatine. Pour ce qui est de l'irrigation de l'encéphale, nous avons noté une grande similitude avec la distribution des artères chez le taurin, *Bos taurus*. Des réseaux admirables épидурaux sont présentés sur le plancher de la cavité crânienne, l'un rostral à capillaires très fins, l'autre caudal à mailles plus larges.

Cette étude des Artères de la tête du zébu, *Bos indicus*, gagnerait à être complétée et précisée par des techniques telles que l'injection de substances résistant à la corrosion par des acides. Ce qui permettrait, après destruction des organes mous, d'indiquer les branches terminales les plus fines et les plus profondes des artères. Nous espérons avoir apporté, dans ce travail préliminaire, une contribution à une meilleure connaissance du zébu, sur lequel les cadres vétérinaires et les masses paysannes du Sahel fondent de si grands espoirs.

B I B L I O G R A P H I E

- 1 - BADAWI (H.), EL-SHAIEB (M.) and KENAWY (A.)
The arteria maxillaris of the camel (Camelus dromedarius)
Zbl. Vet. Med. C., 1977, 6, 21-29.

- 2 - BALDWIN (B.A.)
The anatomy of the arterial supply to the cranial regions of the sheep and ox. The dynamic distribution of the blood supplied by the carotid and vertebral arteries to cranial regions.
J. Anat. (London), 1964, 97, 203-215.

- 3 - BALDWIN (B.A.)
The anatomy of the arterial supply to the cranial regions of the sheep and ox. Am. J. of Anat., 1964, 115, 101-118.

- 4 - BALDWIN (B.A.) and BELL (F.R.)
The contribution of the carotid and vertebral arteries to the blood supply of the cerebral cortex of sheep and calves.
J. physiol., 1960, 151, 9p-10p.

- 5 - BARONE (R.)
Anatomie des Equidés domestiques.
Tome III - Fascicule I - Lyon, 1962.

- 6 - BARONE (R.)
Anatomie comparée des Mammifères domestiques.
Tome II : Arthrologie - Myologie - Lyon, 1968.

- 7 - BESSAGUET (P.)
Vascularisation artérielle de la moelle épinière des ongulés domestiques. Thèse Doct. Vét. Toulouse, 1969, n° 37.
- 8 - BOURDELLE (E.), BRESSOU (C.) et FLORENTIN (P.)
Techniques de dissection des animaux domestiques. Paris, Baillière et Fils, 1947.
- 9 - BRESSOU (C.)
Anatomie régionale des animaux domestiques. Volume II : Les Ruminants - Paris-Ed. J.B. Baillière, 1978.
- 10 - CERNY (H.) and NAJBOT (R.)
Contribution to morphology and arterial supply to rete mirabile epidurale ~~in~~ the calf. Acta Vet. Brno, 1970, 39, 367-375.
- 11 - CUMMINGS (J.F.) and HABEL (R.E.)
The blood supply of the bovine hypophysis Am. J. Anat., 1965, 116, 91-114.
- 12 - GETTY (R.)
Sisson and Grossman's The Anatomy of the Domestic Animals - Volume 1 - 5th. Ed., Philadelphia - London - Toronto : W.B. Saunders Company, 1975.
- 13 - GILLILAN (L.A.)
Blood supply to brain of ungulates with and without a rete mirabile caroticum - J. comp. Neurol., 1977, 153, 275-290.

- ✓ 14 - GRASSE (P. - P.) et coll.
Traité de zoologie : Anatomie - Systématique -
Biologie - Tome XVI - Fascicule IV : Mammifères :
Système nerveux et organes des sens. Appareil
circulatoire et sang. Masson et Cie Editeurs,
Paris, 1972.
- 15 - KOCH (T.)
Lehrbuch der veterinär - Anatomie - Band III :
Die grossen Versorgungs - und steuerung -
systeme - Jena, Germany V E B Gustav Fischer
Verlag, 1970 (2nd. Ed).
- 16 - LEGAIT (E.)
Le réseau admirable carotidien - Biol. Med.,
1947, 36, 139-165.
- ✓ 17 - NICKEL (R.), SCHUMMER (A.), SEIFERLE (E.)
Lehrbuch der Anatomie der Haustiere - Band III :
Kreislaufsystem, haut and hautorgane - Verlag
Paul Parey - Berlin und Hamburg, 1976.
- 18 - NICKEL (R.) et SCHWARZ (R.)
Vergleichende Betrachtung der Kopfarterien
der Haussäugetiere (Katze, Hund, Schwein, Rind,
Schaf, Ziege, Pferd). Zbl. Vet. Med. A, 1963,
10, 89-120.
- ✓ 19 - NOMINA ANATOMICA VETERINARIA (N.A.V.)
2e édition Vienne, 1973.

✓ 20 - POPESKO (P.)

Atlas d'anatomie topographique des animaux domestiques - Volume I - Louvain, Editions Vander, 1972.

21 - STEVEN (D.H.)

The distribution of external and internal ophthalmic arteries in the ox. J. Anat. London, 1964, 98, 429-435.

TABLE DES ILLUSTRATIONS

Planches	Entre pages
N° I - Artères de la tête du boeuf.....	8 et 9
N° II - Artères de la tête du boeuf : demi- schématique vue latérale gauche.....	13 et 14
N° III - Veau-topographie des artères sur la tête osseuse:vaisseaux superficiels, face gauche - D'après une pièce obtenue par corrosion....	15 et 16
N° IV - Veau - Topographie des artères sur la tête osseuse!Vaisseaux profonds, face gauche - Après enlèvement de l'arcade zygomatique et de la mandibule gauche. Artères du côté gauche seules - D'après une pièce obtenue par corrosion.....	22 et 23
N° V - Irrigation artérielle de l'Encéphale du Boeuf : Vue ventrale.....	36 et 37
N° VI - Artères de la tête du Zébu : Plan superficiel, Vue latérale droite.....	45 et 46
N° VII - Artères de la tête du Zébu : Plan superficiel, Vue latérale gauche.....	47 et 48
N° VIII - Artères de la tête du Zébu : Plan superfi- ciel, Vue latérale droite.....	48 et 49
N° IX - Artères de la tête du Zébu : Plan superfi- ciel, Vue latérale droite.....	52 et 53
N° X - Artères de la tête du Zébu : Plan moyen, vue latérale droite (Après ablation de la glande parotide et du noeud lymphatique parotidien). 53 et 54	
N° XI - Artère carotide commune, vue latérale gauche (Après ouverture et dissection du sillon ju- gulaire).....	56 et 57

N° XII - Artères de la tête du Zébu - Plans moyen et profond, Vue latérale droite.....	69 et 70
N° XIII - Irrigation de l'Encéphale du Zébu (Système d'apport) - Vue ventrale.....	76 et 77
N° XIV - Artères de l'Encéphale du Zébu Vue ventrale.....	81 et 82
N° XV et XVI - Radiographies de l'irrigation artérielle de la tête du Zébu (<i>Bos indicus</i>) Vue latérale sur une demi-tête.....	84 et 85

- 93 -
TABLE DES MATIERES

	<u>Pages</u>
INTRODUCTION.....	1
PREMIERE PARTIE : IRRIGATION ARTERIELLE DE LA TETE DU TAURIN (Bos taurus).....	4
<u>CHAPITRE PREMIER : ARTERE CAROTIDE COMMUNE...</u>	6
I - A - Origine.....	6
I - B - Trajet et rapports.....	6
I - C - Collatérales.....	7
I-c-1- Rameaux trachéaux, oesopha- giens et musculaires	7
I-c-2- Artère thyroïdienne caudale	7
I-c-3- Artère thyroïdienne crâniale	7
I.c.4.A. laryngée crâniale.....	7
I.c.5.A. pharyngée ascendante.....	7
I - D - Branches terminales.....	8
<u>CHAPITRE DEUXIEME : ARTERE CAROTIDE EXTERNE...</u>	9
II - A - Origine.....	9
II - B - Trajet et rapports.....	9
II - C - Collatérales.....	9
II-c-1- Tronc linguofacial.....	9
II:c.1.a. A linguale.....	10
II.c;1.b.A. faciale.....	11
II.c.2.A. auriculaire caudale.....	13
II.c.3. Rameau massétérique.....	13
II - D - Branches terminales de l'Artère carotide externe.....	14
II - D - 1 - <u>Artère temporale superficielle</u>	14
II.D.1.a. Origine, trajet et rapports	14
II.D.1.b. Collatérales.....	14
1 - Artère transversale de la face.....	14

2 - A - auriculaire rostrale.....	15
II.D.1.c. Branches terminales.....	15
1-A.- cornuale.....	15
2 - Rameau lacrymal, Artères palpé- brales.....	15
II - D - 2 - Artères maxillaire.....	16
II.D.2.a. Origine.....	16
II.D.2.b. Trajet et rapports.....	16
II.D.2.c. Collatérales.....	16
1 - Rameau ptérygoïdien.....	16
2 - A. alvéolaire inférieure.....	16
3 - A. temporale profonde caudale	17
4 - A. buccale.....	17
5 - Rameaux du Réseau admirable épidural rostral.....	17
6 - A. ophtalmique externe.....	18
II.D.2.d. Branches terminales de l'A. maxillaire.....	19
1 - A. malaire.....	19
2 - A. infraorbitaire.....	20
3 - A. palatine descendante.....	21
<u>CHAPITRE TROISIEME</u> : ARTERE OCCIPITALE.....	23
III - A - origine, trajet et rapports.....	23
III - B - collatérales.....	23
III - B - 1 - Artère palatine ascendante.....	23
III - B - 2 - A. stylomastoïdienne profonde	24
III - B - 3 - A. méningée moyenne.....	24
III - B - A.- A. condylienne.....	24
III - C - Branche terminale de l'A. occipitale:le Rameau occipital.....	24
<u>CHAPITRE QUATRIEME</u> : IRRIGATION DE L'ENCEPHALE....	25
IV - A - Système d'apport sanguin à l'encéphale...	25
IV - A - 1 - Artère maxillaire.....	25
IV.A.1.a. Rameau caudal du Réseau admi- rable.épidural.rostral.....	26

IV.A.1.b. Rameaux rostraux du Réseau admirable épidual rostral.....	26
IV - A - 2 - Artères occipitale et vertébrale.....	27
IV - B - <u>Système basal</u>	27
IV - B - 1 - Cercle artériel du cerveau	27
IV - B - 2 - A. basilaire.....	28
IV - C - <u>Système de distribution</u>	29
IV - C - 1 - A. hypophysaires rostrales et caudales.....	29
IV - C - 2 - A. choroïdienne rostrale	29
IV - C - 3 - A. cérébrale rostrale.....	30
IV - C - 4 - A. cérébrale moyenne.....	31
IV - C - 5 - A. cérébrale caudale.....	31
IV - C - 6 - A. cérébelleuse rostrale...	33
IV - C - 7 - Rameaux pontiques.....	34
IV - C - 8 - A. cérébelleuse caudale....	34
IV - V - 9 - Rameaux médulaires.....	35

<u>RECAPITULATION DES PRINCIPALES ARTERES IRRIGANT LA TETE DU TAURIN (Bos taurus)</u>	37
---	----

DEUXIEME PARTIE ; IRRIGATION ARTERIELLE DE LA TETE DU ZEBU (Bos indicus).....	41
---	----

<u>CHAPITRE PREMIER ; MATERIEL, METHODES D'ETUDES ET NOMENCLATURE</u>	42
---	----

I - Matériel animal.....	42
II - Méthodes d'étude.....	42
II - A - Préparation des sujets.....	42
II - B - Produits et technique d'injection.....	43
II - B - 1 - Pour la dissection....	43
II - B - 2 - Pour la radiographie..	43
III - Nomenclature.....	44

<u>CHAPITRE DEUXIEME : ARTERES DU PLAN SUPERFICIEL...</u>	45
II - A - <u>Segment superficiel de l'A. faciale</u>	45
II - A - 1 - Origine, trajet et rapports	45
II - A - 2 - Collatérales.....	46
II.A.2.a. Collatérale située dans la région de l'auge.....	46
II.A.2.b. Collatérales situées dans la région de la face.....	46
1 - A. labiales inférieures...	46
2 - A. labiale supérieure....	46
3 - Rameaux musculaires.....	47
II - A - 3 - Branche terminale : A. na- sale rostrale latérale.....	47
II - B - <u>Artère temporale superficielle.....</u>	47
II - B - 1 - Origine.....	47
II - B - 2 - Trajet et rapports.....	47
II - B - 3 - Collatérales.....	48
II.B.3.a. A. transversale de la face	48
II.B.3.b. A. auriculaire rostrale	48
II.B.3.c. Rameaux pour la glande sa- livaire parotide.....	48
II - B - 4 - Branches terminales.....	49
II.B.4.a. A. cornuale.....	49
II.B.4.b. Rameaux musculaires.....	49
II.B.4.c. A. palpébrale latérale supérieure.....	49
II.B.4.d. A. palpébrale latérale in- férieure.....	49
II - C - <u>Segment superficiel de l'A. malaire</u>	49
II - C - 1 - Origine, trajet et rapports	49
II - C - 2 - Collatérales.....	50

II.C.2.a.	Artère angulaire de l'oeil	50
II.C.2.b.	A. nasale latérale caudale.....	50
II.C.2.c.	A. nasale dorsale.....	50
II - D -	<u>Branches terminales des Artères infra-orbitaire et alvéolaire inférieure.....</u>	51
<u>CHAPITRE TROISIEME : ARTERES DU PLAN MOYEN.....</u>		53
II - A -	<u>Artère carotide commune.....</u>	54
III - A - 1 -	Origine.....	54
III - A - 2 -	Trajet et rapports.....	54
III - A - 3 -	Collatérales.....	55
III - A - 4 -	Branches terminales.....	58
II - B -	<u>Artère occipitale.....</u>	57
III - B - 1 -	Origine, trajet et rapports	57
III - B - 2 -	Collatérales.....	58
III.B.2.a.	A. palatine ascendante	58
III.B.2.b.	A. stylomastoïdienne profonde.....	58
III.B.2.c.	A. pharyngée ascendante	58
III.B.2.d.	A. condylienne.....	59
III.B.2.e.	Rameaux musculaires.....	59
III - C -	<u>Tronc linguofacial.....</u>	59
III - C - 1 -	Segment interne de l'A. faciale.....	60
III - C - 2 -	A. linguale.....	60
III - D -	Artère carotide externe.....	61
III - D - 1 -	Origine.....	61
III - D - 2 -	Trajet et rapports.....	62
III - D - 3 -	Collatérales.....	62
III.D.3.a.	Rameaux pour la glande parotide.....	62
III.D.3.b.	A. auriculaire caudale...	63

III.D.3.c. Rameaux musculaires.....	64
III - E - <u>Artère maxillaire</u>	64
III - E - 1 - Origine de l'A. maxil- laire.....	65
III - E - 2 - Trajet et rapports.....	65
III - E - 3 - Collatérales.....	65
III.E.3.a. Collatérales du bord dor- sal de l'A. maxillaire.....	65
1 - Rameaux glandulaires.....	65
2 - Artères temporales pro- fondes.....	66
III.E.3.b. Collatérales du bord ventral	66
1 - Artères ptérygoïdiennes	66
2 - A. alvéolaire inférieure	67
3 - A. buccale.....	67
<u>CHAPITRE QUATRIEME : ARTERES DU PLAN PROFOND</u>	70
IV - A - <u>Branches terminales de l'A.maxillaire</u>	70
IV - A - 1 - Segment interne de l'A. maxillaire.....	71
IV.A.1.a. Origine, trajet et rapports.....	71
IV.A.1.b. Collatérales du seg- ment interne de l'A. maxillaire.....	71
1 - Rameaux pour éléments pé- riorbitaires.....	71
2 - Rameaux musculaires....	71
3 - A. de la 3ème paupière	71
4 - A. palpébrale infé- rieure médiale.....	71

IV - A - 2 - A. infraorbitaire.....	72
IV.A.2.a. Origine, trajet et rapports	72
IV.A.2.b. Collatérales.....	72
IV.A.2.c. Branches terminales.....	72
IV - A - 3 - A. sphéno-orbitaire.....	72
IV - A - 4 - A. grande palatine.....	73
IV - B - <u>Artère ophtalmique externe</u>	74
IV - B - 1 - Origine.....	74
IV - B - 2 - Trajet et rapports.....	74
IV - B - 3 - Collatérales.....	74
IV.B.3.a. Communications vasculaires avec le Réseau admirable épi- dural rostral.....	74
IV.B.3.b. A. lacrymale.....	75
IV.B.3.c. A. ciliaires.....	75
IV.B.3.d. A. centrales de la rétine.	75
IV.B.3.e. Rameaux musculaires.....	75
IV - B - 4 - Branche terminale.....	75
IV.B.4.a. A. supraorbitaire.....	75
IV.B.4.b. A. ethmoïdale externe.....	75
IV - C - <u>Irrigation de l'encéphale</u>	76
IV - C - 1 - Technique d'ouverture de la cavité crânienne.....	76
IV - C - 2 - Irrigation proprement dite de l'encéphale.....	77
IV.C.2.a. <u>Système d'apport sanguin à l'encéphale</u>	77
+ Artère maxillaire.....	78
1 - Rameau caudal du Réseau admirable épidural rostral.....	78
2 - Rameaux rostraux du Ré- seau admirable épidural ros- tral.....	78

+ Artères occipitales et vertébrale.....	80
IV.C.2.b. <u>Système basal</u>	80
+ Cercle artériel du cerveau.....	80
+ A. basilaire.....	81
IV.C.2.c. <u>Système de distribution</u>	81
1 - A. hypophysaires rostrales et caudales.....	82
2 - A. choroïdiennes rostrale et caudale.....	82
3 - A. cérébrale rostrale.....	82
4 - A. cérébrale moyenne.....	82
5 - A. cérébrale caudale.....	82
6 - A. cérébelleuse rostrale.....	83
7 - Rameaux pontiques.....	83
8 - A. cérébelleuse caudale.....	83
9 - Rameaux médullaires.....	83
CONCLUSION.....	85
BIBLIOGRAPHIE.....	87
TABLE DES ILLUSTRATIONS.....	91
TABLE DES MATIERES.....	93

SERMENT DES VETERINAIRES DIPLOMES DE DAKAR :

"Fidèlement attaché aux directives de Claude BOURGELAT, fondateur de l'Enseignement vétérinaire dans le monde, je promets et je jure devant mes maîtres et mes aînés :

- D'avoir en tous moments et en tous lieux le souci de la dignité et de l'honneur de la profession vétérinaire.
- D'observer en toutes circonstances les principes de correction et de droiture fixés par le code déontologique de mon pays.
- De prouver par ma conduite, ma conviction, que la fortune consiste moins dans le bien que l'on a, que dans celui que l'on peut faire.
- De ne point mettre à trop haut prix le savoir que je dois à la générosité de ma patrie et à la sollicitude de tous ceux qui m'ont permis de réaliser ma vocation.

QUE TOUTE CONFIANCE ME SOIT RETIREE S'IL ADVIENNE QUE JE
ME PARJURE".

✓

VU :

LE CANDIDAT

LE DIRECTEUR
l'Ecole Inter-Etats des
Sciences et Médecine
Vétérinaires

LE PROFESSEUR RESPONSABLE
de l'Ecole Inter-Etats des
Sciences et Médecine vétérinaires

VU :

LE PRESIDENT DU JURY

LE DOYEN
de la Faculté de
Médecine et de
Pharmacie

VU et permis d'imprimer
DAKAR, le

LE RECTEUR : PRESIDENT DU CONSEIL PROVISOIRE DE L'UNIVERSITE DE DAKAR.