

Université de OUAGADOUGOU
Faculté des Sciences de la Santé
(F.S.S.)
Section Médecine
Année Universitaire 1996-1997

N°17

**Aspects épidémiologiques, cliniques, et thérapeutiques
de l'appendicite de l'enfant au Centre Hospitalier
National Yalgado Ouédraogo.
(A propos de 110 cas).**

THESE

Présentée et soutenue publiquement le 17/ 12 /1997 pour obtenir le grade
de :

DOCTEUR D'ETAT EN MEDECINE

Par : FAO PAULIN

Né le 09 Juin 1968 à Bourasso (Kossi)

JURY :

Président :

Professeur Julien YILBOUDO

Membres :

Docteur SI Simon TRAORE

Docteur Issa SANOU

Docteur. Théophile M COMPAORE

Directeur de Thèse :

Professeur Amadou SANOU

Codirecteur de Thèse :

Docteur Albert WANDAOGO

UNIVERSITE DE OUAGADOUGOU

**Faculté des Sciences de la Santé
(F.S.S.)**

LISTE DU PERSONNEL ADMINISTRATIF

Doyen	Pr. R. B. SOUDRE
Vice-Doyen Chargé des Affaires Académiques et Directeur de la Section Pharmacie (VDA)	Pr. I. P. GUISSOU
Vice-Doyen à la Recherche et à la vulgarisation (VDR)	Pr. Ag. J. KABORE
Directeur des Stages de la Section Médecine	Pr. Ag. Y J DRABO
Directeur des Stages de la Section de Pharmacie	Dr R. OUEDRAOGO/TRAORE
Coordonnateur C.E.S. de Chirurgie	Pr. Amadou SANOU
Secrétaire Principal	Mr Gérard ILBOUDO
Chef de Service Administratif et Financier (CSAF)	Mr Arouna TATIETA
Conservateur de la Bibliothèque	Mr Salif YADA
Chef de la Scolarité	Mme Kadi ZERBO
Secrétaire du Doyen	Mme Mariam DICKO
Secrétaire du VDA	Mme KABRE Hakiéta
Secrétaire du VDR	Mme BONKIAN Edwige
Audiovisuel	Mr Alain Pascal PITROIPA
Reprographie	Mr Philippe BOUDA

LISTE DES ENSEIGNANTS DE LA F.S.S.

ENSEIGNANTS PERMANENTS

Professeurs titulaires

Rambré Moumouni OUIMINGA	Anatomie organogénèse et chirurgie
Hilaire TIENDREBEOGO	Sémiologie et Pathologie médicale
Tinga Robert GUIGUEMDE	Parasitologie
Bobilwindé Robert SOUDRE	Anatomie-Pathologie
Amadou SANOU	Chirurgie Générale et Digestive
Innocent Pierre GUISSOU	Pharmacologie Toxicologie

Professeur associé

Ahmed BOU-SALAH	Neurochirurgie
-----------------	----------------

Maîtres de Conférences Agrégés

Julien YILBOUDO	Orthopédie Traumatologie
Bibiane KONE	Gynécologie Obstétrique
Alphonse SAWADOGO	Pédiatrie
Kongoré Raphaël OUEDRAOGO	Chirurgie Traumatologie
François René TALL	Pédiatrie
Jean KABORE	Neurologie
Joseph Y. DRABO	Médecine interne
Blaise SONDO	Santé Publique

Maîtres de Conférences associés

Jean TESTA	Epidémiologie-Parasitologie
------------	-----------------------------

Maîtres-Assistants associés

Rachid BOUAKAZ

Maladies infectieuses

Assistants associés

Magali CLOES

ULB

Caroline BRIQUET

ULB

Maîtres-Assistants

Lady Kadidiatou TRAORE

Parasitologie

Mamadou SAWADOGO

Biochimie

Jean LANKOANDE

Gynécologie Obstétrique

Issa SANOU

Pédiatrie

Ludovic KAM

Pédiatrie

Adama LENGANI

Néphrologie

Omar TRAORE N°1

Chirurgie

SI Simon TRAORE

Chirurgie

Adama TRAORE

Dermatologie Vénérologie

Abdoulaye TRAORE

Santé Publique

Kampadilemba OUOBA

Oto Rhino Laryngologie

Piga Daniel ILBOUDO

Gastro-entérologie

Albert WANDAOGO

Chirurgie Générale

Daman SANO

Chirurgie Générale

Arouna OUEDRAOGO

Psychiatrie

Joachim SANOU

Anesthésie-Réanimation

Patrice ZABSONRE

Cardiologie

Jean Gabriel OUANGO	Psychiatrie
Georges KI-ZERBO	Maladies Infectieuses
Théophile TAPSOBA	Biophysique
<u>Assistants Chefs de cliniques</u>	
Tanguet OUATTARA	Chirurgie
Sophar HIEN	Chirurgie -urologie
Timothée KAMBOU	Chirurgie
Philippe ZOURE	Gynécologie-Obstétrique
T.Christian SANOU (in memoriam)	Oto Rhino Laryngologie
Madi KABRE	Oto Rhino Laryngologie
Doro SERME (in memoriam)	Cardiologie
Hamadé OUEDRAOGO	Anesthésie-Réanimation physiologie
Alexis ROUAMBA	Anesthésie-Réanimation physiologie
M.Théophile COMPAORE	Chirurgie
Rabiou CISSE	Radiologie
Y. Abel BAMOUNI	Radiologie
Blami DAO	Gynécologie Obstétrique
Maïmouna OUATTARA/DAO	ORL
Alain BOUGOUMA	gastro-entérologie
Alain ZOUBGA	Pneumologie
André K. SAMANDOULOGOU	Cardiologie
Nicole Marie ZABRE/KYELEM	Maladies Infectieuses
Rigobert THIOMBIANO	Maladies Infectieuses
Raphaël DAKOURE	Anatomie-Chirurgie

Assistants

Michel AKOTIONGA	Gynécologie-Obstétrique
Robert O. ZOUNGRANA	Physiologie
Seydou KONE	Neurologie
Boubacar TOURE	Gynéco-Obstétrique
B. SAKANDE	Anatomie-Pathologie
Raphaël SANOU (in memoriam)	pneumo-phtisiologie
Oumar TRAORE N°2 (in memoriam)	Radiologie
Pingwendé BONKOUNGOU	Pédiatrie
Arsène M.D. DABOUE	Ophthalmologie
Nonfounikoun D. MEDA	Ophthalmologie
Athanase MILLOGO	Neurologie
Boubacar NACRO	Pédiatrie
Vincent OUEDRAOGO	Médecine du Travail

Assistants Biologistes des Hôpitaux

Lassina SANGARE	Bactério-Virologie
Idrissa SANOU	Bactério-Virologie
Rasmata OUEDRAOGO/TRAORE	Bactério-Virologie
Harouna SANON	Hématologie/Immunologie

ENSEIGNANTS NON PERMANENTS

Faculté des Sciences et Techniques (FAST)

Professeurs Titulaires

Alfred S. TRAORE	Immunologie
Akry COULIBALY	Mathématiques
Sita GUINKO	Botanique-Biologie Végétale

Guy V. OUEDRAOGO	Chimie Minérale
Laya SAWADOGO	Physiologie-Biologie Cellulaire
Laou Bernard KAM (in memoriam)	Chimie
<u>Maîtres de Conférences</u>	
Boukary LEGMA	Chimie-Physique Générale
François ZOUGMORE	Physique
Patoin Albert OUEDRAOGO	Zoologie
Adama SABA	Chimie Organique
Philippe SANKARA	Cryptogamie
<u>Maîtres-Assistants</u>	
W. GUENDA	Zoologie
Léonide TRAORE	Biologie Cellulaire
Marcel BONKIAN	Mathématiques et Statistiques
Longin SOME	Mathématiques et Statistiques
Aboubakary SEYNOU	Statistiques
Makido B. OUEDRAOGO	Génétique
Jean KOULIDIATY	Physique
<u>Assistants</u>	
Apolinaire BAYALA (in memoriam)	Physiologie
Jeanne MILLOGO	T.P. Biologie-Cellulaire
Raymond BELEMTOUGOURI	T.P. Biologie Cellulaire
Gustave KABRE	Biologie
Drissa SANOU	Biologie Cellulaire

Institut du Développement Rural (IDR)

Maîtres-de Conférences

Didier ZONGO Génétique

Faculté des Sciences Economiques et de Gestion (FASEG)

Maître-Assistant

Tibo Hervé KABORE Econmie-Gestion

Assistants

Mamadou BOLY Gestion

Faculté de Droit et Sciences Politiques (FDSP)

Assistants

Jean Claude TAITA Droit

ENSEIGNANTS VACATAIRES

Mme Henriette BARY Psychologie

Dr Boukari Joseph OUANDAOGO Cardiologie

Dr Virginie TAPSOBA Ophtalmologie

Dr R. Joseph KABORE Gynécologie-Obstétrique

Dr Saïdou Bernard OUEDRAOGO Radiologie

Dr Bruno ELOLA Anesthésie-Réanimation

Dr Michel SOMBIE Planification

Dr Nicole PARQUET Dermatologie

M. GUILLRET Hydrologie

M. DAHOU (in mémoriam) Hydrologie

Dr Bréhima DIAWARA Bromatologie

Dr Annette OUEDRAOGO Stomatologie

Dr Adama THIOMBIANO	Législation Pharmaceutique
Dr Sidiki TRAORE	Galénique
Mr Mamadou DIALLO	Anglais
Dr Badioré OUATTARA	Galénique
Dr Tométo KALOULE	Médecine du Travail
Dr Alassane SICKO	Anatomie

ENSEIGNANTS MISSIONNAIRES

A.U.P.E.L.F.

Pr. Lamine DIAKHATE	Hématologie (Dakar)
Pr. Abibou SAMB	Bactério-Virologie (Dakar)
Pr. José Marie AFOUTOU	Histologie-Embryologie (Dakar)
Pr. Makhtar WADE	Bibliographie (Dakar)
Pr. M. K .A. EDEE	Biophysique (Lomé)
Pr. Ag. Mbayang NDIAYE-NIANG	Physiologie (Dakar)
Pr. Ag. R DARBOUX	Histologie-Embryologie (Bénin)
Pr. Ag. E. BASSENE	Pharmacognosie (Dakar)

O.M.S.

Dr Jean-Jacques BERJON	Histologie-Embryologie (Creteil)
Dr Frédéric GALLEY	Anatomie Pathologique (Lille)
Dr Moussa TRAORE	Neurologie (Bamako)
Pr. Auguste KADIO	Pathologies infectieuses et parasitaires (Abidjan)
Pr. Jean Marie KANGA	Dermatologie (Abidjan)
Pr. Arthur N'GOLET	Anatomie Pathologique (Brazzaville)

Mission Française de Coopération

Pr. Etienne FROGE

Pr. AYRAUD

Pr. Henri MOURAY

Pr. Denis WOUESSI DJEWE

Pr. M. BOIRON

Mission de l'Université Libre de Bruxelles (ULB)

Pr. Marc VAN DAMME

Pr. Viviane MOES

Médecine Légale

Histologie-Embriologie

Biochimie (Tours)

Pharmacie Galénique (Paris XI)

Physiologie

Chimie Analytique-Biophysique

Galénique

La Faculté des Sciences de la Santé a arrêté que les opinions émises dans les dissertations qui seront présentées doivent être considérées comme propres à leurs auteurs et qu'elle n'entend leur donner aucune approbation ou improbation.

DEDICACES

A MON PERE

Ce travail est le fruit de vos multiples efforts et sacrifices pour m'éduquer, me scolariser et me soutenir pendant de longues années. Trouvez ici l'expression de ma gratitude filiale.

A MA MERE (in memoriam)

Vous avez été arrachée à notre affection au moment où je débutait ces études. Vos conseils m'ont toujours guidé dans mes rapports avec les autres. Je vous dédie ce travail.

A FRANCOISE

Les mots n'ont pas le sens que je veux leur donner. Tu m'a toujours soutenue dans les épreuves. Sois assurée de mon profond amour.

A NICOLE STEPHANIE

Tu me rend heureux.

A MES FRERES A MES SOEURS MES COUSINS ET COUSINES

Votre soutien et votre compréhension ne m'ont jamais fait défaut. Ce travail est l'expression de toute ma reconnaissance.

A MES ONCLES ET A MES TANTES

Profonde reconnaissance.

AUX FAMILLES OUEDRAOGO KABORE BELEM ET THERRA

Trouvez ici le témoignage d'une amitié sincère et solide.

A TOUS MES MAITRES D'ECOLE PROFFESSEURS DE LYCEE ET D'UNIVERSITE

Ce travail est aussi le votre. Vous resterez inoubliables.

A TOUS MES PROMOTIONNAIRES ET A TOUS MES AMIS

HOMMAGE A NOS MAITRES

A NOTRE PRESIDENT DE JURY

Monsieur le Professeur Julien YILBOUDO Maître de Conférence
Agrégé en Orthopédie-Traumatologie.

Chef de service du Service d'Orthopédie-Traumatologie
(Chirurgie C) du Centre Hospitalier National YALGADO OUEDRAOGO.

Votre grande expérience et votre dextérité dans le travail a toujours
marquée les élèves que nous sommes.

Toute notre gratitude et notre reconnaissance pour cet honneur que
vous nous faites en acceptant de présider cette thèse.

A NOTRE MAITRE ET DIRECTEUR DE THESE

Monsieur le Professeur Amadou SANOU.

Professeur Titulaire de Chirurgie Générale et Digestive.

Président de l'ordre des Médecins, Pharmaciens et Chirurgiens
Dentistes.

Coordonnateur du C.E.S. de Chirurgie

Chef de service du Service de Chirurgie Générale et Digestive.

Cher Maître, ce qui marque ceux qui ont eu le privilège de
bénéficier de votre enseignement, c'est votre rigueur scientifique et vos
grandes qualités humaines du sacrifice.

Nous l'avons perçu très tôt à l'occasion des cours de sémiologie
chirurgicale.

Puisse ce modeste travail être pour nous l'occasion de vous
renouveler l'attachement d'un élève à son maître qu'il a admiré.

A NOTRE MAITRE ET CODIRECTEUR DE THESE

Monsieur le Docteur Albert WANDAOGO.

Maître Assistant au Département de Chirurgie à la F.S.S.

Chef de service du Service des Urgences Chirurgicales du Centre Hospitalier National YALGADO OUEDRAOGO.

Nous avons été émerveillé dès notre premier contact lors de nos stages hospitaliers.

Votre sens du sacrifice, votre disponibilité et votre rigueur dans le travail restera pour nous très mémorable.

A NOTRE MAITRE ET JUGE

Monsieur le Docteur SI Simon TRAORE.

Maître Assistant au Département de Chirurgie à la F.S.S.

Accepter juger ce travail est un grand honneur que vous nous faites.

Votre expérience de Chirurgien, votre compétence et votre soucis du travail bien fait, ne sont que des exemples de riche enseignement que vous nous avez apporté.

Puisse ce travail ne pas être en déca de vos attentes.

A NOTRE MAITRE ET JUGE

Monsieur le Docteur Issa SANOU.

Maître Assistant au Département de Pédiatrie à la F.S.S.

Nous avons trouvé auprès de vous des qualités qui font de vous un Maître soucieux de la réussite de ses élèves.

Puisse ce travail être pour vous le couronnement de vos efforts.

A NOTRE MAITRE ET JUGE

Monsieur le Docteur M. Théophile COMPAORE.

Assistant Chef de Clinique en Chirurgie à la F.S.S.

Nous n'oublierons jamais les innombrables sacrifices que vous consentez pour les élèves que nous sommes.

Accepter juger ce travail est un grand honneur pour nous.

NOS REMERCIEMENTS

AU DOCTEUR SANO DAMAN

AU DOCTEUR SANOU ISSA

AU DOCTEUR PARE EMILE

AU DOCTEUR BANDRE EMILE

A MONSIEUR OUEDRAOGO IDRISSE

A MONSIEUR ZOELINGRE MICHEL

A MONSIEUR KABORE YIMIAN ALBERT

A MONSIEUR ZOMA ANTHYME

A MONSIEUR BANCE RASMANE

A MONSIEUR LINGANI ANDRE

AU Personnel du Service des Urgences Chirurgicales et du Service de
Chirurgie Générale et Digestive du CHN-Yalgado Ouédraogo

ABREVIATIONS

ASP : Radiographie de l'Abdomen sans préparation

CHN : Centre Hospitalier National

CSPS : Centre de Santé et de Promotion Social

Epig : Epigastre

FID : Fosse iliaque droite

FIG : Fosse iliaque gauche

FD : Flanc droit

FG : Flanc gauche

Hcd : Hypochondre droit

Hcg : Hypochondre gauche

Hypo : Hypogastre

PO : Périombilicale

GB : Globules blancs

NFS : Numération Formule Sanguine

VS : Vitesse de Sédimentation

mm³ : Millimètre cube

O.R.L. : Oto-Rhino-Laryngologie

ASLO : Antistreptolysine O

ECG : Electrocardiogramme

Sommaire

INTRODUCTION -----	1
I . HISTORIQUE [41]. -----	3
II Rappel Anatomique et Embryologique. -----	8
II . 1 . Embryologie [18, 40]. -----	8
II . 2 . Anatomie [33, 42, 43] -----	9
II . 2 . 1 . Anatomie Descriptive -----	9
II . 2 . 1 . 1 . Le segment iléo-caecal. -----	9
II . 2 . 1 . 2 . L'appendice -----	10
II . 2 . 2 . Vascularisation. -----	10
II . 2 . 3 . Rappports. -----	11
II . 2 . 3 . 1 . Rappports postérieurs. -----	11
II . 2 . 3 . 2 . Rappports internes. -----	12
II . 2 . 3 . 3 . Rappports externes. -----	12
II . 2 . 3 . 4 . Rappports supérieurs. -----	13
II . 2 . 3 . 5 . Rappports inférieurs. -----	13
II . 2 . 3 . 6 . Rappports antérieurs. -----	13
III . PHYSIOPATHOLOGIE [1, 47]. -----	14
III . 1 . L'obstruction de la lumière appendiculaire. -----	14
III . 2 . L'infection endogène. -----	15
IV . ANATOMOPATHOLOGIE [1, 4, 5, 47]. -----	15
IV . 1 . Aspects habituels -----	15
IV . 1 . 1 . L'appendicite catarrhale. -----	15
IV . 1 . 2 . L'appendicite suppurée. -----	16
IV . 1 . 3 . L'appendicite gangrenée -----	16
IV . 1 . 4 . L'appendicite perforée. -----	16
IV . 2 . Aspects rares. -----	17
V . CLINIQUE [1, 15, 21, 29, 32, 43, 47]. -----	18
V . 1 . la forme typique -----	18
V . 1 . 1 . Début et Phase d'état -----	18
V . 1 . 1 . 1 . Les signes fonctionnels. -----	19

V . 1 . 1 . 2 . Les signes généraux. -----	19
V . 1 . 1 . 3 Les signes physiques. -----	20
V . 1 . 1 . 4 . Les signes paracliniques. -----	20
V . 1 . 2 . ÉVOLUTION DE LA FORME TYPIQUE. -----	23
V . 2 . LES FORMES CLINIQUES. -----	23
V . 2 . 1 . LES FORMES SELON L'ÂGE DE L'ENFANT. -----	23
V . 2 . 1 . 1 . La forme du nouveau-né et du nourrisson. -----	24
V . 2 . 1 . 2 . La forme du jeune enfant. -----	24
V . 2 . 2 . FORMES TOPOGRAPHIQUES -----	25
V . 2 . 2 . 1 . L'appendicite pelvienne. -----	25
V . 2 . 2 . 2 . L'appendicite rétrocoecale. -----	25
V . 2 . 2 . 3 . L'appendicite mésocoliaque. -----	25
V . 2 . 2 . 4 . L'appendicite sous-hépatique. -----	26
V . 2 . 2 . 5 . Autres Aspects Topographiques. -----	26
V . 2 . 3 . Formes compliquées. -----	26
V . 2 . 3 . 1 . La péritonite localisée. -----	27
V . 2 . 3 . 2 . La péritonite aiguë généralisée. -----	27
V . 3 . DIAGNOSTIC DIFFERENTIEL. -----	29
V . 3 . 1 . Affections médicales. -----	29
V . 3 . 1 . 1 . Les infections respiratoires basses notamment la pneumonie à pneumocoque. -----	29
V . 3 . 1 . 2 . Certaines maladies éruptives au stade inaugural ----- et ceci 24 à 48 heures avant l'éruption. -----	29
V . 3 . 1 . 3 . Le rhumatisme articulaire aiguë ----- dans ses manifestations initiales. -----	30
V . 3 . 1 . 4 . Les crises douloureuses abdominales ----- de la drépanocytose. -----	30
V . 3 . 1 . 5 . Les entérites aiguës virales, bactériennes ----- ou parasitaires. -----	30
V . 3 . 1 . 6 . Les infections urinaires. -----	31
V . 3 . 1 . 7 . Autres. -----	31

V . 3 . 2 . Affections chirurgicales.	31
V . 3 . 2 . 1 . L'adénolymphite mésentérique.	31
V . 3 . 2 . 2 . L'invagination intestinale aiguë.	31
V . 3 . 2 . 3 . La pathologie annexielle de l'adolescente	32
V . 3 . 2 . 4 . Les uropathies malformatives et la lithiase urinaire.	32
V . 3 . 2 . 5 . L'abcès du psoas.	32
V . 3 . 2 . 6 . Les coxopathies aiguës.	32
VI . LE TRAITEMENT.	33
VI.1 . Le But.	33
VI . 2 . Les Moyens.	33
VI . 2 . 1 . Médicaux.	33
VI . 2 . 2 . Chirurgicaux.	34
VI . 2 . 2 . 2 . Les incidents de la technique courante.	35
VI . 2 . 3 . La coelio-chirurgie appendiculaire [20].	35
VI . 3 . Les indications.	36
VI . 3 . 1 . Appendicites habituelles.	36
VI . 3 . 2 . Les appendicites graves (abcès, péritonite).	36
VI . 3 . 3 . Le plastron appendiculaire.	37
VII . Les complications.	37
VII . 1 . Les complications précoces.	37
VII . 2 . Les complications tardives.	39
I . METHODOLOGIE ET CADRE DE TRAVAIL.	40
I . 1 . Cadre de travail [2, 3].	40
I . 1 . 1 . Le Pays.	40
I . 1 . 2 . Ville d'étude.	40
I . 1 . 3 . Le Centre Hospitalier National YALGADO OUEDRAOGO.	41
I . 1 . 4 . Le service de Chirurgie Générale et Digestive du	41
CHN. YALGADO OUEDRAOGO (Service du Professeur A SANOU).	41
I . 2 . Matériel et Méthode.	41
I . 2 . 1 . Échantillon et critères d'inclusion.	41
I . 2 . 2 . Les limites de ce travail.	42

I . 3 . Nos objectifs. -----	43
I . 3 . 1 . Objectif général : -----	43
I . 3 . 2 . Objectifs spécifiques : -----	43
II. LES RÉSULTATS. -----	44
II.1 . ASPECTS ÉPIDÉMIOLOGIQUES. -----	44
II . 1 . 1 . Répartition des patients selon l'âge et le sexe. -----	44
II . 1 . 2 . Répartition des patients selon la provenance. -----	45
II . 1 . 3 . Répartition des patients selon le mois et l'année. -----	45
II . 2 . Les aspects cliniques. -----	46
II . 2 . 1 . Les antécédents Pathologiques. -----	46
II . 2 . 2 . Le délai de consultation. -----	47
II . 2 . 3 . Les manifestations cliniques. -----	47
II . 3 . Explorations paracliniques. -----	53
II . 3 . 1 . La numération blanche. -----	53
II . 3 . 2 . La radiographie de l'abdomen sans préparation (ASP). -----	53
II . 3 . 3 . L'échographie abdominale. -----	54
II . 4 . Aspects thérapeutiques. -----	55
II . 4 . 1 . Le traitement médical. -----	55
II . 4 . 2 . Le traitement chirurgical. -----	55
II . 5 . Aspects évolutifs. -----	60
III . COMMENTAIRES ET DISCUSSIONS -----	62
III . 1 . Aspects épidémiologiques. -----	62
III . 1 . 1 . La fréquence. -----	62
III . 1 . 2 . L'âge. -----	63
III . 1 . 3 .Le sexe. -----	63
III . 1 . 4 . La provenance des malades. -----	64
III . 1 . 5 . Répartition des appendicites au cours des années et au cours des mois. -----	64
III . 2 . Aspects Cliniques. -----	65
III . 2 . 1 . Délai de consultation. -----	65
III . 2 . 2 . Signes fonctionnels. -----	65
III . 2 . 3 . Les signes physiques. -----	66

III . 2 . 4 . Conclusion. -----	67
III . 3 . Aspects paracliniques.-----	67
III . 3 . 1 . La numération blanche. -----	67
III . 3 . 2 . La radiographie de l'abdomen sans préparation (ASP). -----	68
III . 3 . 3 . L'échographie abdominale. -----	69
III . 3 . 4 . Conclusion. -----	71
III . 4 . Aspects thérapeutiques. -----	71
III . 5 . Aspects évolutifs. -----	72
III . 6 . Conclusion. -----	74
Recommandations -----	

INTRODUCTION

L'appendicite aiguë se définit comme une inflammation de l'appendice vermiculaire. C'est une urgence chirurgicale fréquente qui occupe une place importante dans la pathologie chirurgicale digestive.

En France l'incidence des appendicectomies se situe entre 40 et 60 pour 10.000 habitants [15]. KENDJA et Coll. en Côte-d'Ivoire, trouvent que l'appendicite qui représente 50% de la pathologie digestive en est l'affection la plus fréquente [29]. Au Burkina Faso, une étude menée par OUMINGA et coll. au Centre Hospitalier National Yalgado Ouédraogo en 1990 a révélé que les appendicites représentaient 21,7% des interventions de chirurgie digestive [38].

La pathologie appendiculaire a été souvent considérée à tort comme banale. Pourtant elle reste pourvoyeuse de redoutables complications et son impact économique est très important.

Les connaissances fondamentales sur cette maladie se sont faites à travers une polémique qui a longtemps prévalu au sein de la communauté scientifique mondiale, vers la fin du 18^{ème} siècle. Cette polémique a souvent pris la tournure d'une bataille rangée entre deux générations de médecins (jeunes et anciens), ou deux blocs géographiques (Amérique et pays Anglo-saxons contre le reste de l'Europe).

Elle conserve malgré tout le mérite d'avoir été à l'origine de l'approfondissement des connaissances sur les aspects anatomopathologiques, physiopathologiques, diagnostiques, et thérapeutiques de l'appendicite.

En dépit des importants progrès réalisés dans ces domaines, d'innombrables pièges diagnostiques subsistent encore. Autant il n'est pas rare d'observer de nombreux cas de retard de diagnostic (avec son cortège de complications), autant le diagnostic d'appendicite a souvent été posé abusivement.

Le polymorphisme de ses manifestations cliniques et l'imprévisibilité de son évolution vers des complications font de l'appendicite une pathologie préoccupante et difficile à gérer en pratique chirurgicale.

Dans ce contexte, l'appendicite de l'enfant qui retiendra notre attention se singularise par une majoration des difficultés diagnostiques et partant des risques de complication qui en découlent.

Nous nous proposons d'en décrire les aspects épidémiologiques et thérapeutiques tels qu'observés entre 1994 et 1996 au Centre Hospitalier National YALGADO OUEDRAOGO, afin de dégager quelques suggestions d'ordre diagnostique et thérapeutique.

Un rappel des généralités sur la pathologie appendiculaire (anatomie, physiopathologie, anatomopathologie, clinique et traitement) ouvrira notre démarche. Suivront dans l'ordre une description du cadre de travail, la présentation de notre méthodologie puis une présentation des résultats. Les commentaires et discussions suscités par ces résultats et enfin quelques recommandations mettront un terme à notre travail.

I . HISTORIQUE [41].

L'appendice a été longtemps méconnu. IL n'apparaîtra sur les planches anatomiques qu'à partir 16^{ème} siècle. LORENTZ HEISTER chirurgien Allemand, a été le premier en 1711 à faire la description de l'appendicite. WEGELER en 1713 rapporta un cas d'appendicite avec péritonite généralisée et plusieurs calculs dans la cavité appendiculaire. En Angleterre en 1735 CLAUDIUS AMYAND opéra un garçon de 11 ans souffrant d'une hernie scrotale fistulisée et découvrit par l'incision un appendice perforé dont il fit l'ablation. L'enfant survécut à son affection.

Malgré ces faits historiques, il a fallu attendre 1740 pour que l'appendice soit considéré comme une formation anatomique normale de l'homme, et pour qu'on assista à l'éclosion à travers le monde, de nombreux travaux sur la pathologie appendiculaire.

En 1759 MESTIVIER publia dans le Journal de Médecine et de Chirurgie une observation concernant un patient de l'hôpital St ANDRÉ de Bordeaux qui mourut d'un abcès de la région ombilicale ! L'autopsie révéla un appendice perforé par une épingle. JADELOT en 1814 rapporta un cas d'appendicite attribuée à *Ascaris lumbricoïdes*. LONYER WILLERMAY en 1824, publia un cas d'appendice gangrené réduit en putrilage et nageant dans du pus autour d'un caecum sain.

En 1827 parurent dans le Journal Général de Médecine les constatations de MESLIER fondées sur cinq observations personnelles. Dans un cas on avait pensé à une indigestion, dans un autre à un étranglement herniaire interne. Et MESLIER d'écrire : "j'explique ainsi les divers accidents et leur succession. Des matières fécales se sont accumulées dans l'appendice caecal; cet appendice dilaté petit à petit s'est enflammé par une sorte d'engouement, puis s'est gangrené et enfin s'est déchiré. Les premiers accidents, c'est-à-dire les coliques, tenaient probablement à la distension et à l'inflammation de l'appendice. La rupture aura donné lieu à l'épanchement, qui lui-même paraît être la cause de la péritonite". A cette tentative d'explication des phénomènes physiopathologiques, il ajouta cette phrase "prophétique": "s'il était possible d'établir de manière certaine le diagnostic de ces affections, on concevrait la possibilité d'en débarrasser les malades au moyen d'une opération et on arrivera peut-être un jour à ce résultat".

Mais hélas MESLIER ne pouvait qu'être incompris; la vision qui faisait de l'appendice un élément anatomique généralement négligé, l'opération qui était considérée en 1827 comme une marche vers la mort et l'anesthésie quasi balbutiante firent sombrer dans l'indifférence les conceptions avant-gardistes de MESLIER.

"On" ne voulu voir que le caecum, et on élaborà toute une pathologie spéciale à son sujet. Les pathologistes allemands dont ALBERS, créèrent le terme de thyphlite, para et péri-typhlite pour désigner ce qui ne s'appelait pas encore appendicite. DUPUYTREN, chirurgien olympien mais vindicatif de l'Hôtel Dieu de Paris s'opposa farouchement aux idées de MESLIER.

Le 31 Décembre 1882 en France, mourut un illustre homme politique du début de la troisième république. GAMBETTA (car c'est de lui qu'il s'agissait), souffrait depuis le 9 Décembre 1882 de coliques violentes, de vomissements, de fièvre et de sueurs profuses. Il s'était au préalable blessé à la main par un revolver le 27 Novembre 1882. Un collège de médecins et de chirurgiens dont CHARCOT, procéda à son examen et nota une douleur vive à la pression du côté droit de l'abdomen. Le diagnostic de typhlite avec engorgement péri-caecal fut retenu et des lavements évacuateurs furent prescrits. L'aréopage médical qui s'activait autour de l'illustre patient retint la décision suivante : "les conditions réunies interdisent toute intervention chirurgicale, qui serait pleine de péril sans donner aucun espoir fondé d'un résultat favorable".

Les phénomènes généraux et locaux allaient s'aggraver le 29 Décembre 1882. La fièvre s'enflamma et un érysipèle apparut sur tout l'hémi-tronc droit. GAMBETTA mourut le 31 Décembre 1882 peu avant minuit.

Le 2 Janvier 1883 paru dans la presse un communiqué anonyme relatant les conclusions d'un soit disant "rapport d'autopsie". Ce rapport soulignait les faits suivants :

1 . une inflammation ancienne de l'intestin ayant produit un rétrécissement de la terminaison de l'intestin grêle et de la valvule iléo-caecale.

2 . une large et profonde infiltration purulente siégeant en arrière du colon et de la paroi abdominale.

3 . un léger degré de péritonite généralisée qui s'est produite dans les derniers moments de la vie du patient.

4 . aucune lésion d'aucun genre n'a été constaté sur aucun autre organe.

En somme, Monsieur GAMBETTA aurait succombé à une péri-typhlite avec péri-colite suppurée et toute intervention chirurgicale aurait été illégitime et dangereuse et n'aurait eu d'autre résultat que d'abréger sa vie.

Le 19 Janvier 1883 la Gazette Hebdomadaire de Médecine et de Chirurgie publia le rapport d'autopsie authentique et l'observation clinique de Monsieur GAMBETTA telle que rédigée par CORNIL et LANNELONGUE. Selon ce rapport, la paroi postérieure du caecum avait été retrouvée unie à la paroi abdominale par des adhérences et on avait noté une infiltration purulente de la région ainsi qu'un appendice baignant dans ce pus et dont le bout était bosselé et perforé.

Du vivant du patient, seul LANNELONGUE avait envisagé une intervention. Mais il admettait qu'il n'aurait pas forcément réussi, d'autant que de farouches adversaires de l'option chirurgicale s'étaient insurgés contre toute initiative opératoire.

Le scandale suscité par le rapport fallacieux initial et les révélations stupéfiantes du rapport véridique, allaient entamer une profonde révolution dans le milieu chirurgical et accréditer définitivement les idées de MESLIER.

En 1884 une étape importante fut franchie dans l'histoire de la chirurgie appendiculaire. RUDOLF ULRICH KRÖLEIN alors directeur de la clinique de ZURICH, posa le diagnostic d'appendicite chez un jeune de 17 ans et procéda immédiatement à l'appendicectomie sur une table de cuisine. Il extirpa un appendice gangrené et nécrosé. Mais le degré de la péritonite étant avancé, le patient mourut 3 jours plus tard.

En 1886 REGINAL FITZ publia le 18 Juin dans l'American Journal of Medical Sciences un mémoire sur 205 cas de typhlite et 257 cas d'appendicite en apportant la preuve que les symptômes étaient identiques dans les deux situations et que seule l'intervention précoce constituait le traitement approprié.

Une équipe de jeunes chirurgiens Américains (MORTON, MAC BURNEY, MURPHY) faisant confiance à l'hypothèse de REGINAL FITZ opta résolument pour l'approche chirurgicale. De 100%, la mortalité passa rapidement à 60%, puis avec un recours approprié aux antibiotiques, elle s'abaisse à 25%.

En dépit de ces succès, la chirurgie ne fit pas aussitôt beaucoup d'adeptes en Europe. En 1888 le Boston Medical Journal publia d'autres travaux de REGINAL FITZ qui faisait désormais du mot « appendicite » un véritable leitmotiv en la circonstance. Il prouva que les états précédemment décrits sous les noms de typhlite de péri ou para typhlite n'étaient que des phases ou des variétés d'une même affection.

Depuis lors, de nombreux travaux parurent à travers le monde, parlant tant des aspects diagnostiques que thérapeutiques. La polémique allait decrescendo et un consensus s'établit dans la recherche orientée sur cette affection.

D'illustres noms tels que DIEULAFOY, MONDOR, BLAND SUTTON, MAC BURNEY et JALAGUIER s'attachèrent à cette pathologie dans des domaines aussi variés que ceux des manifestations cliniques, des complications, de l'anatomopathologie et du traitement.

De nos jours, le fait que l'appendicite soit une pathologie chirurgicale ne souffre plus de tergiversation. Les efforts se concentrent plutôt sur la précision et la précocité du diagnostic en recourant de façon appuyée à la clinique, aux scores diagnostiques et aussi à certaines explorations complémentaires.

PREMIERE PARTIE : GENERALITES

II Rappel Anatomique et Embryologique.

II . 1 . Embryologie [18, 40].

A la 6^{ème} semaine de la vie intra-utérine apparaît un renflement au niveau de l'intestin, à proximité du canal vitellin. Cette proéminence s'élargit et devient conique ; son sommet correspond au futur appendice. Le caecum descend de l'hypochondre droit à la fosse iliaque droite entre la 10^{ème} semaine et le 5^{ème} mois de la vie intra-utérine. En même temps l'ensemble caeco-appendiculaire se rapproche progressivement de sa morphologie définitive. Schématiquement, il est possible de distinguer 4 stades dans cette évolution :

- stade 1 : de la 10^{ème} semaine à la fin du 3^{ème} mois de la vie intra-utérine, le caecum a une forme conique ;
- stade 2 : de la fin du 3^{ème} mois de la vie intra-intrautérine à la naissance, le sommet du cône caecal s'est transformé en appendice, dont la base élargie en pavillon, fait transition avec le caecum ;
- stade 3 : chez le petit enfant, il n'y a plus de zone de transition. La base de l'appendice est au sommet de la portion mobile du caecum ;
- stade 4 : chez l'adulte, la base d'implantation est remontée en arrière, le long du bord interne du caecum, à environ 3 cm de la jonction iléo-colique.

Le développement de l'appendice peut se ralentir au cours de la vie embryonnaire, ou ne pas avoir lieu du tout, entraînant l'hypoplasie ou la très exceptionnelle agénésie de l'appendice. Une duplication peut également se rencontrer. L'agénésie de l'appendice peut être isolée, ou associée à différents degrés de malformation caecale.

COLLINS[18] en a trouvé 74 observations, et les a classé en 5 catégories :

- type I : caecum et appendice absents
- type II : caecum rudimentaire, pas d'appendice
- type III : caecum normal, appendice absent
- type IV : caecum normal, appendice rudimentaire
- type V : caecum déformé et élargi en entonnoir sans appendice individualisé

II . 2 . Anatomie [33, 42, 43]

II . 2 . 1 . Anatomie Descriptive

L'appendice est un diverticule appendu au caecum. Toute appendicectomie nécessite une connaissance anatomique parfaite du segment iléo-coeco-appendiculaire.

II . 2 . 1 . 1 . Le segment iléo-caecal.

Le caecum est normalement situé dans la fosse iliaque droite. Il est limité en haut par un plan horizontal tangent au bord supérieur de l'os coxal. Il a la forme d'une ampoule bosselée, marquée de trois bandelettes longitudinales : une antérieure, une postéro-externe et une postéro-interne.

Ces trois bandelettes convergent vers le fond du caecum et, fait essentiel, aboutissent au point d'implantation de l'appendice.

Chez l'enfant, le caecum a vaguement la forme d'un entonnoir s'effilant vers l'appendice. L'axe de la partie supérieure est vertical. Il fait avec l'axe de la partie inférieure un angle obtus ouvert en dedans.

Le fond du caecum peut se replier en antéflexion ou en rétroflexion, entraînant avec lui l'appendice dont la découverte peut parfois s'avérer laborieuse.

La longueur du caecum oscille entre 8 et 12 cm. Son volume est très variable. Sa coloration grise tranche sur la couleur rosée des anses grêles. Il ne présente pas d'appendices épiploïques comme le colon transverse.

II . 2 . 1 . 2 . L'appendice

Il s'implante sur le fond du caecum, à 3 cm au dessous de l'abouchement iléal au point de confluence des trois bandelettes. Il mesure habituellement 7 à 12 cm de long. C'est un tube cylindrique recourbé sur son bord interne; plus ou moins sinueux il peut affecter une forme en cor de chasse ou en tire-bouchon rendant souvent difficile sa libération chirurgicale. Son extrémité est effilée en pointe ou souvent enflée en massue.

II . 2 . 2 . Vascularisation.

L'artère iléo-bicaeco-colo-appendiculaire fournit l'artère iléale, la colique droite, les caecales (antérieure et postérieure) et l'artère appendiculaire. Celle-ci naît en même temps que la caecale postérieure. Cette dernière irrigue le fond du caecum, et ne doit pas être liée au cours de l'appendicectomie. Ceci permet d'éviter la nécrose du bas fond caecal. L'artère appendiculaire descend derrière l'iléon et se dirige vers la pointe de l'appendice. Elle occupe le bord libre du méso-appendice plus ou moins large.

Après avoir donné un premier rameau pour le fond du caecum, elle irrigue l'appendice par des collatérales la quittant perpendiculairement. La ligature de l'artère appendiculaire se fait entre sa première branche qui est caecale et la deuxième qui est appendiculaire. Il faut bien la faire avec un noeud qui ne dérape pas afin d'éviter les risques d'hémopéritoine et d'infection.

Les veines, une par artère, gagnent le tronc splénomésaraïque par les veines iléo-caeco-colo-appendiculaire puis mésentérique supérieure.

Les lymphatiques suivent le courant veineux et se rendent d'abord aux ganglions du groupe périphérique satellite des vaisseaux caecaux antérieurs et postérieurs et appendiculaires. Le groupe intermédiaire s'échelonne le long de l'artère iléo-bicaeco-colo-appendiculaire et se draine dans le groupe principal, à l'origine de cette artère, dans la racine du mésentère. Le groupe central mésentérique supérieur, juxta-aortique est situé en arrière du pancréas. La lymphe gagne ensuite le canal thoracique et le système cave supérieur.

Les ganglions sont souvent hypertrophiés chez l'enfant. Il existe par ailleurs des connexions entre les lymphatiques appendiculaires et ceux du carrefour sous-hépatique, ainsi que ceux de l'utérus et des annexes, expliquant les annexites droites, les abcès du foie et les abcès sous-hépatiques compliquant parfois les appendicites.

II . 2 . 3 . Rapports.

II . 2 . 3 . 1 . Rapports postérieurs.

Le caeco-appendice en position iliaque, est en rapport avec le péritoine pariétal de la fosse iliaque interne et les organes rétro-péritonéaux.

De dedans en dehors, entre le péritoine et le fascia iliaca, on rencontre:

- l'uretère appliqué au péritoine,
- l'iliaque externe,
- les vaisseaux génitaux et le nerf génito-crural.

Cette proximité de l'iliaque externe, explique la possibilité de son ulcération par un drain trop rigide.

En arrière, l'appendice est aussi en rapport avec le fascia iliaca et le muscle psoas; ce qui explique le psoïtis en cas d'appendicite rétro-caecale

II . 2 . 3 . 2 . Rapports internes.

L'appendice est en rapport avec:

- les dernières anses grêles,
- le coin inféro-droit du tablier épiploïque,
- l'iliaque interne et ses branches.

En cas d'appendicite, il se produit une agglutination d'anses et d'épiploon dans la FID ; il faut savoir libérer ces adhérences avec douceur au cours d'une appendicectomie.

II . 2 . 3 . 3 . Rapports externes.

Le caeco-appendice est en rapport avec le fascia iliaca et, au dessous de lui avec le psoas et le nerf fémoro-cutané.

II . 2 . 3 . 4 . Rapports supérieurs.

Le caecum est en continuité avec le côlon droit, mais le côlon transverse, s'il est ptosé est parfois le premier à se présenter dans la brèche opératoire. Les rapports supérieurs n'offrent de l'intérêt que si le caeco-appendice est en position haute; il peut alors répondre au bord antérieur de foie et de la vésicule biliaire.

II . 2 . 3 . 5 . Rapports inférieurs.

Le caeco-appendice est en rapport avec l'arcade crurale et l'orifice interne du canal inguinal (appendicite herniaire). Le caecum et l'appendice peuvent descendre dans le pelvis et contracter des rapports avec l'utérus, la vessie, ou le rectum. L'appendicite est responsable de maintes pelvi-péritonites. Le pus des abcès appendiculaires se collecte souvent dans la cavité pelvienne déclive et particulièrement dans le Douglas.

II . 2 . 3 . 6 . Rapports antérieurs.

La paroi antérieure de l'abdomen n'est séparée du caecum que par le péritoine et quelques anses grêles. C'est la voie d'accès à l'appendice.

Il y a des possibilités de lésions traumatiques de l'intestin au cours de l'incision si le caecum est distendu. La projection de la base de l'appendice sur cette paroi se situe au point de MAC BURNEY (milieu de la ligne ombilic-épine iliaque antéro-supérieure).

III . PHYSIOPATHOLOGIE [1, 47].

La physiopathologie de l'appendicite aiguë n'est pas encore totalement élucidée. Les facteurs étiologiques essentiels semblent être l'obstruction de la lumière appendiculaire et l'infection endogène.

III . 1 . L'obstruction de la lumière appendiculaire.

L'obstruction de la lumière appendiculaire transforme l'organe en diverticule clos, avec rétention sous pression des sécrétions muqueuses.

Il va apparaître un oedème de la paroi appendiculaire, une hyperhémie, une infiltration pariétale de polynucléaires et des ulcérations muqueuses. Ces dernières ouvrent la porte à l'infection.

La distension pariétale va entraîner une altération du régime circulatoire veineux d'abord, artériel ensuite conduisant à l'ischémie et à la gangrène.

Les agents obstructifs sont très variés. Il peut s'agir par exemple de concrétions de matières fécales. Il peut aussi s'agir d'une hyperplasie lymphoïde intramuqueuse. Ce qui expliquerait certaines recrudescences saisonnières de l'appendicite en rapport avec des infections virales (la richesse en tissu lymphoïde de l'appendice lui fait attribuer le nom d'amygdale abdominale). Moins fréquemment l'obstruction est provoquée par des débris végétaux, des parasites, ou des corps étrangers.

III . 2 . L'infection endogène.

Si l'obstruction de la base appendiculaire joue un rôle important dans la pathogénie de l'appendicite, certains auteurs donnent la priorité à l'infection endogène dont l'élément déterminant est la virulence des germes intestinaux. Ceux-ci pénètrent la paroi appendiculaire à partir des ulcérations muqueuses et en atteignent progressivement toutes les couches par l'intermédiaire des voies lymphatiques sous séreuses.

IV . ANATOMOPATHOLOGIE [1, 4, 5, 47].

Une notion fondamentale marque toute la pathologie appendiculaire : l'absence de parallélisme entre les aspects anatomopathologiques et les signes cliniques.

Le diagnostic d'appendicite devrait donc être confirmé par l'examen microscopique de la pièce. Un appendice jugé normal par l'opérateur peut présenter des lésions histologiques alors qu'un autre jugé inflammatoire peut parfois n'en présenter aucune.

IV . 1 . Aspects habituels.

IV . 1 . 1 . L'appendicite catarrhale.

L'appendice est augmenté de volume, rouge, un peu turgescents avec hypervascularisation. Sur le plan histologique, on note une infiltration inflammatoire de la paroi sans abcédation. La muqueuse reste intacte et il n'y a pratiquement pas de réaction péritonéale.

IV . 1 . 2 . L'appendicite suppurée.

L'appendice est augmenté de volume, prenant un aspect en battant de cloche prédominant à la pointe.

Son contenu est purulent. Les fausses membranes sont nombreuses. Sur le plan histologique on note:

- des ulcérations muqueuses,
- une infiltration leucocytaire prononcée des parois avec micro-abcès,

La mise en tension du contenu peut conduire à la perforation.

Il existe une réaction péritonéale de type séro-purulent et une participation vasculaire sous forme de thrombose.

IV . 1 . 3 . L'appendicite gangrénée

L'appendice a un aspect verdâtre, nécrotique, avec des plaques de sphacèle noirâtre. Cette évolution est la conséquence d'une oblitération vasculaire primitive ou secondaire à une suppuration. Nécrose et infection échangent leurs mauvais procédés. La réaction péritonéale apparaît sous forme d'un exsudat louche et malodorant dû aux germes anaérobies. Histologiquement, on constate une destruction de tous les éléments de la paroi.

IV . 1 . 4 . L'appendicite perforée.

Elle est la conséquence de la fragilisation de la paroi appendiculaire qui se rompt sous l'influence de la distension purulente.

La perforation survient en général dans une fosse iliaque droite cloisonnée par les adhérences épiploïques et gréliques. Lorsque la gangue adhérentielle est importante, elle conduit à la formation d'une masse appelée plastron qui peut s'abcéder secondairement et se rompre.

Les modalités évolutives du plastron sont ainsi tracées ; résorption, rupture en péritoine libre conduisant à la péritonite, fistulisation dans un viscère creux (rectum vessie vagin) ou encore fistulisation à la peau.

En cas d'évolution prolongée on peut observer d'autres aspects morphologiques :

- limitation fibro-inflammatoire d'un abcès périappendiculaire,

- cicatrisation des lésions nécrosantes et ulcérées sous forme d'un tissu conjonctif hypervascularisé et infiltré de cellules lymphocytaires. Mais cette abondance de tissu lymphoïde ne permet pas le diagnostic en dehors d'une preuve bactériologique faite sur les ganglions.

- sténose luminale appendiculaire avec atrophie muqueuse et épaissement pariétal fibro-adipeux désorganisant la musculature. Parfois on y retrouve des amas disséminés de cellules entérochromaffines de KULTSCHITSKY.

IV . 2. Aspects rares.

Dans la tuberculose, la maladie de CROHN, les yersiniozes on trouve à l'examen histologique de l'appendice des granulomes épithélioïdes ou épithélio-giganto-cellulaires et le cas échéant le germe spécifique.

Dans les lésions appendiculaires des salmonelloses, on décrit des foyers de nécroses localisés aux îlots lymphoïdes évoluant vers des ulcérations entourées de cellules de RINDFLEISCH.

Dans les affections virales du tractus digestif l'examen histologique de l'appendice montre des cellules géantes porteuses d'inclusions intranucléaires et intracytoplasmiques.

L'examen peut découvrir des curiosités : parasites, corps étrangers, adénomes et cystadénomes tubuleux et/ou vilieux, adénocarcinomes et cystadénocarcinomes.

V . CLINIQUE [1, 15, 21, 29, 32, 43, 47].

Une des principales caractéristiques de l'appendicite aiguë est son polymorphisme clinique.

V . 1 . la forme typique

C'est le tableau clinique d'une appendicite d'apparition récente, sur un appendice en position iliaque droite, survenant chez l'adolescent.

V . 1 . 1 . Début et Phase d'état

Le début se confond pratiquement avec la phase d'état parce que l'évolution est rapide.

V . 1 . 1 . 1 . Les signes fonctionnels.

Il s'agit d'un malade amené en urgence pour :

Des douleurs abdominales :

- d'apparition rapide ou progressive,
- de localisation iliaque droite; mais avec une nette tendance diffusante,
- sourdes, ou assez intenses,
- à type de crampes, de piquêtes ou de pesanteur

A ces douleurs s'associent :

- une tendance nauséuse, voire des vomissements alimentaires ou bilieux,
- une constipation ou un arrêt des matières et des gaz

V . 1 . 1 . 2 . Les signes généraux.

L'état général est bon

le malade présente un syndrome infectieux discret avec une fièvre aux alentours de 38° C, et une langue saburrale, un pouls accéléré mais en rapport avec la température.

V . 1 . 1 . 3 Les signes physiques.

A l'inspection :

On note une hypocinésie de la fosse iliaque droite lors des mouvements respiratoires.

La palpation :

Effectuée avec douceur, les mains bien à plat, préalablement réchauffées, et commençant par les zones les moins sensibles, puis convergeant vers la fosse iliaque droite, elle révèle :

- une hyperesthésie cutanée de la fosse iliaque droite,
- une douleur provoquée nette au point de **MAC BURNEY**,
- une défense de la fosse iliaque droite,
- parfois un signe de **ROVSING** (douleur provoquée de la FID par pression de la FIG) et / ou un signe de **BLUMBERG** (douleur provoquée par décompression brutale de la FID).

Le toucher rectal ne doit pas être omis. Il permet de noter une douleur typiquement à maximum latéro-rectal droit.

V . 1 . 1 . 4 . Les signes paracliniques.

Le diagnostic clinique d'appendicite aiguë suffit en général à poser l'indication opératoire. Il s'appuie sur une bonne anamnèse, et un examen soigneux. Le recours aux examens paracliniques a pour but d'affiner l'approche diagnostique, surtout dans les cas difficiles.

a) La radiographie de l'abdomen sans préparation (ASP).

Les images radiographiques orientant vers une appendicite sont:

- image de stercolite,
- scoliose lombaire gauche,
- iléus du carrefour,
- niveaux hydro-aériques traduisant l'occlusion intestinale,
- effacement de l'ombre du psoas droit.

L'ASP a un autre intérêt ; il permet d'éliminer d'autres affections (perforation digestive, colique néphrétique).

b) Le lavement baryté.

Initialement préconisé dans les pays anglo-saxons, il orienterait le diagnostic en cas de :

- non visualisation de l'appendice ou de remplissage imparfait,
- irrégularité du bord interne du caecum ou refoulement du caecum,
- déplacement des dernières anses grêles.

Malheureusement, ces critères manquent de spécificité et de constance et restent subjectifs. Le lavement baryté qui par ailleurs comporte des risques de perforation digestive est pour toutes ces raisons tombé en désuétude.

c) L'échographie.

Méthode non invasive, rapide et non irradiante, elle constitue une aide précieuse dans les cas difficiles. Sa sensibilité et sa spécificité sont assez élevées.

Elle rend de grands services dans le diagnostic différentiel surtout chez l'adolescente. Les critères échographiques essentiels de l'appendicite aiguë sont:

- douleur de la FID au passage de la sonde,
- augmentation du diamètre appendiculaire,
- agglutination d'anses immobiles et épaissies dans la fosse iliaque droite,
- présence d'un épanchement liquidien dans la FID ou dans le DOUGLAS.

d) La coelioscopie.

C'est un outil diagnostique et thérapeutique ; mais les précautions et l'anesthésie qu'elle impose font qu'il est licite de la classer d'abord parmi les mesures thérapeutiques. Elle permet de voir les lésions et de les traiter si possible.

e) La numération formule sanguine.

Elle montre typiquement une hyperleucocytose avec polynucléose neutrophile. Mais l'hémogramme peut être normal. Une leucopénie peut même être observée.

V . 1 . 2 . ÉVOLUTION DE LA FORME TYPIQUE.

Ce tableau clinique typique peut évoluer selon les modalités suivantes:

- soit la crise appendiculaire cède totalement se traduisant par l'amendement des signes fonctionnels et des signes physiques. C'est la classique colique appendiculaire de DIEULAFOY sur laquelle il ne faut jamais compter.

- soit le tableau clinique persiste et s'accroît, ouvrant la voie aux complications si une intervention d'urgence n'est pas entreprise.

V . 2 . LES FORMES CLINIQUES.

V . 2 . 1 . LES FORMES SELON L'ÂGE DE L'ENFANT.

L'enfant demeure une particularité par sa fragilité. La faible épaisseur du méso, de la paroi appendiculaire, ainsi que le développement encore incomplet de l'épiploon, font que les phénomènes de défense s'effectuent mal.

Une évolution rapide vers les complications n'est pas exceptionnelle. L'examen reste assez difficile dans l'atmosphère besogneuse et inquiétante d'une salle d'urgence, avec un enfant agité, qui refuse de s'exprimer, et des parents angoissés. L'enfant peut dissimuler les réactions douloureuses ou les exagérer.

Le siège droit des douleurs, ou les grimaces du visage consécutives à la pression d'une FID présumée douloureuse a une importante valeur. Le toucher rectal déclenche presque toujours une réaction d'opposition et est de ce fait difficilement interprétable.

V . 2 . 1 . 1 . La forme du nouveau-né et du nourrisson.

A cet âge l'appendicite serait rare et beaucoup de pathologies peuvent la simuler car le tableau manque de spécificité. C'est en général celui d'une gastro-entérite fébrile.

En effet, la diarrhée et les vomissements occupent l'avant scène. Souvent le diagnostic n'est posé qu'au stade de plastron ou de péritonite avec oedème et érythème de la paroi abdominale.

C'est pourquoi le diagnostic d'appendicite aiguë doit être toujours présent à l'esprit quand on est amené à examiner un enfant en urgence.

V . 2 . 1 . 2 . La forme du jeune enfant.

Elle rejoint habituellement la forme typique que nous venons de décrire. Dans d'autres cas cependant, le tableau n'est pas très caractéristique. La consultation peut avoir été motivée par une boiterie attirant l'attention vers la hanche. C'est le cas lorsque le caecum est incomplètement descendu ou lorsque l'appendice est rétro-caecal, occasionnant un psôitis important.

Les douleurs peuvent être vives, évoluant par crises ou diffuses, de sièges difficiles à préciser. L'appétit peut être conservé. Il y a souvent un certain degré de diarrhée

En définitive si dans bon nombre de cas tout concorde pour affirmer le diagnostic et par voie de conséquence indiquer l'appendicectomie, il est de nombreuses circonstances dans lesquelles il faut savoir répéter l'examen. Répéter l'examen, c'est essentiel.

V . 2 . 2 . FORMES TOPOGRAPHIQUES

V . 2 . 2 . 1 . L'appendicite pelvienne.

Cette forme topographique est fréquente chez l'enfant. Elle résulte d'un excès de rotation de l'anse intestinale primitive, ou d'un caecum non accolé, mobile, qui a basculé dans le pelvis.

Les douleurs sont de localisation basse, sus-pubienne, et s'accompagnent de symptômes urinaires (dysurie, rétention urinaire) et rectaux (faux besoins, ténésmes).

Au toucher rectal on note un bombement rénitent et douloureux du Douglas.

L'évolution peut se faire vers la rupture dans le vagin, dans le rectum ou dans la vessie avec possibilités de pneumaturie, de pyurie avec fécalurie.

V . 2 . 2 . 2 . L'appendicite rétrocoecale.

L'appendice est en contact avec le muscle psoas iliaque, expliquant la fréquence du psoïtis. L'enfant se présente en boitant. La symptomatologie douloureuse a un maximum en arrière. Les signes sont à rechercher au-dessus de la crête iliaque droite sur un malade en décubitus latéral gauche.

On conçoit donc que l'appendicite dans cette position risque d'être méconnue. L'évolution se fait volontiers vers un abcès appendiculaire. Il n'est pas inhabituel dans cette localisation de trouver des globules blancs ou rouges dans le sédiment urinaire, traduisant le contact de l'appendice inflammé avec l'uretère.

V . 2 . 2 . 3 . L'appendicite mésocoeliale.

L'appendice est situé au cœur des anses grêles. Son inflammation retenti sur celles-ci, entraînant un iléus paralytique.

L'appendicite mésocoeliale est fréquente chez l'enfant et se présente comme une occlusion fébrile dont le diagnostic étiologique n'est posé qu'à la laparotomie.

V . 2 . 2 . 4 . L'appendicite sous-hépatique.

L'appendice est ici en position haute. Son inflammation évoque une cholécystite aiguë. La palpation trouve une défense sous-costale droite.

L'échographie est d'un précieux secours. Mais dans le doute mieux vaut intervenir en urgence, car les complications à type d'hépatite, d'angiocholite et d'abcès multiples du foie s'ajoutent aux classiques péritonites appendiculaires.

V . 2 . 2 . 5 . Autres Aspects Topographiques.

- L'appendicite à gauche (en cas de situs inversus)
- L'appendicite herniaire (surtout observée chez le prématuré).

V . 2 . 3 . Formes compliquées.

Une appendicite aiguë peut se révéler d'emblée par une péritonite. Cela est surtout l'apanage du jeune enfant. Elle peut aussi évoluer à bas bruit à la faveur des difficultés diagnostiques vers la constitution d'un abcès.

V . 2 . 3 . 1 . La péritonite localisée.

Lorsque le péritoine a pu endiguer l'inflammation appendiculaire par la formation d'adhérences épiploïques et grêliques, la perforation se fera alors au sein de ce cloisonnement.

La gangue adhérencielle iliaque droite forme le plastron appendiculaire, caractérisé par :

- des douleurs sourdes de la FID en progression,
- une fièvre persistante,
- une voussure de la FID et surtout un empatement de la FID, une sorte de blindage diffus et mal limité de la paroi, bien perçu à la palpation et parfois au toucher rectal.

Ce plastron évolue de manière variable:

- Il peut se résorber
- Il peut s'abcéder, puis se rompre soit dans la cavité péritonéale entraînant une péritonite généralisée (C'est habituellement le cas), soit dans un viscère de voisinage (rectum, intestin, vessie), soit à la peau donnant une fistule pyostercorale.

V . 2 . 3 . 2 . La péritonite aiguë généralisée.

Elle est le plus souvent le résultat de l'évolution d'une appendicite non reconnue à temps soit du fait de l'atypie symptomatique, soit du fait d'un tableau masqué par une antibiothérapie intempestive. Il peut s'agir également d'une infection d'évolution rapide. On distingue classiquement selon la chronologie par rapport à la crise appendiculaire 4 types.

a) La péritonite d'emblée.

Le début est brutal. Les signes fondamentaux sont :

- douleurs abdominales généralisées avec un maximum à la FID,
- vomissements, arrêt du transit intestinal,
- fièvre élevée à 40°C avec un pouls en rapport,
- contracture abdominale avec cri de l'ombilic et cri du Douglas.

b) La péritonite diffusante.

Il s'agit d'une crise appendiculaire banale qui s'aggrave progressivement avec extension de la douleur et de la défense de la FID à tout l'abdomen.

c) La péritonite en deux temps.

Il s'agit d'une crise appendiculaire banale qui a cédé, mais après quelques temps, une douleur brutale de la FID et une contracture signent la péritonite. Elle correspond à une rupture en péritoine libre d'un appendice distendu par le pus.

d) La péritonite en trois temps.

Il s'agit d'une crise appendiculaire ayant évolué vers la constitution d'un plastron.

Celui-ci s'abcède, occasionnant des douleurs pulsatiles et insomniantes, une fièvre élevée en plateau , et une fluctuation en lieu et place du blindage. La péritonite s'installe enfin par rupture de l'abcès dans la grande cavité péritonéale.

V . 3 . DIAGNOSTIC DIFFERENTIEL.

Si la crise appendiculaire de l'enfant est classiquement semblable à celle de l'adulte, la modification du tableau clinique, du fait de la prédominance de tel ou tel symptôme et les difficultés de l'examen clinique, risquent de multiplier les pièges diagnostiques.

V . 3 . 1 . Affections médicales.

V . 3 . 1 . 1 . Les infections respiratoires basses notamment la pneumonie à pneumocoque.

Elles peuvent comporter une note abdominale simulant une douleur appendiculaire. Mais la dyspnée, les signes auscultatoires pulmonaires et la radiographie des poumons permettent de trancher la question.

V . 3 . 1 . 2 . Certaines maladies éruptives au stade inaugural et ceci 24 à 48 heures avant l'éruption.

Il faut donc savoir y penser.

V . 3 . 1 . 3 . Le rhumatisme articulaire aiguë

dans ses manifestations initiales.

Les antécédents d'angine, les polyarthralgies, le taux des ASLO et l'ECG permettent de reconnaître la cause des douleurs abdominales.

V . 3 . 1 . 4 . Les crises douloureuses abdominales

de la drépanocytose.

Elles peuvent égarer vers une appendicite. Mais la notion de crises douloureuses osseuses périodiques, l'électrophorèse de l'hémoglobine permettent de lever le doute ; encore qu'une authentique appendicite reste possible chez le drépanocytaire.

V . 3 . 1 . 5 . Les entérites aiguës virales, bactériennes

ou parasitaires.

Elles entraînent un tableau de diarrhée et de vomissements chez le nouveau-né et le nourrisson, comme dans l'appendicite.

Il faudrait noter le cas spécifique de la fièvre typhoïde avec la notion de douleurs de siège droit dans un contexte fébrile. Mais les céphalées, le tufhos, la splénomégalie, la température grimpante, la leucopénie, la coproculture, les hémocultures et le sérodiagnostic de WIDAL peuvent permettre de lever le doute.

V . 3 . 1 . 6 . Les infections urinaires.

Il faut toujours y penser et retenir que l'examen cyto-bactériologique des urines peut être perturbé en cas d'appendicite rétrocoecale (par irritation permanente de l'uretère).

V . 3 . 1 . 7 . Autres.

Diverses autres affections telles qu'un paludisme, une angine, une rhino-pharyngite, une réaction méningée, une otite peuvent entraîner un syndrome douloureux abdominal, D'où la règle absolue de compléter systématiquement l'examen de tout enfant (en particulier les plus petits) suspect d'appendicite par un examen O.R.L., la recherche d'un syndrome méningé et par la goutte épaisse.

V . 3 . 2 . Affections chirurgicales.

V . 3 . 2 . 1 . L'adénolymphite mésentérique.

Le tableau est plus bruyant que celui de l'appendicite aiguë avec en particulier une fièvre très élevée. Le diagnostic est opératoire. Sa confirmation requiert une évaluation histopathologique.

V . 3 . 2 . 2 . L'invagination intestinale aiguë.

Elle est plus fréquente chez le nourrisson que l'appendicite aiguë. Les douleurs débutent dans la FID habituellement. Le tableau est stéréotypé (coliques paroxystiques, vomissements, boudin d'invagination). Le lavement baryté ainsi que l'échographie posent le diagnostic.

V . 3 . 2 . 3 . La pathologie annexielle de l'adolescente

La salpingite droite est rare mais possible. La notion de contage sexuel et la présence de leucorrhées orientent le diagnostic. L'échographie est un précieux recours. Mentionnons aussi la grossesse extra-utérine, les kystes de l'ovaire droit, l'endométriose...

V . 3 . 2 . 4 . Les uropathies malformatives et la lithiase urinaire.

Un examen clinique soigneux, un examen des urines, l'urographie intraveineuse (UIV) et l'échographie permettent de poser le diagnostic.

V . 3 . 2 . 5 . L'abcès du psoas.

Les douleurs iliaques droites, la boiterie, ainsi que le syndrome infectieux peuvent égarer le diagnostic vers une appendicite rétrocaecale en particulier. L'échographie visualise la lésion.

V . 3 . 2 . 6 . Les coxopathies aiguës.

La boiterie qu'elles entraînent peuvent donner le change avec le psoïtis d'une appendicite. Il faut donc savoir examiner la hanche et ne pas hésiter à demander des radiographies ou une échographie pour résoudre la question.

En définitive, si dans bon nombre de cas tout concorde pour affirmer le diagnostic et par voie de conséquence dicter l'intervention, il est des circonstances dans lesquelles la clinique est incomplète ou trompeuse. Deux éventualités doivent être distinguées :

- il existe une affection médicale susceptible d'expliquer le tableau pseudo-appendiculaire. On peut surseoir à l'opération tout en sachant que les deux affections peuvent coexister. Au moindre doute l'intervention s'impose.

- le tableau clinique est frustré et discordant ; La mise en observation est la règle ; et les examens paracliniques permettront parfois de conclure (examen des urines, examen des selles, hémogramme, radiographies, échographie).

Si au terme de ces examens, la disparition des signes cliniques traduit la rémission spontanée du syndrome appendiculaire, deux attitudes restent possibles :

- soit intervention de principe (discutable).
- soit intervention à la moindre récurrence.

VI . LE TRAITEMENT.

VI .1 . Le But.

Le traitement a pour but d'extirper l'appendice malade, en maîtrisant l'infection et en prévenant les complications

VI . 2 . Les Moyens.

VI . 2 . 1 . Médicaux.

VI . 2 . 1 . 1 . L'antibiothérapie.

Elle doit être précoce dès le diagnostic posé. Elle est dirigée surtout contre les anaérobies. Elle sera poursuivie pendant et après l'intervention. Un réajustement sera fait au besoin en fonction des résultats de la bactériologie.

VI . 2 . 1 . 2 . La réanimation.

Elle a pour but principal d'assurer un bon équilibre hydroélectrolytique en pré per et postopératoire. Elle sera maintenue jusqu'à la reprise du transit intestinal.

VI . 2 . 2 . Chirurgicaux.

VI . 2 . 2 . 1 . La technique courante.

C'est l'ablation chirurgicale de l'appendice ou appendicectomie. La voie d'accès classique est l'incision de MAC BURNEY.

Après hémostase du tissu cellulaire sous-cutané et dissociation des fibres des muscles larges de paroi abdominale (grand oblique, petit oblique et transverse), on parvient au péritoine dont l'ouverture conduit dans la grande cavité péritonéale.

Le repérage du caecum se fait grâce aux bandelettes musculaires de ses faces. Il est extériorisé et l'appendice est retrouvé en suivant les bandelettes caecales qui convergent vers sa base.

Les vaisseaux appendiculaires sont soigneusement ligaturés et sectionnés. L'appendice est lié à sa base puis extirpé. La tranche de section est aseptisée, puis généralement enfouie par une suture en bourse. Le caecum est remis en place. On nettoie le péritoine et on vérifie l'hémostase.

La paroi est alors refermée plan par plan sans drainage et la peau suturée par quelques points séparés de fil non résorbables.

VI . 2 . 2 . 2 . Les incidents de la technique courante.

- On ne trouve pas le péritoine. On s'est égaré dans l'espace de BOGROS. Il faut rechercher la séreuse plus haut.

- On a blessé une anse en incisant le péritoine. Il faut suturer l'intestin avant de continuer l'intervention.

- On ne trouve pas le caecum. Il faut donner du roulis à la table d'opération pour refouler en dedans la masse des anses grêles. Penser à la possibilité d'un situs inversus.

- Le bas-fond caecal est repéré, ainsi que la base de l'appendice, mais le reste de l'appendice est invisible. Il faut introduire l'index droit dans la plaie opératoire et explorer ; cet index accouchera souvent un appendice en position pelvienne ou mésocoeliaque. Si cette tentative échoue on peut se résoudre à pratiquer une appendicectomie rétrograde.

- Le fil dérape au cours de la section du méso-appendice. Il faut rattraper l'artère appendiculaire et la ligaturer correctement.

- L'appendice est sain, mais il existe de nombreux ganglions hypertrophiés dans le méso-appendice et le mésentère. Il s'agit d'une adénolymphite mésentérique. Il vaut mieux enlever l'appendice.

VI . 2 . 3 . La coelio-chirurgie appendiculaire [20].

C'est une méthode d'investigation et de thérapeutique chirurgicale moderne qui répond à des indications précises. Elle se pratique sous anesthésie générale avec création d'un pneumopéritoine.

L'appendice est saisi par une pince introduite à travers un trocart et son méso est exposé. Une adhésiolyse aux ciseaux est réalisée si nécessaire. L'hémostase du mésoappendice est faite par électrocoagulation.

Une pince à clips est introduite par un autre trocart. La base de l'appendice est contrôlée par la pose de deux clips. L'appendice est alors sectionné et extrait.

Le geste est complété par une électrocoagulation du moignon appendiculaire, une vérification de l'hémostase et une toilette de la FID.

VI . 3 . Les indications.

VI . 3 . 1 . Appendicites habituelles.

L'appendicectomie est faite par voie iliaque droite de taille suffisante pour ne pas traumatiser le caecum lors des manoeuvres d'extériorisation de l'appendice. Elle pourra être effectuée avec ou sans enfouissement. La coelio-chirurgie trouve dans ces formes une bonne indication.

L'exploration s'attachera aussi à rechercher des lésions associées éventuelles (diverticule de MECKEL en particulier) qui pourront le cas échéant, être traitées pendant l'intervention.

VI . 3 . 2 . Les appendicites graves (abcès, péritonite).

Il est capital d'entreprendre d'emblée une réanimation énergétique et d'installer une aspiration digestive. L'antibiothérapie sera systématique et adaptée. La voie d'abord sera choisie en fonction du tableau.

Un abcès sera abordé par une incision centrée sur la tuméfaction et fera l'objet d'un drainage et d'une toilette locale. Une péritonite généralisée sera abordée par voie médiane. Elle nécessitera un lavage péritonéal complet, avec une attention particulière au cul de sac de DOUGLAS et aux hypochondres. Un drainage efficace est une composante essentielle de l'intervention.

VI . 3 . 3 . Le plastron appendiculaire.

Il faut instituer un traitement médical de six (6) semaines. Les premiers jours se feront sous surveillance en milieu chirurgical. Le traitement médical consiste en une mise à jeun du malade pendant la durée de la surveillance hospitalière, une antibiothérapie (aminopénicilline, imidazolés), et un traitement anti-inflammatoire.

En cas de régression du tableau clinique le malade sort sous le même traitement avec des rendez-vous de contrôle. L'appendicectomie se fera à froid 4 à 6 mois plus tard. L'intervention sera effectuée en urgence si au cours de la surveillance hospitalière ou externe la situation se dégrade.

VII . Les complications.

Les suites de l'appendicectomie sont généralement simples. Des complications peuvent néanmoins survenir. Elles sont d'autant plus fréquentes que les lésions anatomiques sont avancées. Mais il n'est pas rare de les observer après une appendicectomie sur appendice sain.

Elles sont nombreuses, fortement dominées par les problèmes septiques.

VII . 1 . Les complications précoces.

- les complications thromboemboliques
- la septicémie avec son cortège de défaillances viscérales
- l'hémorragie profuse par la plaie.

Elle est due à une lésion de l'artère iliaque externe ou à un dérapage de la ligature des vaisseaux appendiculaires.

- Les occlusions postopératoires.
- Les abcès et phlegmons de la paroi.

Leur fréquence augmente avec le degré de septicité de l'appendice ; mais surtout avec les manoeuvres laborieuses et non protégées de contrôle et d'extériorisation de la pièce.

- Les abcès à distance (ou métastatiques).

Les abcès du foie, les abcès sous-phréniques, les pleurésies ont été observés à une époque où l'intervention d'urgence n'était pas encore entrée dans les moeurs.

- les abcès résiduels.

Ils sont de diagnostic parfois difficile, voire impossible, au cours de la période postopératoire immédiate, malgré l'apport de l'échographie.

- Les fistules stercorales.

Elles se produisent au bout de quelques jours et ne donnent habituellement passage qu'aux gaz et à un peu de matières. La plupart de ces fistules sont de petit calibre et ont tendance à guérir spontanément. Si la fistule persiste, il faut en faire la cure opératoire.

- Les péritonites postopératoires.

Il existe plusieurs types de péritonites après appendicectomie.

* Les péritonites par diffusion à partir du foyer.

* Les péritonites de cause locale.

Péritonite par appendicectomie incomplète, laissant la pointe, beaucoup plus souvent la base de l'appendice, ou exceptionnellement les deux. Ceci peut être à l'origine d'autres accidents (abcès sous phrénique, phlegmon iliaque, tumeur inflammatoire du colon droit, fistule persistante).

La gangrène postopératoire du caecum, compliquant des appendicites aiguës opérées tardivement ou des appendicectomies au cours desquelles le contrôle vasculaire a compromis l'irrigation caecale.

* Le syndrome du cinquième jour.

Beaucoup plus troublante, bien que rare mais angoissante est la péritonite que PELLERIN a baptisée "le syndrome du cinquième jour". Elle est essentiellement l'apanage de l'enfant.

Son tableau est stéréotypé : alors que le malade allait bien, brusquement la fièvre s'installe, le ventre devient douloureux, contracturé dans son ensemble et le DOUGLAS est sensible.

La date du 5ème jour est évidemment schématique ; mais garde le mérite d'insister sur l'existence d'un intervalle libre fait de suites opératoires normales.

La décision thérapeutique doit être prise dès l'apparition du clocher fébrile révélateur. A l'intervention on trouve du pus et un moignon appendiculaire siège de fausses membranes. L'aspiration du pus, le nettoyage du péritoine et le drainage suffisent à la guérison.

VII . 2 . Les complications tardives.

Ce sont :

- Les occlusions sur brides

- Les risques de stérilité chez la fille, par obstruction tubaire.

DEUXIEME PARTIE : NOTRE ETUDE

I. METHODOLOGIE ET CADRE DE TRAVAIL.

I . 1 . Cadre de travail [2, 3].

Notre étude a été menée dans l'Unité de Chirurgie Pédiatrique du service de Chirurgie Générale et Digestive du CHN-Yalgado Ouédraogo de Ouagadougou au Burkina Faso.

I . 1 . 1 . Le Pays.

Le Burkina Faso est un pays du tiers monde qui se situe au cœur de l'Afrique occidentale. Sa population était estimée à 10.400.000 en 1996, composée à 49% par les moins de 15 ans. La moitié de la population est du sexe féminin (51%). Le produit intérieur brut était de l'ordre de 170.000 francs CFA par habitant et 44% de la population vit en dessous du seuil de pauvreté.

Sur le plan sanitaire, le Burkina Faso compte 950 formations sanitaires publiques, dont 2 CHN et 922 CSPS. Environ 200 structures sanitaires privées sont établies dans le pays.

Dans l'organisation des services de santé le sommet de la pyramide est occupé par le CHN et la base par le CSPS. La santé absorbe 6% du budget de l'état.

Le pays compte environ 420 médecins toutes spécialités confondues.

On note aussi une faible fréquentation des services de santé avec un chiffre moyen de 0,2 consultation par habitant et par an.

La mortalité infantile est de 93,7 pour 1000 habitants.

I . 1 . 2 . Ville d'étude.

Ouagadougou capitale politique du Burkina Faso est une ville cosmopolite. Elle comprend 30 secteurs répartis en cinq (5) communes. Sa population était de 650.000 en 1996.

I . 1 . 3 . Le Centre Hospitalier National YALGADO OUEDRAOGO.

Il est l'un des deux hôpitaux de référence du pays. Il reçoit les malades (par admission directe ou par référence) de la ville de Ouagadougou, ceux des provinces voisines et parfois aussi ceux du CHN SANOU SOUROU de Bobo-Dioulasso. Il fut construit en 1961. Depuis 1991, il fonctionne sous le régime de l'autonomie de gestion.

Il comprends 19 services spécialisés dont le service de Chirurgie Générale et Digestive dans lequel nous avons mené ce travail.

I . 1 . 4 . Le service de Chirurgie Générale et Digestive du CHN. YALGADO OUEDRAOGO (Service du Professeur A SANOU).

Il a une capacité de 37 lits et reçoit outre les patients opérés sur programmation, certains patients transférés du service des Urgences chirurgicales. Il possède une Unité de Chirurgie Pédiatrique. Les urgences chirurgicales sont prises en charge dans un service commun à la Chirurgie Générale, à l'Orthopédie-Traumatologie et à l'Urologie. Ce service d'urgence dispose de deux blocs opératoires.

Pour l'essentiel le personnel comprend 5 chirurgiens et 7 infirmier(e)s. Les étudiants de la Faculté des Sciences de la Santé et les élèves de l'Ecole Nationale de Santé Publique y effectuent leur stage.

I . 2 . Matériel et Méthode.

Notre étude a été prospective. Elle s'est déroulée du 1^{er} janvier 1994 au 31 Décembre 1996.

I . 2 . 1 . Echantillon et critères d'inclusion.

Nous nous sommes intéressé aux enfants âgés de 0 (zéro) à 17 ans vus pour syndrome douloureux abdominal, en particulier ceux souffrant de la FID. Pour chaque patient un dossier médical était fait par l'interne du jour. Souvent le malade était examiné plusieurs fois. Les données essentielles ont été consignées sur une fiche d'enquête (voir annexes). Les variables suivantes étaient prises en compte :

- Identité
- âge
- sexe
- symptomatologie fonctionnelle
- caractéristiques des douleurs
- données de l'examen physique
- ASP
- Echographie abdominale
- Numération blanche
- Constatations opératoires
- Evolution

Nous n'avons considéré que les patients chez lesquels une appendicectomie a été effectuée, avec pièce opératoire macroscopiquement anormale.

Les données ont été saisies et traitées sur micro-ordinateur sous le logiciel EPI INFO version 6.

I . 2 . 2 . Les limites de ce travail.

Un certain nombre de difficultés ont prévalu dans le déroulement de ce travail. Il s'agissait essentiellement :

1 . du grand nombre d'intervenants de qualification et de motivation différentes ayant participé à la collecte des données.

2 . de l'exclusion des patients non opérés ; soit que les parents refusent le traitement proposé, soit en raison d'une rétrocession de la douleur. Il est certain que d'authentiques appendicites ont figuré dans ce lot.

3 . des inévitables imprécisions dans la détermination des caractéristiques de la douleur, en particulier chez les jeunes enfants qui s'expriment mal, surtout dans le contexte clinique d'urgence.

I . 3 . Nos objectifs.

I . 3 . 1 . Objectif général :

Etudier les aspects épidémiologiques, cliniques et thérapeutiques de l'appendicite de l'enfant de 0 (zéro) à 17 ans au Centre Hospitalier YALGADO OUEDRAOGO.

I . 3 . 2 . Objectifs spécifiques :

- Dégager le profil épidémiologique de l'appendicite de l'enfant au Centre Hospitalier National YALGADO OUEDRAOGO.

- Décrire la ou les forme(s) fréquemment rencontrée(s).

- Enoncer les critères diagnostiques.

- Dégager une stratégie pour limiter les complications.

II. LES RÉSULTATS.

II.1 . ASPECTS ÉPIDÉMIOLOGIQUES.

Au cours de notre étude qui a couvert la période du 1^{er} janvier 1994 au 31 décembre 1996, nous avons observé 110 cas d'appendicites opérées chez des enfants de moins de 17 ans.

Pendant la même période 6951 enfants ont été vus en consultation d'urgence chirurgicale. Sept cent soixante deux (762) d'entre eux présentaient un syndrome douloureux abdominal.

II . 1 . 1 . Répartition des patients selon l'âge et le sexe.

Tous nos patients avaient moins de 17 ans. Le plus jeune patient était âgé de 2 ans. L'âge moyen de l'ensemble de la série était de 9,5 ans.

La tranche d'âge de 10 à 14 ans était la plus importante sur le plan numérique ; elle rassemblait 51,81% des cas. Plus de la moitié des patients (61,8%) étaient des garçons. Le sexe ratio de la série a été de 1,6. L'histogramme suivant indique la répartition de nos malades par âge et par sexe.

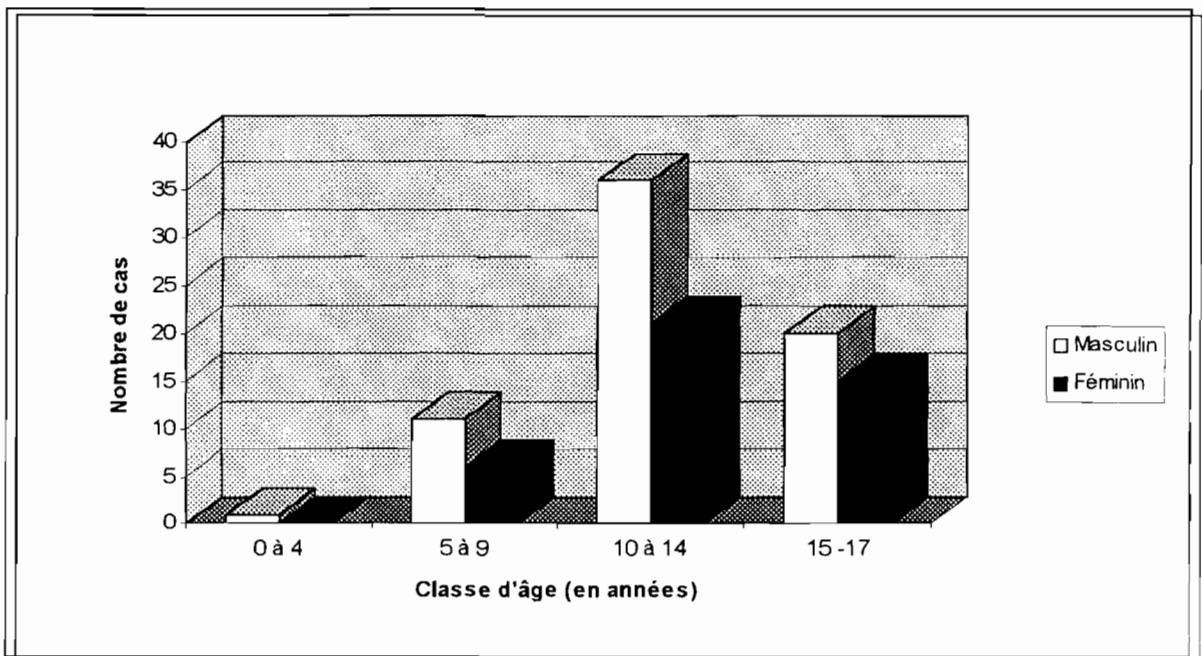


Fig. 1 : Répartition des patients selon l'âge et le sexe.

II . 2 . 3 . 2 . 2 . Le type des douleurs.

Il a pu être précisé chez 90 patients. Les crampes ont constitué le type le plus fréquent. La figure 6 récapitule les différentes modalités douloureuses retrouvées.

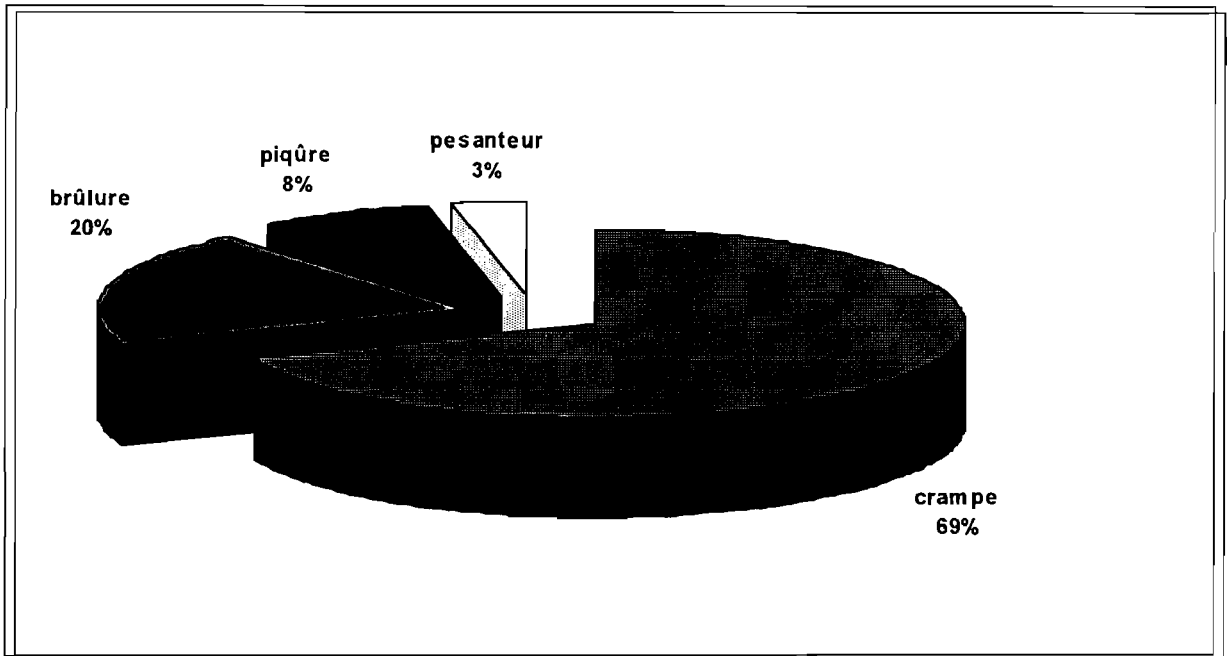


Fig. 6 : Type de la douleur chez 90 patients.

II . 2 . 3 . 2 . 3. Evolution des douleurs.

La précision sur le mode évolutif des douleurs a pu être obtenue chez 93 patients.

Chez 64 patients, la douleur était intermittente (soit 68,8% des cas). Vingt neuf ont éprouvé une douleur continue (31,2%). Le tableau II illustre ces données.

Mode d'évolution de la douleur	Nombre de cas (%)
Continu	29 (31,2%)
Intermittent	64 (68,8%)
Total	93 (100%)

Tableau II : Mode évolutif des douleurs abdominales chez 93 patients.

II . 2 . 3. 2 . 4 . Le siège des douleurs.

Il a pu être apprécié chez 103 malades.

A la période initiale, la douleur a siégé :

- au niveau de la FID seule chez 51 patients soit 49,51% des cas.
- au niveau de tout l'abdomen chez 27 patients soit 26,21% des cas.
- au niveau de la région périombilicale seule chez 5 patients soit 4,87% des cas.
- au niveau des autres cadrants de l'abdomen isolément ou en association, chez 20 patients soit 19,41% des cas.

A l'admission, la douleur a siégé :

- au niveau de la région périombilicale seule chez 2 patients (1,94% des cas).
- au niveau de la FID seule chez 55 patients (53,39% des cas).
- au niveau de tout l'abdomen chez 45 patients (43,68% des cas).
- au niveau des autres cadrants de l'abdomen isolément ou en association chez 1 patient.

La FID était le siège maximum des douleurs chez 98 patients soit 95,14% des cas.

La figure 7 illustre les différentes topographies de la douleur.

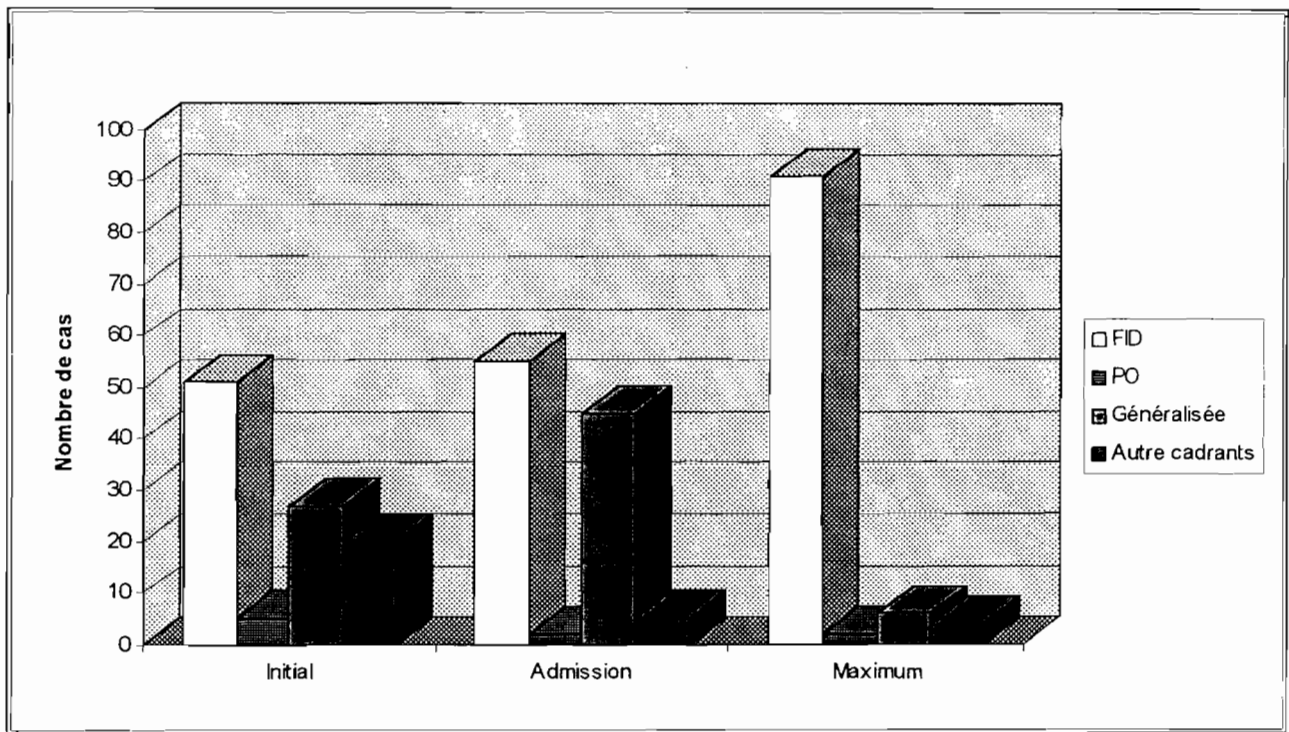


Fig. 7 : Siège de la douleur.

II . 2 . 3 . 3 . Les signes physiques.

Une défense de la FID a été notée dans 100% des cas. Une défense généralisée dans 44% des cas, un signe de ROVSING dans 14,7% des cas, un signe de BLUMBERG dans 12,8% des cas, et un psoïtis dans 7,3% des cas.

Le toucher rectal a été pratiqué chez 76 patients. Une douleur a été retrouvée chez 75 patients soit 98,7% se répartissant de la manière suivante :

- une douleur latérale droite dans 53,9% des cas,
- et un cri du DOUGLAS dans 44,8% des cas.

II . 3 . Explorations paracliniques.

II . 3 . 1 . La numération blanche.

Elle a été obtenue chez 93 patients :

- 14% avaient une leucocytose inférieure à 7000 GB par mm^3
- 16% avaient une leucocytose comprise entre 7000 et 10.000 GB par mm^3
- 70% avaient une leucocytose supérieure à 10.000 GB par mm^3 .

Ces données sont représentées par la figure 8.

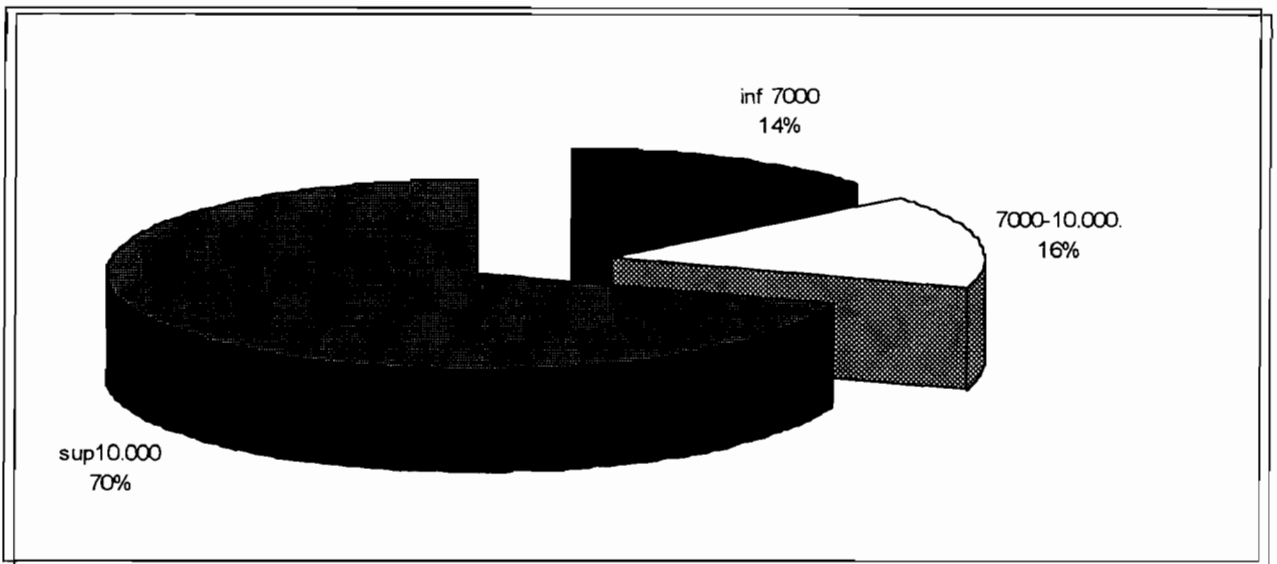


Fig. 8 : Répartition de la leucocytose.

II . 3 . 2 . La radiographie de l'abdomen sans préparation (ASP).

Les radiographies de l'abdomen sans préparation ont été obtenues chez 29 malades seulement (soit 25,7% des cas).

La figure 9 présente les différents aspects radiographiques observés.

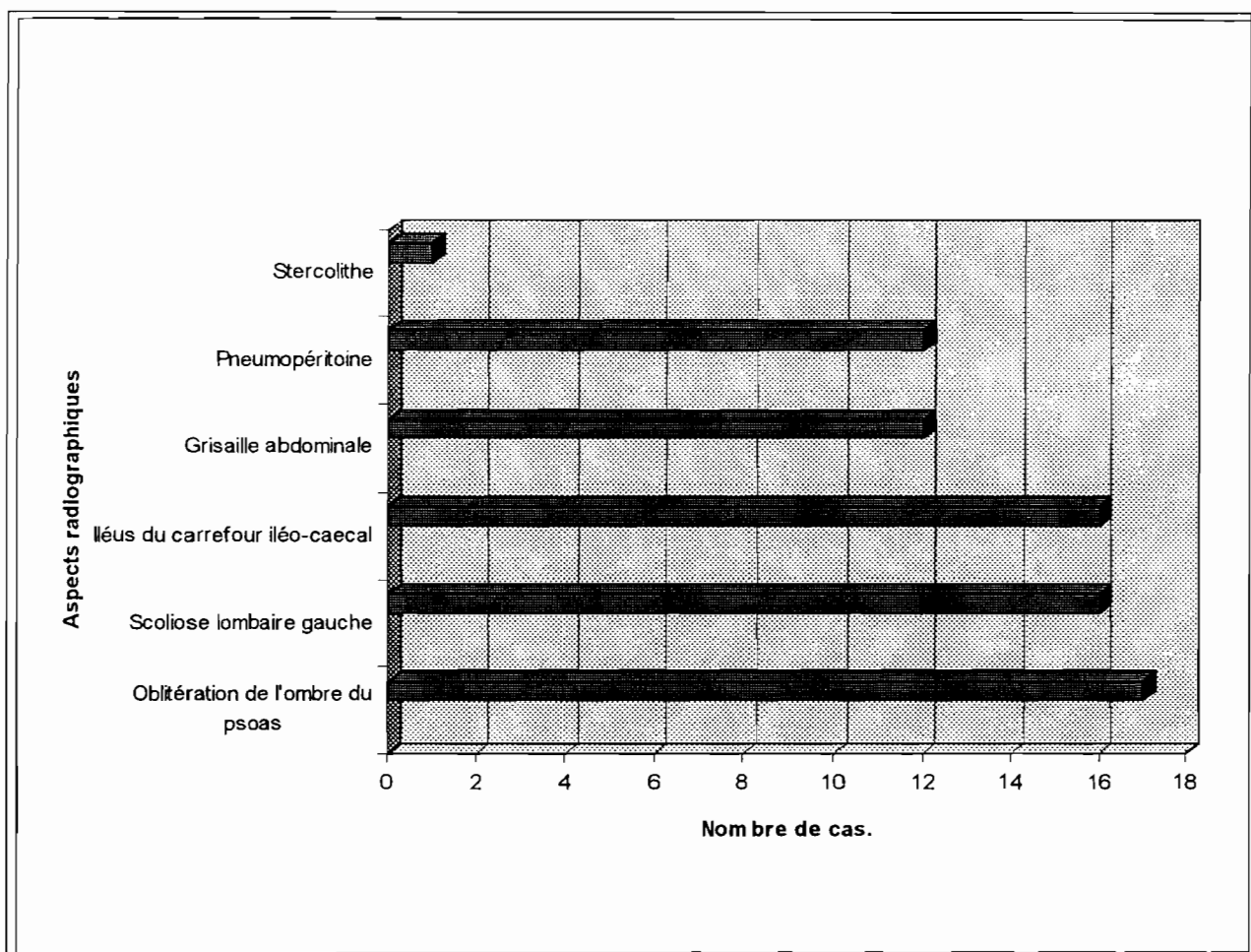


Fig. 9 : Aspects radiographiques observés.

L'oblitération de l'ombre du psoas, la scoliose lombaire gauche et l'iléus du carrefour ont été les aspects les plus couramment rencontrés.

L'image d'un stercolithe a été observée une seule fois.

II . 3 . 3 . L'échographie abdominale.

L'échographie abdominale n'est pas un examen d'obtention facile dans notre pratique, surtout dans le contexte de l'urgence.

Nous avons pu réaliser 14 échographies concluantes, ayant posé le diagnostic selon les critères classiques. Il s'agissait de 13 adolescentes et d'un enfant de 2 ans.

II . 4 . Aspects thérapeutiques.

II . 4 . 1 . Le traitement médical.

Une réhydratation préopératoire a été instituée chez tous les patients, utilisant des perfusions de solutés salés à 9 pour 1000 et glucosés à 5 pour 100.

Une aspiration digestive a été la règle en particulier chez les patients vomissant ou en mauvais état général. Une antibiothérapie associant ampicilline et métronidazole a été instituée dans 60% des cas en préopératoire et dans 100% des cas en postopératoire.

II . 4 . 2 . Le traitement chirurgical.

II . 4 . 2 . 1 . Le délai du traitement chirurgical.

Il s'agit de la période séparant la date d'admission du malade de la date de l'intervention.

Nous avons noté que :

- Plus des trois quart des patients (87,27 %) ont été opérés dans un délai de 24 heures.
- Dix pour cent (10 %) des patients l'ont été dans un délai compris entre 2 et 3 jours.
- Les patients qui ont été opérés après 3 jours représentaient 2,73 %.

La figure 10 montre cette répartition.

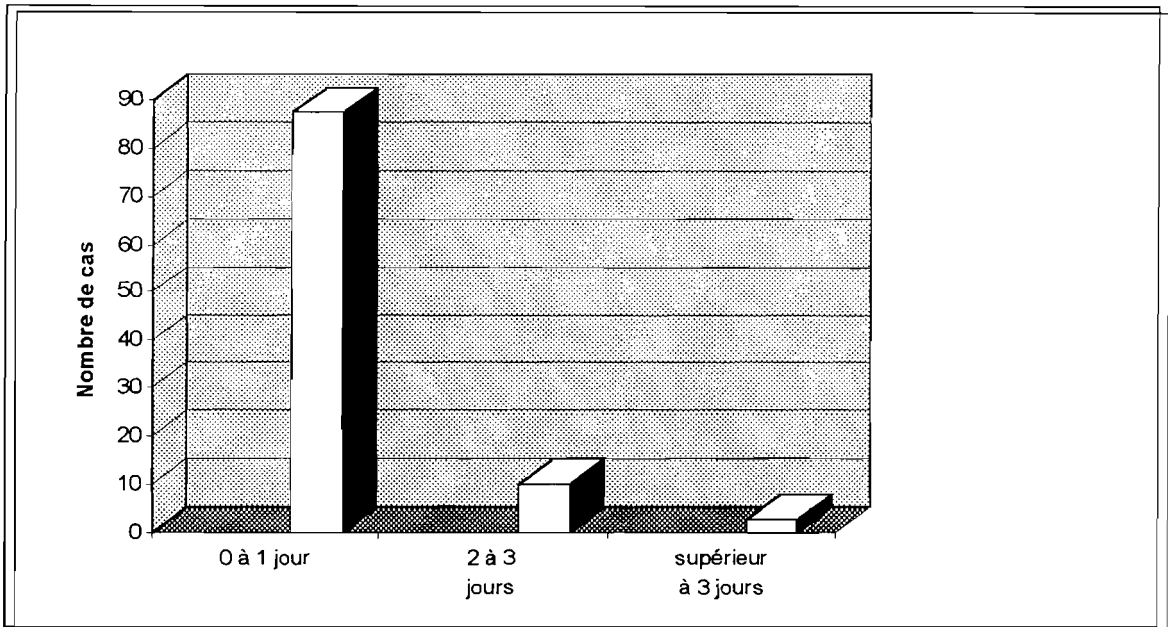


Fig. 10 : Délai de traitement chirurgical.

II . 4 . 2 . 2 . La voie d'abord.

La voie d'abord classique de MAC BURNEY a été utilisée dans 40% des cas (44 patients). L'incision horizontale de LOTTE et MADIER dans 16% des cas (18 patients).

Une laparotomie médiane a été effectuée dans 44% des cas en raison d'un tableau clinique de péritonite généralisée.

II . 4 . 2 . 3 . Constatations opératoires.

II . 4 . 2 . 3 . 1 . Aspects topographiques et macroscopiques.

a) Aspects topographiques.

Ils ont été précisés dans 97 cas. Le tableau III présente ces aspects et leurs fréquences respectives.

Topographie de l'appendice	Nombres cas (%)
Rétrocaecale	45 (46,39%)
Latérocaecale gauche	34 (35,05%)
Latérocaecale droite	8 (8,24%)
Pelvienne	6 (6,2%)
Mésocaeliaque	4 (4,12%)
Total	97 (100%)

Tableau III : Aspects topographiques de l'appendice.

La position rétrocaecale vient en tête avec 46,39% des cas, suivie par la position latérocaecale gauche avec 35,05% des cas.

b) Aspects Macroscopiques.

Les aspects macroscopiques ont été précisé chez 106 patients.

Nous n'avons pas rencontré de plastron appendiculaire. Il y avait 40 appendicites catarrhales (37,7%), 32 appendicites phlegmoneuses (30,2%), 28 appendicites gangrenées (26,4%), 6 abcès appendiculaires (5,7%) et 24 appendicites perforées.

Les figures 11 et 12 présentent ces aspects macroscopiques selon la durée d'évolution.

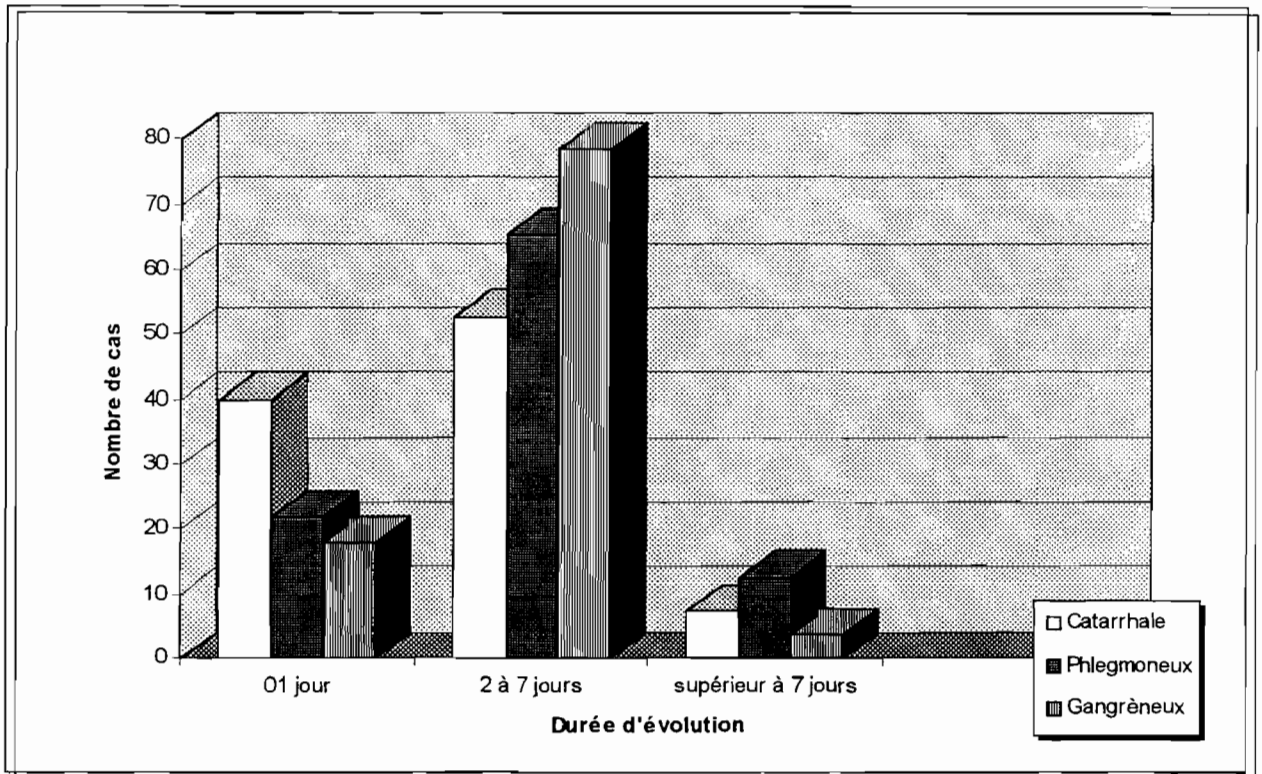


Fig. 11 : Aspects macroscopiques de l'appendice en fonction de la durée d'évolution.

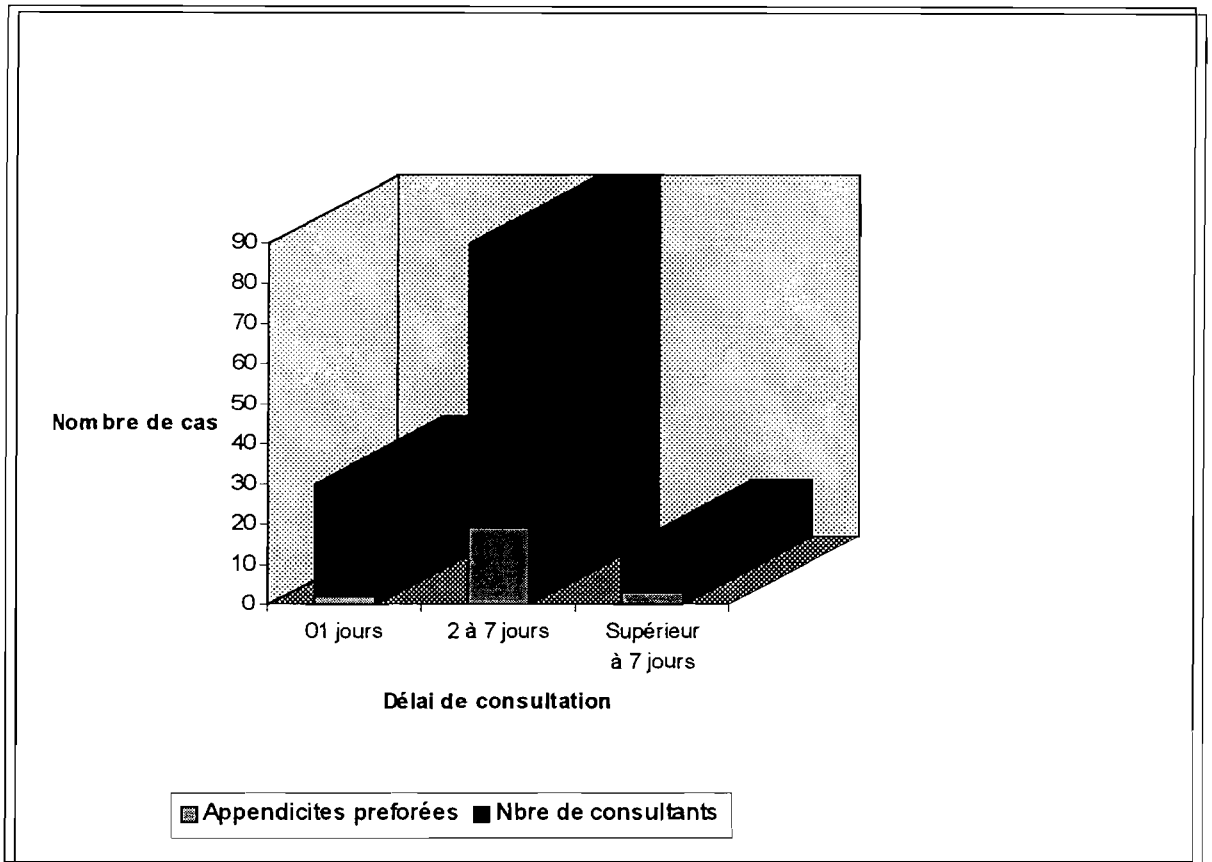


Fig. 12 : Rapport entre délai de consultation et perforation appendiculaire.

L'existence d'un épanchement a pu être notée chez 55 patients. Il était purulent dans 81,8% des cas et louche dans 18,2% de cas. Plus d'un tiers des patients (44%) étaient en péritonite aiguë généralisée.

Des adhérences ont été notées chez 30 patients soit 27,2% des cas.

II . 4 . 2 . 5 . L'acte chirurgical.

Le tableau IV montre la répartition des différents types d'appendicectomies réalisées

Appendicectomie	Nombre de cas (%)
Antérograde	58 (52,72%)
rétrograde	42 (38,18%)
Non précisée	10 (9,1%)
Total	110 (100%)

Tableau IV :Types d'appendicectomies réalisées.

Le moignon appendiculaire a été enfoui dans 7 cas (6,36%).

Aucun incident opératoire n'a été noté.

Une aspiration et une toilette abdominale ont été réalisées chez 55 patients (50%). Il s'agissait en majorité de péritonites pour lesquelles une laparotomie médiane a été utilisée. Un drainage a été réalisé chez 51 patients (46,36%).

Une adhésiolyse a été effectuée dans tous les cas où des accolements étaient présents.

II . 5 . Aspects évolutifs.

L'évolution a été généralement bonne. Les suites opératoires ont été simples chez 91 patients soit 82,7%. Dix huit (18) complications ont été relevées (16,36% de la série), se répartissant comme suit :

- Treize (13) abcès de paroi (11,81%), dont cinq (5) avec lâchage de paroi ayant nécessité une suture secondaire.

- Quatre (4) péritonites postopératoires (3,63%). Trois (3) ont pu être réopérées et une (0,92%) a conduit à l'exitus.

- Une (1) occlusion postopératoire (0,92%) qui a cédé sous traitement médical.

Nous avons déploré un décès dans notre série. Il s'agissait d'une fille de 16 ans, entrée dans un tableau de péritonite aiguë généralisée évoluant depuis déjà une semaine et initialement traitée à domicile par automédication.

A l'intervention un épanchement péritonéal diffus et purulent a été retrouvé, avec un appendice phlegmoneux et perforé.

La patiente est décédée au 6^{ème} jour postopératoire dans un tableau de péritonite sévère.

La durée du séjour hospitalier postopératoire était :

- inférieure ou égale à 7 jours chez 37,27% des patients.
- de 8 à 15 jours chez 37,27% des patients.
- supérieure à 15 jours chez 25,46% des patients.

Le séjour moyen a été de 19 jours. Les extrêmes ont été de deux (2) jours et quarante deux (42) jours.

III . COMMENTAIRES ET DISCUSSIONS

III . 1 . Aspects épidémiologiques.

III . 1 . 1 . La fréquence.

L'appendicite aiguë représente la cause la plus fréquente d'intervention abdominale d'urgence chez l'enfant [39].

L'idée selon laquelle elle est rare dans le tiers-monde en raison du régime alimentaire riche en résidus doit être abandonnée [12].

Nos 110 cas représentent 1,52% des urgences chirurgicales pédiatriques et 14,43% des urgences chirurgicales abdominales pédiatriques que nous avons observées. Ils représentent également 16,44% des appendicites en général tous âges confondus.

Pour COUSSEMENT [19] l'appendicite de l'enfant constitue la première cause des abdomens aigus chirurgicaux pédiatriques. Dans son étude portant sur 220 syndromes abdominaux une proportion de 49,05% d'appendicite a été relevée.

Pour NDIAYE [36] à Dakar, l'appendicite de l'enfant est après les urgences traumatologiques l'affection la plus fréquente en milieu chirurgical pédiatrique.

BARGY en France [6] estime à environ 0,4% la fréquence de l'appendicite dans la population de 5 à 15 ans.

Nous pensons que les chiffres de notre série sont en deçà de la réalité en raison :

- du faible taux de fréquentation des services de santé.
- de l'exclusion de notre étude des cas de péritonites dont l'étiologie appendiculaire n'a pas été reconnue à l'admission.
- de la mise à l'écart de tous les patients non opérés.

III . 1 . 2 . L'âge.

KOUMARE [31] au Mali, a noté au cours d'une enquête rétrospective sur 109 appendicectomies une proportion de 12% d'enfants de moins de 15 ans. En considérant les 20% d'appendices histologiquement sains qu'il a trouvé, la proportion des vraies appendicites serait de 9,6%.

Ce chiffre est inférieur à ceux de MITSINGOU au Congo [34] et GOUDET en France [25] qui trouvent respectivement 20% et 34%.

Certains auteurs comme CHEVREL [14] pensent que l'infection appendiculaire est plus fréquente autour de 10 ans.

Dans notre série la tranche d'âge la plus touchée a été celle de 10 à 14 ans qui a rassemblé 51,81% des patients. Les moins de 5 ans n'ont constitué que 0,9% de la série et aucun patient n'avait moins de 2 ans.

Deux explications sont possibles pour cette absence des moins de 2 ans :

- l'appendicite est rare à cet âge comme le note VALAYER [47]. Pour BAX [7] moins de 0,2% des appendicites surviennent avant l'âge d'un (1) an. Selon NIHOUL [37] seulement 0,3% des appendicites en milieu pédiatrique surviennent avant l'âge d'un (1)mois.

- l'appendicite du nouveau-né et du nourrisson a souvent une allure peu spécifique, expliquant le diagnostic habituellement posé au stade de complication. La difficulté diagnostique est bien illustrée par un taux de 50 à 70% de perforation à cet âge, contre 30 à 40% chez l'enfant en général [9, 11, 26, 45, 47]

III . 1 . 3 .Le sexe.

Pour CONDON cité CHIPPONI [15], il y a une prédominance masculine chez l'enfant et l'adolescent, mais avec une tendance à l'équilibre à l'âge adulte. Cette prédominance masculine se retrouve chez NDIAYE [36], chez COUSSEMENT [19] et aussi dans notre série.

Par contre BOIN [8] trouve une prédominance féminine. Aucune explication satisfaisante ne peut éclairer cette répartition selon le sexe.

III . 1 . 4 . La provenance des malades.

Nos patients provenaient pour la plupart de la ville de Ouagadougou. Ce qui se conçoit parfaitement.

Les autres provenaient de localités situées à environ 150 Km à la ronde. Les raisons évoquées étaient généralement :

- Une absence de service chirurgical
- Ou un service chirurgical non fonctionnel

Quoiqu'il en soit, ces derniers tendent à consulter un peu plus tardivement et à s'automédiquer davantage.

III . 1 . 5 . Répartition des appendicites au cours des années et au cours des mois.

Nous avons remarqué une certaine constance de cette répartition sur les trois années d'étude. L'augmentation des cas au cours des périodes froides de l'année nous amène à penser à une éventuelle relation entre l'appendicite aiguë et les affections respiratoires virales par le biais de l'hyperplasie lymphoïde appendiculaire.

Pour ADLOFF[1], l'hyperplasie lymphoïde appendiculaire induite par les infections virales expliquerait la recrudescence saisonnière de l'appendicite aiguë.

Au total, le profil épidémiologique de l'appendicite aiguë chez nous s'apparente bien à ce qu'on observe ailleurs. L'affection est très fréquente avec une recrudescence saisonnière (périodes fraîches) ; elle atteint le plus souvent le garçon. La tranche d'âge des 10 à 14 ans est la plus touchée. Mais il faut savoir y penser même chez le nouveau-né et le nourrisson.

III . 2 . Aspects Cliniques.

III . 2 . 1 . Délai de consultation.

L'appendicite est une pathologie polymorphe, et d'évolution imprévisible, nécessitant d'être diagnostiquée à temps. L'attentisme et la consultation tardive sont des facteurs d'aggravation.

Nous remarquons que peu de nos patients ont consulté dès le premier jour(25,5%). Le retard à la consultation était souvent lié à la distance, à une automédication intempestive, à un traitement traditionnel institué par les parents ou à une erreur diagnostique dans les formations sanitaires périphériques.

L'influence des facteurs économiques bien que ne transparaissant pas dans cette étude, explique au moins en partie le retard à la consultation.

III . 2 . 2 . Signes fonctionnels.

Le mode de début a été dans un peu plus d'un cas sur deux progressif. La symptomatologie fonctionnelle était faite essentiellement de douleurs abdominales (100%), de vomissements (56,36%), d'arrêt des matières et des gaz (22,72%), et de constipation (18,18%).

Les douleurs à type de crampes ont été une observation fréquente. Leur évolution se faisait plus par intermittence. La FID, siège très évocateur des douleurs a été le siège du maximum douloureux dans 95,14% de nos cas.

Les imprécisions ont été le fait des patients les plus jeunes dont l'interrogatoire a été difficile.

Dans la série de NDIAYE [35, 36], douleurs abdominales (100%), nausées vomissements (79,3%), constipation ou diarrhée (50%), fièvre (61%) caractérisaient le tableau de l'appendicite aiguë. La FID a été le siège électif des douleurs dans 51,70% des cas.

Pour BRENDER [11], les douleurs, les vomissements, et les nausées signent l'appendicite dans 2/3 des cas.

Pour KENDJA [30] douleurs de la FID, constipation, et vomissements sont les signes d'appel de l'appendicite.

Malheureusement, des signes comme les céphalées, les vomissements, la diarrhée, et la fièvre sont dans notre contexte des éléments qui font souvent penser à un paludisme, à une fièvre typhoïde ou à une parasitose digestive. Cela explique l'utilisation fréquente de traitements antibiotique, antipalustre et antiparasitaire retrouvée dans l'anamnèse de nos patients.

GRAIDE [27] dans un contexte épidémiologique différent (France) trouve que les vomissements, la diarrhée, et la dysurie sont les 3 principaux pièges diagnostiques dans l'appendicite de l'enfant.

III . 2 . 3 . Les signes physiques.

Une défense au point de MAC BURNEY a été notée dans tous les cas. Une défense généralisée a été notée dans 44% des cas. Le signe de ROVSING (14,7%), de BLUMBERG (12,8%) et le psoïtis (7,3%) sont des signes évocateurs d'appendicite aiguë. Leur absence ne doit cependant pas la faire rejeter.

Pour ADLOFF [1] " Le tableau clinique de l'appendicite a été tant de fois précisé, analysé, qu'il peut sembler prétentieux de vouloir en donner une nouvelle description. Tout en sachant que l'expression clinique d'une appendicite peut varier dans de larges limites, il ne faut pas compliquer le tableau symptomatique par la description de multiples signes (portant chacun un nom propre) qui ne sont presque jamais recherchés et qui peuvent égarer le diagnostic pour peu qu'on leur attribue de l'importance et qu'ils soient absents".

Le toucher rectal est redouté par les enfants notamment les plus petits. Sa valeur diagnostique a été diversement appréciée par les auteurs qui l'ont étudié.

Pour CLOUD [17] et BOWER [10], la douleur au toucher rectal a été retrouvée chez seulement 50% des enfants souffrant d'appendicite mais aussi chez 50% d'enfants n'en souffrant pas.

DICKSON [22] dans une étude intitulée "Rectal examination and acute appendicitis" a trouvé 12% de douleur rectale sans appendicite et 90% de diagnostic d'appendicite aiguë chez l'enfant sans toucher rectal.

Le toucher rectal demeure cependant un élément essentiel de l'examen physique complet d'un malade.

III . 2 . 4 . Conclusion.

Il ressort de ces réflexions que douleurs spontanées ou provoquées de la FID, nausées vomissements, et constipation sont les principaux signes fonctionnels de l'appendicite aiguë du grand enfant telle que nous l'observons. Ils rejoignent ceux de l'appendicite classique.

Les vomissements, la fièvre, les céphalées et la diarrhée sont les principaux pièges diagnostiques ; Plus l'enfant est jeune plus le tableau est atypique et le diagnostic difficile. Il faut y penser.

La FID est le siège électif des douleurs et le siège du maximum douloureux.

L'absence des signes de ROVSING, de BLUMBREG et du psoïtis ne doit pas faire rejeter le diagnostic. Le toucher rectal n'est pas toujours déterminant pour le diagnostic.

III . 3 . Aspects paracliniques.

III . 3 . 1 . La numération blanche.

Il est habituel de demander une NFS.VS devant toute suspicion d'appendicite aiguë.

SASSO.[44] trouve que dans 80 à 85% des appendicites aiguës, il y a une hyperleucocytose supérieure à 10.000 GB par mm³, et que dans 78% des cas on note une augmentation du taux de neutrophiles.

Pour DORAISWAMY [23] la sensibilité de la NFS.VS est très élevée chez l'enfant.

VALAYER [47] a trouvé chez 84% des enfants opérés à Bicêtre en France, une leucocytose supérieure à 10.000 GB par mm³.

NDIAYE [36] trouve dans sa série une leucocytose supérieure à 10.000 GB par mm³ dans 78% des cas.

Les chiffres de notre série restent inférieurs à ceux des autres auteurs avec 70% des cas où la leucocytose était supérieure à 10.000 GB par mm³. De plus certaines appendicites de notre série avaient une leucocytose normale (26,45%).

Il semble cependant que cette leucocytose augmente avec la durée d'évolution comme l'illustre le tableau V.

Délai de consultation en jours	< 7000 GB	7000 à 10.000 GB	> 10.000 GB
0 à 1 jour	16,7%	33,3%	50%
2 à 7 jours	9,75%	14,75%	75,5%
> 7 jours	0%	12,5%	87,5%

< : inférieur à

> : supérieur à

Source : Notre étude

Tableau V : Evolution de la leucocytose selon le délai de consultation.

La leucocytose reste un examen complémentaire qui oriente beaucoup le diagnostic dans un contexte clinique évocateur. Cependant, VERMEULEN [48] pense que la leucocytose n'influe pas sur la prise de la décision opératoire.

Pour DORAISWAMY[23] le compte des neutrophiles est un argument de valeur. Il trouve qu'une leucocytose supérieure à 10.000 GB est observée dans 96% des cas d'appendicites ayant évoluées plus de 24 heures.

Dans notre contexte la demande d'une numération complète n'est pas de règle.

III . 3 . 2 . La radiographie de l'abdomen sans préparation (ASP).

L'ASP, examen bon marché et accessible chez nous est selon plusieurs auteurs [16, 27, 47] un examen de faible sensibilité pour le diagnostic d'appendicite. Elle demeure néanmoins utile. Dans notre série nous avons souvent relevé des signes radiographiques renforçant le diagnostic clinique.

Selon GROSSFIELD [28] et NIHOUL [37] les signes évocateurs sont :

- scoliose lombaire gauche (attitude).
- oblitération de l'ombre du psoas droit.
- image de stercolithe.
- iléus du carrefour iléo-caecal.
- pneumopéritoine parfois.
- grisaille abdominale.

Nous avons relevé pour les 29 ASP obtenues une oblitération de l'ombre du psoas droit dans 58,62% des cas, une scoliose lombaire gauche dans 55,17% des cas, un iléus du carrefour dans 55,17% des cas et une grisaille abdominale dans 48,27% des cas.

La présence d'un stercolithe sur l'ASP peut guider le chirurgien dans sa recherche opératoire ; il est important de le retrouver en per-opératoire et de l'extraire si l'on veut éviter la constitution d'un abcès postopératoire. L'ombre d'un stercolithe serait retrouvée chez environ 1/5 (20%) des enfants présentant une appendicite.[37]. Nous l'avons observée une seule fois.

III . 3 . 3 . L'échographie abdominale.

BOIN [8] trouve que l'échographie a une faible sensibilité et une bonne spécificité. Au cours d'une étude prospective sur une période de 15,5 mois, il a établi le diagnostic échographique de l'appendicite sur les critères suivants :

- diamètre de l'appendice supérieur à 6 mm
- épaisseur de la paroi appendiculaire supérieure à 2 mm
- stercolithe

- image en cocarde ou en cible
(image à centre hyperéchogène entourée d'une zone hypoéchogène).

- une immobilité et une agglutination des anses dans la FID.

- un épanchement dans la FID et /ou dans le DOUGLAS

D'autres auteurs tels que DUCON [24], GOUDET [25], et COUSSEMENT [19], trouvent une sensibilité et une spécificité respectives de 98,1% et 95,8%, 62,7% et 88%, 88% et 100%. Ces résultats dépendent de la qualité de l'appareillage, mais aussi de l'entraînement et de la motivation de l'échographiste.

COUSSEMENT [19] relève une bonne corrélation entre le stade histologique et l'aspect échographique :

- appendicite catarrhale et image en cocarde

- appendicite suppurée et hypoéchogénicité diffuse de la paroi appendiculaire

- appendicite gangrenée et aspect fin de la paroi appendiculaire avec distension de la lumière.

Mais tous s'accordent à dire, que l'échographie ne saurait être un élément déterminant pour le diagnostic d'appendicite. Il joue un rôle important dans les cas douteux.

Chez nous cet examen a souvent été d'obtention difficile (disponibilité et accessibilité financière), faisant qu'il a été utilisé quatorze (14) fois dans les cas difficiles :

- adolescentes susceptibles de présenter des affections anxieuses.

- enfants de moins de 5 ans.

L'échographie sera probablement de plus en plus utilisée du fait de l'augmentation du nombre d'échographistes dans notre pays et de la conscience croissante de la fréquence de l'appendicite de l'enfant.

III . 3 . 4 . Conclusion.

Les signes paracliniques évocateurs dans notre série sont les mêmes que ceux de la littérature en général.

- à l'hémogramme : une hyperleucocytose, parfois modérée ou absente.

- à l'ASP : une oblitération de l'ombre du psoas droit, une scoliose lombaire gauche, un iléus du carrefour et parfois l'ombre d'un stercolithe.

- à l'échographie : une douleur de la FID au passage de la sonde, une image en cocarde, un appendice épaissi, une immobilité et une agglutination des anses dans la FID, un épanchement dans la FID ou dans le DOUGLAS.

III . 4 . Aspects thérapeutiques.

L'appendicite aiguë est une urgence chirurgicale. L'objectif est de pouvoir poser le diagnostic avant la survenue des complications.

Malgré la surcharge habituelle du Service des urgences chirurgicales, 87,2% de nos malades furent opérés dans les 24 heures suivant leur admission. La notion d'urgence a été bien appliquée.

Cependant la proportion de péritonites observées nécessite que le diagnostic soit plus précoce en raison de la rapidité d'évolution chez l'enfant.

Des auteurs comme VALAYER [47] préconisent que l'intervention soit faite avec des conditions d'anesthésie tenant compte d'un estomac en réplétion. Nous sommes de son avis. Le malade est systématiquement mis à jeun et une sonde naso-gastrique d'aspiration est prévue. TRAORE [46] a rapporté un cas mortel de syndrome de MENDELSON.

La technique chirurgicale semble bien maîtrisée dans notre contexte. En dépit du grand nombre d'opérateurs, aucun incident opératoire n'a été relevé. Il ne faut surtout pas en déduire que l'appendicectomie est une intervention facile et sans risque.

Une lecture attentive de la volumineuse littérature sur la question rendra compte de cas spectaculaires, d'appendicectomies très laborieuses, et de complications mémorables. Comme quoi il n'existe pas de petite chirurgie ; il existe peut-être de petits chirurgiens.

III . 5 . Aspects évolutifs.

Le diagnostic précoce et l'intervention urgente sont les meilleurs garants d'une bonne évolution dans l'appendicite aiguë.

Selon CANARRELI [13] le risque de complication postopératoire est plus élevé pour les appendicites graves.

Les lésions macroscopiques que nous avons observés étaient assez évoluées avec 56,6% d'appendicites suppurées, 43,68% de péritonites, 23,63% de perforation et 5,7% d'abcès appendiculaire.

L'aspect des lésions trouvées comparé à la durée d'évolution fait ressortir deux notions :

- le retard à la consultation est un facteur de complication. C'est sur ce retard qu'il nous faut agir absolument.

- l'absence de parallélisme anatomoclinique.

Dans notre série, 7,3% des quarante (40) appendicites catarrhales avaient une durée d'évolution de plus de 7 jours. Près d'un quart (21,88%) des appendicites phlegmoneuses, 26,4% des appendicites gangreneuses et 8,33% des appendicites perforées avaient une durée d'évolution de 24 heures.

NDIAYE [35] fit les mêmes constats.

L'étude anatomopathologique routinière des pièces d'appendicectomie est encore loin d'être passée dans nos habitudes. Elle aurait permis un diagnostic certain dans chaque cas, encore que dans les formes minimales, les lésions ne soient retrouvées que grâce à une étude minutieuse sur de multiples plans de coupe sur un appendice parfaitement fixé et dépourvu de lésions traumatiques [5]. A un stade très précoce, seule l'élévation du taux des marqueurs humoraux de l'inflammation pourrait faire suspecter le diagnostic.

Le problème en réalité se pose essentiellement lorsqu'il s'agit d'appendicite catarrhale. Dans notre série, nous avons appuyé ce diagnostic sur l'aspect de l'appendice (en particulier son hyperhémie et son manque de souplesse), la présence d'un épanchement louche dans la FID, et l'absence d'autres lésions expliquant le tableau. Ces critères nous semblent acceptables, bien que trop restrictifs.

Le tableau VI présente les aspects évolutifs dans notre série et dans celle de NDIAYE [35]

Série	Guérison	Décès	M.G.	D.M.H.
NDIAYE	99,29%	0,71%	34%	29 jours
Notre Série	99,08%	0,92%	16,36%	22 jours

M.G : Morbidité Globale

D.M.H : Durée Moyenne d'Hospitalisation

Tableau VI : Aspects évolutifs.

Le séjour hospitalier est allongé avec le degré de lésion de l'appendice mais surtout avec la survenue des complications.

Le séjour hospitalier moyen dans notre série est égal à huit (8) jours si l'on exclu les cas compliqués.

TRAORE [46] trouve un séjour moyen de 21 jours pour les cas compliqués, et 8 jours pour les suites simples.

HOWIE et NEUTRA cités par ADLOFF [1] trouvent un séjour moyen de 6,5 jours pour les appendicites aiguës simples et 18 jours pour les appendicites compliquées.

III . 6 . CONCLUSION.

Nous venons de rapporter 110 cas d'appendicites d'enfants observés de 1994 à 1996 dans l'Unité de Chirurgie Pédiatrique du Service de Chirurgie Générale et Digestive du Centre Hospitalier National YALGADO OUEDRAOGO de Ouagadougou (Burkina Faso). Les conclusions suivantes s'imposent.

1 . Sur le plan épidémiologique.

L'appendicite de l'enfant est fréquente (16,44% des appendicites en général). La tranche d'âge de 10 à 14 ans est la plus touchée (51,81%). Mais il faut savoir y penser même chez les plus petits.

Une prédominance masculine est observée (61,8%). Il existe une recrudescence dans les mois de septembre, octobre, novembre, décembre, janvier et février.

2 . Sur le plan clinique.

Douleur de la FID (100%), vomissements (56,36%), et constipation (18,18%) sont les principaux signes de l'appendicite aiguë de l'enfant.

Les vomissements, la fièvre, les céphalées et la diarrhée sont les principaux pièges diagnostiques.

L'absence des signes de ROVSING, de BLUMBREG et du psoïtis ne doit pas faire rejeter le diagnostic. Le toucher rectal n'est pas toujours déterminant pour le diagnostic.

3 . Sur le plan paraclinique.

Les critères paracliniques classiques ont été retrouvés dans notre série :

- à l'hémogramme : une hyperleucocytose qui garde une valeur d'orientation. Cependant la possibilité d'une leucocytose normale doit rester présente à l'esprit.

- à l'ASP : une oblitération de l'ombre du psoas droit, une scoliose lombaire gauche, un iléus du carrefour et une image de stercolithe sont les signes évocateurs.

- à l'échographie : une douleur de la FID au passage de la sonde, une image en cocarde, un appendice épaissi, une immobilité et une agglutination des anses dans la FID.

Cependant, soulignons que le diagnostic est essentiellement clinique. La patience et éventuellement une mise en observation du malade avec des examens répétés permettent souvent de ne pas s'égarer.

4 . Sur le plan thérapeutiques.

La notion d'urgence dans le traitement a été bien appliquée. Le taux des péritonites appendiculaires (44%) est toutefois inacceptable. Des efforts sont à faire pour un diagnostic précoce.

Les lésions anatomopathologiques sont en général évoluées, mais l'absence possible de parallélisme entre aspects anatomopathologiques et tableau clinique doit être rappelée.

La technique chirurgicale semble bien maîtrisée.

La morbidité est liée au stade avancé des lésions appendiculaires tenant essentiellement aux longs délais de consultation. La diminution du taux de complication passe par la réduction de ce délai.

Le séjour hospitalier moyen est encore trop long (22 jours).

RECOMMANDATIONS

1) Aux autorités

- Formation d'un personnel chirurgical motivé, en nombre et en qualité satisfaisante
- Promouvoir le développement de la Chirurgie Pédiatrique
- Stimuler l'utilisation des services de santé par l'éducation pour la santé et l'application de tarifs acceptables pour les usagers des services d'urgence.

2) Au personnel de santé

- Se garder de poser à la légère le diagnostic de gastro-entérite ou de parasitose chez l'enfant.
- Devant tout enfant suspect d'appendicite aiguë bien évaluer les signes cliniques en tenant compte des pièges diagnostiques
- Exploiter de façon optimale les explorations complémentaires disponibles en particulier l'ASP et l'Echographie.

Auteur : FAO PAULIN

TITRE : Aspects Epidémiologiques, Cliniques et Thérapeutiques de l'Appendicite de l'enfant au Centre Hospitalier National YALGADO OUEDRAOGO de Ouagadougou.(A propos de 110 cas).

Mots Clés :

Appendicite aiguë
Appendicectomie
Enfant
BURKINA FASO

Résumé :

Il s'agit d'une étude prospective qui s'est déroulée du 1^{er} janvier 1994 au 31 décembre 1996 dans l'Unité de Chirurgie Pédiatrique du Service de Chirurgie Générale et Digestive du Centre Hospitalier National YALGADO OUEDRAOGO.

Nous avons observés cent dix (110) enfants d'âge compris entre 0 (zéro) et 17 ans et qui ont tous été opérés d'appendicite. Le principal but était de préciser les aspects épidémiologiques, cliniques et thérapeutiques de l'appendicite.

L'appendicite de l'enfant est fréquente (16,44% des appendicites tous âges confondus). Elle représente 14,43% des abdomens aigus chirurgicaux de l'enfant. La tranche d'âge la plus touchée était celle des 10 à 14 ans (51,81%). Mais il faut y penser pour les plus petits. Il y a une prédominance masculine et une recrudescence dans les périodes fraîches de l'année.

Le tableau clinique le plus rencontré est celui d'une crise douloureuse émétisante et fébrile de la FID ; il est identique à celui de l'appendicite de l'adulte. Cependant les vomissement, la fièvre, les céphalées et la diarrhée sont les principaux pièges diagnostiques.

L'ASP, l'hémogramme et l'échographie orientent le diagnostic, mais ne sont pas indispensables.

Le taux de péritonites appendiculaires (44%) est inacceptable. Les lésion anatomopathologiques sont très évoluées. L'absence de parallélisme anatomoclinique est vérifiée. La morbidité est liée au stade avancé des lésions appendiculaires tenant essentiellement aux longs délais de consultation.

La diminution du taux de complication passe par la réduction du délai de consultation encore trop long.

BIBLIOGRAPHIE

1) ADLOFF M., SCHOEGEL M.

Appendicites.

Encycl. Méd. Chir. (Paris.France), Estomac. Intestin, 9066 A¹⁰, 10-1989, 10p.

2) Anonyme.

Mission de Coopération et d'Action Culturelle.

Burkina Faso. Spécial Santé et Développement Social. Ouagadougou : Mai 1997.

3) Anonyme.

SERVICE D'INFORMATION MEDICALE (S. I. M) Ouagadougou (Burkina Faso).

Rapport des activités hospitalières du CHN-YO. 1995.

4) AOUAD K., CLOTTEAU J. E., PREMONT M., LEMAIGRE G.

Appendicite Neurogène. Une observation.

Press. Méd. 1994, 23 : 940-942.

5) BARGE J.

Qu'est-ce que l'appendicite ?. Notions anatomopathologiques.

Rev. Prat. 1992, 42 (6) : 673-677.

6) BARGY. F., HELARDOT P. G., BIENAYME J.

Comment faire le diagnostic d'une appendicite aiguë chez l'enfant.

Concours. Méd., 1982, 104 : 4137-4147.

7) BAX M.N.A., PEARSE R.G. et al.

Perforation of the appendix in neonatal period.

J. Pediatr.Surg.1980, 15 :200-202.

8) BOIN H., DABADIE D., ROMBERG P., BUCCO P., WALLON P., SAINT-SUPERY G.

Apport de l'échographie au diagnostic d'appendicite dans les douleurs abdominales de l'enfant.

Rev. Im. Méd. 1994, 6 : 527-533.

9) BOLES E. T., IRETON R. J. et al.

Acute appendicitis in children.

Arch. Surg., 1959 ; 79 : 447-454.

10) BOWER R. J., BELL M. J. et al.

Controversial aspects of appendicitis management in children.

Arch. Surg. 1981, 116 : 885-887.

11) BRENDER J. D., MARCUSE E. K., KOEPESELL T. D., HATCH. E I.

Childhood appendicitis : Factors associated with perforation.

Pediatrics. 1985, 76 : 301-306.

12) BURKITT D. P. The aetiology of appendicitis.

Br. J Surg., 1971, 58 : 695-699.

13) CANARELLI J. P., LENAERTS C., QUINTARD J. M., et coll.

Aspects actuels des complications de l'appendicite aiguë de l'enfant.

Acta. Chir. Belg., 1983, 83 : 227-234.

14) CHEVREL J. P., RICCHARME J.

Appendicites aiguës. In : Chirurgie. 2^{ème} Edition.

Paris. Masson. 1972, 379-395.

15) CHIPPONI J.

Appendicites. In : FAGNIEZ P. L., HOUSSIN D., (eds). Chirurgie digestive et thoracique.

Paris : Masson, 1992 : 253-259.

16) CHIPPONI J.

Les examens complémentaires dans les appendicites.

Rev. Prat. 1992, 42 (6) : 689-693.

17) CLOUD D. T.

Appendicitis.

J. Pediatr. Surg., 1980 ; 925 : 498-508.

18) COLLINS D. C.

Agensis of vermiform appendix.

Am. J. Chir. 1951, 82 : 689-696.

19) COUSSEMENT A., ALALI F.

Apport de l'échographie au diagnostic d'appendicite.

Rev. imag. Méd. 1993, 5 (7) : 483-487.

20) CRISTALLI B., CAYOL A., IZARD V., LEVARDON M.

Appendicectomie intra-péritonéale percoelioscopique. Résultats préliminaire d'une nouvelle technique.

J. Chir. 1991, 128 (6 7) : 302-305.

21) DETRIE Ph.

L'Appendicite aiguë. In : Chirurgie d'urgence. 2^{ème} Edition. Paris : Masson, 1985 ; 443-455.

22) DICKSON A. P., MACKINLAY G. A.

Rectal examination and acute appendicitis.

Arch. Dis Child. 1985, 60 : 666-679.

23) DORAISWAMY N. V.

Leucocyte counts in the diagnosis and prognosis of acute appendicitis in children.

Br. J. Surg., 1979 ; 66 : 782-4.

24) DUCON LA POINTE H., DOSSON N., CHAPOT R., GRUNER M., MONTAGNE J-Ph.

L'échographie en urgence est-elle justifiée pour le diagnostic de l'appendicite de l'enfant ?

Rev. Im. Méd. 1994, 6 : 107-111.

25) GOUDET P., MICHELIN TH., BERNARD A., DURAND C., GOUNOT E., CERCUEIL J.P., COUGARD P., VIARD H.

Rôle pratique de l'échotomographie et de l'examen clinique dans le diagnostic de l'appendicite aiguë.

Gastroenterol. Clin. Biol. 1991 ; 15 : 812-816.

26) GRAHAM J. M., POKORNY W. J. et al.

Acute appendicitis in preschool age children.

Am. J. Surg., 1980 ; 139 : 247-250.

27) GRAIDE D.

Appendicite du jeune enfant.

Bulletin de la Société Clinique de l'Hôpital Civil CHARLEROI. 1993, 44 (2) : 77-80.

28) GROSFIELD J-L., WEINBERGER M. et al.

Acute appendicitis in first two years of life.

J. Pediatr. Surg., 1973 ; 8 : 285-293.

29) HUAULT G., LABRUNE B.

Abdomen aiguë chirurgical. In : Pédiatrie d'urgence. 4^{ème} Edition. Paris : Flammarion Médecine-Sciences. 1993, 381-389.

30) KENDJA K. F., COULIBALY A.

Plastron appendiculaire en Côte-d'Ivoire.
Publ. Méd. Afr. 1993,125 : 38-43.

31) KOUMARE A. K., TRAORE I. T.

Les Appendicites à Bamako (Mali).
Med. Afr. Noire. 1993, 40 (4) : 259-262.

32) LEGER L., FRILEUX C., DETRIE P., PREMONT M., BOUTELIER P., ROY-CAMILLE R., MAGDELAINE M., LEMAIGRE G., ALPEROVITCH R., LEVI J-P., MICHON H., MONTETE P., LEGER F. A.
Appendicites. In : Sémiologie Chirurgicale. 5^{ème} édition. Paris, Masson,1983 : 263-267.

33) LEONHARDT H., KAHLE W., PLATZER W.

Appendice vermiculaire. In : Anatomie 2. Viscères. 2^{ème} Edition. Paris, Flammarion Médecine-Sciences, 1981 : 222-223.

34) MITSINGOU J. C., GOMA P.

Réflexion sur la pathologie appendiculaire. A propos de 48 cas colligés à la Clinique Chirurgicale des Armées de Pointe-Noire (CONGO).
Méd Afr Noire. 1994, 41(2) : 117-119.

35) NDIAYE M., FALL I., WANDAOGO A., FALL B., NDOYE M, DIOP A.

Complications des appendicectomies chez l'enfant.
Communication aux 5^{èmes} Journées Annuelles de Chirurgie du Département de Chirurgie et des Spécialités Chirurgicales.
Dakar 15 - 16 Juin 1990.

36) NDIAYE M., FALL I., WANDAOGO A., LAUROY J., FALL B., NDOYE M., DIOP A.

Appendicite aiguë chez l'enfant.(Evaluation de la précision du diagnostic préopératoire).
Communication au 27^{ème} Congrès de la WACS
Dakar 31/01/1987- 6/02/1987.

37) NIHOUL-FEKETE C., PELLERIN D.

Appendicite : aspects spécifiques de l'enfant.

In. NAVARRO J., SCHMTZ J.

Gastro-entérologie Pédiatrique. Paris, Flammarion, 1986, 404-406.

**38) OUIMINGA R. M., TESTA J., SANOU A., YILBOUDO J.,
BOU-SALAH A., RICHARD J.**

Activités Chirurgicales du Centre Hospitalier National Yalgado Ouédraogo durant l'année 1990.

Méd. Afr. Noire. 1993, 40(2) : 112-116.

39) PELTOKALLIO P., TYKKA H.

Evolution of the age distribution and mortality of acute appendicitis.

Arch. Surg., 1981 ; 116 :153-155.

40) PIQUET F., ELMADE C., ELHAMAD A.

L'absence d'appendicite.

J. Chir. 1986 ; 123 (2) : 117-118.

41) RENTCHNICK P.

Gambetta.

Méd. Hyg. 1987 ; 45 : 3418-3434.

42) ROUVIERE H., DELMAS A.

Appendicite vermiculaire. In : Anatomie Humaine, descriptive, topographique et fonctionnelle.

13^{ème} Edition. Paris : Masson, 1992 ; 410-412.

43) SAROSTE J., CARILLON R., SARLIN E.

L'Appendicectomie. In : Exercices Chirurgicaux. 3^{ème} Edition. Paris : Maloine, 1959 ; 176-182.

44) SASSO R. D., HAMA E A., MOORE D. L.

Leukocytic and neutophilic counts in acute appendicitis.

Am. J. Surg., 1970, 120 : 563-566.

45) SIEGAL B., HYMAN E. et al.

Acute appendicitis in early childhood.

Helv. Paediatr. Acta, 1982 ; 37 : 215-219.

**46) TRAORE S. S., OUEDRAOGO H., SANO D., HIEN S.,
WANDAOGO A., DAKOURE R., SANOU A.**

Les appendicectomies aux suites compliquées : A propos de 116 cas dans un service de Chirurgie Générale.

Annales de l'Université de Ouagadougou, 1996 ; 4 (B) : 113-118.

47) VALAYER J., GAUTHIER F.

Appendicite et Péritonite appendiculaire de l'enfant.

Encycl. Méd. Chir. (Paris), Pédiatrie, 4018 Y¹⁰, 9-1989, 6p.

48) VERMEULEN B., MORABIA A., UNGER P. F.

Influence of White Cell Count on Surgical Decision in patients with abdominal pain in the right lower quadrant.

Eur. J. Surg. 1995, 161 : 483-486.

ANNEXES

FICHE DE COLLECTE DE DONNEES

N°Fiche.....
Nom :..... Prénom(s) :.....Age(en années) :.....
Sexe M[] F[]
Adresse.....
Date d'hospitalisation...../...../.....

ANTECEDENTS

* Médicaux

Parasitose[] Gastro-entérite[] Drépanocytose[]

Douleurs périodiques de la FID[]

* Chirurgicaux

Laparotomie[]

EXAMEN CLINIQUE

Date de début...../...../.....

Ordre d'apparition des signes :

Douleurs[] Nausées[] Vomissements[]

Fièvre[] Constipation[] Inappétence[]

Autres.....

Mode d'installation de la douleur : Brutal[] Progressif[]

Type de la douleur : Crampe[] Brûlure[] Pesanteur[]

Autres.....

Mode évolutif de la douleur : Continu[] Intermittent[]

Siège de la douleur :

	Épig	Hcd	Hcg	PO	Fd	Fg	Hypo	FID	FIG
Initial									
Actuel									
Maximal									

DEFENCE ABDOMINALE

Épig[] Hcd[] Hcg[] PO[] Fd[] Fg[] Hypo[] FID[] FIG[]

BLUMBERG[] ROVSING[] Psoïtis[]

Toucher rectal : OUI[] NON[]

Douloureux[] : Partout[] à droite[] à gauche[]

Indolore[]

DOUGLAS bombant[]

ETAT GENERAL

Bon[] Mauvais[]

Température.....

Langue : Propre[] Saburrale[]

EXAMENS PARACLINIQUES

ASP :

Scoliose droite[] Oblitération de l'ombre du psoas[] Stercolithe[]

lléus du carrefour[] Grisaille diffuse[] Pneumopéritoine[]

Echographie :.....

Numération blanche :.....

SERMENT D'HIPPOCRATE

“En présence des Maîtres de cette Ecole et de mes condisciples, je promets et je jure d'être fidèle aux lois de l'Honneur et de la Probité dans l'exercice de la médecine. Je donnerai mes soins gratuits à l'indigent et je n'exigerai jamais de salaire au-dessus de mon travail.

Admis à l'intérieur des maisons, mes yeux ne verront pas ce qui s'y passe ; ma langue taira les secrets qui me seront confiés et mon état ne servira pas à corrompre les mœurs ni favoriser les crimes.

Respectueux et reconnaissant envers mes Maîtres, Je rendrai à leurs enfants l'instruction que j'ai reçue de leurs pères.

Que les hommes m'accordent leur estime si je suis fidèle à mes promesses. Que je sois couvert d'opprobre et méprisé de mes confrères si j'y manque”.

Auteur : FAO PAULIN

TITRE : Aspects Epidémiologiques, Cliniques et Thérapeutiques de l'Appendicite de l'enfant au Centre Hospitalier National YALGADO OUEDRAOGO de Ouagadougou.(A propos de 110 cas).

Mots Clés :

Appendicite aiguë
Appendicectomie
Enfant
BURKINA FASO

Résumé :

Il s'agit d'une étude prospective qui s'est déroulée du 1^{er} janvier 1994 au 31 décembre 1996 dans l'Unité de Chirurgie Pédiatrique du Service de Chirurgie Générale et Digestive du Centre Hospitalier National YALGADO OUEDRAOGO.

Nous avons observés cent dix (110) enfants d'âge compris entre 0 (zéro) et 17 ans et qui ont tous été opérés d'appendicite. Le principal but était de préciser les aspects épidémiologiques, cliniques et thérapeutiques de l'appendicite.

L'appendicite de l'enfant est fréquente (16,44% des appendicites tous âges confondus). Elle représente 14,43% des abdomens aigus chirurgicaux de l'enfant. La tranche d'âge la plus touchée était celle des 10 à 14 ans (51,81%). Mais il faut y penser pour les plus petits. Il y a une prédominance masculine et une recrudescence dans les périodes fraîches de l'année.

Le tableau clinique le plus rencontré est celui d'une crise douloureuse émétisante et fébrile de la FID ; il est identique à celui de l'appendicite de l'adulte. Cependant les vomissement, la fièvre, les céphalées et la diarrhée sont les principaux pièges diagnostiques.

L'ASP, l'hémogramme et l'échographie orientent le diagnostic, mais ne sont pas indispensables.

Le taux de péritonites appendiculaires (44%) est inacceptable. Les lésion anatomopathologiques sont très évoluées. L'absence de parallélisme anatomoclinique est vérifiée. La morbidité est liée au stade avancé des lésions appendiculaires tenant essentiellement aux longs délais de consultation.

La diminution du taux de complication passe par la réduction du délai de consultation encore trop long.