

BURKINA FASO

UNIVERSITE DE OUAGADOUGOU

UNITE DE FORMATION ET DE RECHERCHE DES SCIENCES DE LA SANTE  
(UFR/SDS)

SECTION MEDECINE

Année Universitaire 2000-2001

Thèse N° 06

**APPORT DE L'IMAGERIE MEDICALE  
DANS LA PRISE EN CHARGE  
DES TUMEURS DE VESSIE  
A propos de 71 cas colligés de 1994 à 1998 au  
Centre Hospitalier National Yalgado Ouédraogo**

**THESE:**

Présentée et soutenue publiquement le 06 Avril 2001  
Pour l'obtention du Grade de **DOCTEUR EN MEDECINE**  
**(DIPLOME D'ETAT)**

**Par**

**KAGONE Moussa**

Né le 03 Mai 1970 à Titao (Burkina Faso)

**JURY:**

Directeur de thèse:  
**Pr Amadou SANOU**

Président: **Pr R. Moumouni OUIMINGA**

Co-directeur:  
**Dr Rabiou CISSE**

Membres: **Dr Rabiou CISSE**  
**Dr Barnabé ZANGO**  
**Dr Bobliwendé SAKANDE**  
**Dr Claudine LOUGUE**

# **UNIVERSITE DE OUAGADOUGOU**

## **Unité de formation et de Recherche des Sciences de la Santé ( UFR/SDS )**

### **LISTE DU PERSONNEL ADMINISTRATIF**

Directeur	Pr. Amadou SANOU
Directeur Adjoint	Pr. Ag. Y. Joseph DRABO
Directeur de la Section Pharmacie	Pr. I. Pierre GUISSOU
Directeur des Stages de la Section Médecine	Pr. Ag. Y. Joseph DRABO
Directeur des Stages de la Section de Pharmacie	Dr OUEDRAOGO/Rasmata TRAORE
Coordonnateur C.E.S. de Chirurgie	Pr. Amadou SANOU
Secrétaire Principal	M. TRAORE Fakouo
Chef de Service Administratif et Financier (CSAF)	Mme Christine NARE
Conservateur de la Bibliothèque	M. Salif YADA
Chef de la Scolarité	Mme Kadi ZERBO
Secrétaire du Directeur	Mme Habi KEITA
Secrétaire du Directeur Adjoint	Mme KABRE Hakiéta
Audiovisuel	M. Alain Pascal PITROIPA
Reprographie	M. Abdoulaye BAGUYAN
Service Courrier	M. Ousmane SAWADOGO

## LISTE DES ENSEIGNANTS DE L'UFR/SDS

### ENSEIGNANTS PERMANENTS

#### Professeurs titulaires

Rambré Moumouni OUMINGA	Anatomie organogénèse et de chirurgie
Hilaire TIENDREBEOGO (in memoriam)	Sémiologie et Pathologies médicales
Tinga Robert GUIGUEMDE	Parasitologie
Bobilwindé Robert SOUDRE	Anatomie-Pathologique
Amadou SANOU	Chirurgie Générale et Digestive
Innocent Pierre GUISSOU	Pharmacologie & Toxicologie
Bibiane KONE	Gynécologie – Obstétrique
Alphonse SAWADOGO	Pédiatrie

#### Professeurs associés

Blaise KOUDOGBO	Toxicologie
-----------------	-------------

#### Maitres de Conférences

Julien YILBOUDO	Orthopédie –Traumatologie
Kongoré Raphaël OUEDRAOGO	Chirurgie –Traumatologie
François René TALL	Pédiatrie
Jean KABORE	Neurologie
Joseph Y. DRABO	Médecine Interne/Endocrinologie
Blaise SONDO	Santé Publique

Jean LANKOANDE	Gynécologie-Obstétrique
Issa SANOU	Pédiatrie
Ludovic KAM	Pédiatrie
Adama LENGANI	Néphrologie
Oumar TRAORE N°1	Orthopédie-Traumatologie
Kampadilemba OUOBA	Oto Rhino Laryngologie
Piga Daniel ILBOUDO	Gastro-entérologie
Albert WANDAOGO	Chirurgie Pédiatrique
Adama TRAORE	Dermatologie Vénérologie
Mamadou SAWADOGO	Biochimie
Arouna OUEDRAOGO	Psychiatrie
Joachim SANOU	Anesthésie-Réanimation
Théophile L. TAPSOBA	Biophysique - Médecine Nucléaire

### **Assistants associés**

Valérie MURAILLE	Galénique et Chimie-Analytique
------------------	--------------------------------

### **Maîtres-Assistants**

Lady Kadidiatou TRAORE	Parasitologie
Si Simon TRAORE	Chirurgie
Abdoulaye TRAORE	Santé Publique
Daman SANO	Chirurgie Générale
Patrice ZABSONRE	Cardiologie
Jean Gabriel OUANGO	Psychiatrie
Georges KI-ZERBO	Maladies Infectieuses

Rabiou CISSE	Radiologie
Blami DAO	Gynécologie Obstétrique
Alain BOUGOUMA	Gastro-Entérologie
Boubacar TOURE	Gynéco-Obstétrique
Michel AKOTIONGA	Gynécologie-Obstétrique
Rasmata OUEDRAOGO/TRAORE	Bactério-Virologie
Alain ZOUBGA	Pneumologie
Boubacar NACRO	Pédiatrie
KABRE Abel	Neuro-Chirurgie
DAO / Maïmouna OUATTARA	Oto-rhino-laryngologie
KYELEM / Nicole Marie ZABRE	Maladies Infectieuses
TRAORE / Antoinette BELEM	Pédiatrie
Kapouné KARFO	Psychiatrie
Timothée KAMBOU	Chirurgie
Jean Baptiste NIKIEMA	Pharmacognosie
Ali NIAKARA	Cardiologie

**Assistants Chefs de cliniques**

T.Christian SANOU (in memoriam)	Oto Rhino Laryngologie
Doro SERME (in memoriam)	Cardiologie
Hamadé OUEDRAOGO	Anesthésie-Réanimation physiologie
Alexis ROUAMBA	Anesthésie-Réanimation
M. Théophile COMPAORE	Chirurgie
Y. Abel BAMOUNI	Radiologie

André K. SAMANDOULOGOU	Cardiologie
Rigobert THIOMBIANO	Maladies Infectieuses
Raphaël DAKOURE	Anatomie-Chirurgie

### **Assistants**

Robert O. ZOUNGRANA	Physiologie
Bobliwendé SAKANDE	Anatomie-Pathologique
Raphaël SANOU (in memoriam)	Pneumo-phtisiologie
Oumar TRAORE N°2 (in memoriam)	Radiologie
Pingwendé BONKOUNGOU	Pédiatrie
Arsène M. D. DABOUE	Ophtalmologie
Nonfounikoun Dieudonné MEDA	Ophtalmologie
Athanase MILLOGO	Neurologie
Vincent OUEDRAOGO	Médecine du Travail
S. Christophe DA	Chirurgie
Nazinigouba OUEDRAOGO	Réanimation
Aurélien Jean SANON	Chirurgie
LOUGUE / SORGHO Claudine	Radiologie
YE / OUATTARA Diarra	Pédiatrie
Barnabé ZANGO	Chirurgie
L. Valerie Adélaïde NEBIE	Cardiologie
Blandine THIEBA	Gynécologie-Obstétrique
Abdel Karim SERME	Gastro-Entérologie
Moussa BAMBARA	Gynécologie-Obstétrique

Fatou BARRO	Dermatologie
Olga LOMPO	Anatomie Pathologique
Appolinaire SAWADOGO	Gastro-Entérologie
Martial OUEDRAOGO	Pneumo-Phtisiologie
Moussa KERE	Santé Publique
Laurent OUEDRAOGO	Santé Publique
Innocent NACOULMA	Orthopédie-Traumatologie
P. Antoine NIAMPA	Dermatologie
MILLOGO/TRAORE Françoise Danielle	Gynécologie-Obstétrique
Z. Théodore OUEDRAOGO	Santé Publique
P. André KOALAGA	Gynécologie-Obstétrique
Emile BANDRE	Chirurgie générale et digestive
Syranyan SEKOULE	Psychiatrie
Dieudonné OUEDRAOGO	Chirurgie maxilo-faciale

#### **Assistants Biologistes des Hôpitaux**

Lassina	SANGARE	Bactério-Virologie
Idrissa	SANOU	Bactério-Virologie
Harouna	SANON	Hématologie/Immunologie
Issa	SOME	Chimie Analytique
Rasmané	SIEMDE	Galénique

## **ENSEIGNANTS NON PERMANENTS**

### **Faculté des Sciences et Techniques (FAST)**

#### **Professeurs Titulaires**

Alfred S. TRAORE	Immunologie
Akry COULIBALY	Mathématiques
Sita GUINKO	Botanique-Biologie Végétale
Guy V. OUEDRAOGO	Chimie Minérale
Laya SAWADOGO	Physiologie-Biologie Cellulaire
Laou Bernard KAM ( in memorian )	Chimie
Patoin Albert OUEDRAOGO	Zoologie

#### **Maîtres de Conférences**

Boukary	LEGMA	Chimie-Physique Générale
François	ZOUGMORE	Physique
Adama	SABA	Chimie Organique
Philippe	SANKARA	Cryptogamie-Phytopharmacie
Gustave	KABRE	Biologie Générale

#### **Maîtres-Assistants**

Makido B. OUEDRAOGO	Génétique
Raymond BELEMTOUNGOURI	T.P. Biologie Cellulaire



Drissa SANOU

Biologie Cellulaire

**Assistants**

Appolinaire BAYALA (in memoriam)

Physiologie

Jeanne MILLOGO

T.P. Biologie-Végétale

**Institut du Développement Rural ( IDR )**

**Maîtres de Conférences**

Didier ZONGO

Génétique

Georges Annicet OUEDRAOGO

Biochimie

**Faculté des Sciences Economiques et de  
Gestion (FASEG)**

**Maître-Assistant**

Tibo Hervé KABORE

Economie-Gestion

**Assistants**

Mamadou BOLY

Gestion

**Faculté de Droit et Sciences Politiques  
(FDSP)**

**Assistants**

Jean Claude TAITA

Droit

## ENSEIGNANTS VACATAIRES

Mme Henriette BARY	Psychologie
Aimé OUEDRAOGO	Ophthalmologie
R. Joseph KABORE	Gynécologie-Obstétrique
Dr Bruno ELOLA	Anesthésie-Réanimation
Dr Michel SOMBIE	Planification
Dr Nicole PARQUET	Dermatologie
M. GUILLRET	Hydrologie
M. DAHOU ( in mémoires)	Hydrologie
Dr Bréhima DIAWARA	Bromatologie
Dr Annette OUEDRAOGO	Stomatologie
Dr Adama THIOMBIANO	Législation Pharmaceutique
Dr Sidiki TRAORE	Galénique
Mr Mamadou DIALLO	Anglais
Dr Badioré OUATTARA	Galénique
Dr Alassane SICKO	Anatomie
Dr Aline TIENDREBEOGO	Chimie Analytique et contrôle médic.
Dr Noël ZAGRE	Nutrition
Dr TRAORE / COULIBALY Maminata	Biochimie
Dr Seydou SOURABIE	Pharmacognosie

## ENSEIGNANTS MISSIONNAIRES

### A.U.P.E.L.F.

Pr. Lamine DIAKHATE	Hématologie (Dakar)
Pr. Abibou SAMB	Bactério-Virologie (Dakar)
Pr. José Marie AFOUTOU	Histologie-Embryologie (Dakar)
Pr. Makhtar WADE	Bibliographie (Dakar)
Pr. M. K. A. EDEE	Biophysique (Lomé)
Pr. Ag. Mbayang NDIAYE-NIANG	Physiologie (Dakar)
Pr. Ag. R. DARBOUX	Histologie-Embryologie(Bénin)
Pr. Ag. E. BASSENE	Pharmacognosie (Dakar)
Pr. M. BADIANE	Chimie Thérapeutique (Dakar)
Pr. B. FAYE	Pharmacologie (Dakar)

### O.M.S.

Dr Jean-Jacques BERJON	Histologie-Embryologie(Créteil)
Dr Frédéric GALLEY	Anatomie Pathologique (Lille)
Dr Moussa TRAORE	Neurologie (Bamako)
Pr. Auguste KADIO	Pathologies infectieuses et parasitaires(Abidjan)
Pr. Jean Marie KANGA	Dermatologie (Abidjan)
Pr. Arthur N'GOLET	Anatomie Pathologique (Brazzaville)

### Mission Française de Coopération

Pr. Etienne FROGE	Médecine Légale
Pr. AYRAUD	Histologie-Embryologie
Pr. Henri MOURAY	Biochimie (Tours)
Pr. Denis WOUESSI DJEWE	Pharmacie Galénique ( Grenoble / France )
Pr. M. BOIRON	Physiologie

### Mission de l'Université Libre de Bruxelles (ULB)

Pr. Marc VAN DAMME	Chimie Analytique-Biophysique
Pr. Viviane MOES	Galénique

## **DEDICACES**

## **A notre Seigneur**

Accepte cette œuvre.

## **A mon père**

Ce travail est le fruit de tes efforts.  
Merci infiniment.

## **A ma mère (in memoriam)**

Tu me disais toujours : tu peux mieux faire.  
Je ne l'oublierai jamais.

## **A mes frères et sœurs**

Merci pour ce que vous avez fait pour l'aboutissement de ce travail.

## **A Salmata , Salif et Houriya**

Votre compagnie a été un tremplin pour l'accomplissement de ce travail.  
Sincères reconnaissances.

# REMERCIEMENTS

**Nos remerciements s'adressent à:**

Tasséré KAGONE

Mahamadi , Ameid Boué, Daouda, Sékou, Mahamady, Ali et Karim KAGONE

Mahamady de KEBE

Mes promotionnaires :

Dr Théophile SAWADOGO

Dr Jean Luc KAMBIRE

Hermann KABORE

Tous mes maîtres

A tous ceux qui se reconnaissent de quelque manière dans l'édification de cette œuvre.



**A NOS MAITRES ET JUGES**

**A notre maître et président du jury, Monsieur le professeur Moumini OUIMINGA**

*Professeur titulaire de chirurgie et d'organogénèse, ancien Doyen de la Faculté des Sciences de la Santé, ancien Secrétaire Général du CAMES, Doyen honoraire de la Faculté des Sciences de la Santé.*

C'est un honneur et un privilège pour nous de vous avoir comme président du jury.

Trouvez ici l'expression de notre entière reconnaissance.

**A notre maître et directeur de thèse, Monsieur le Professeur Amadou SANOU**

*Professeur titulaire de chirurgie générale et digestive à l'UFR/SDS, Chef du service de chirurgie générale et digestive du CHNYO, coordinateur du CES de chirurgie, Directeur de l'UFR/SDS.*

C'est un grand honneur et un privilège que vous nous faites en acceptant de diriger ce travail malgré vos multiples occupations.

Nous n'avez économisé aucun effort dans notre formation scientifique et humaine.

**A notre maître et co-directeur de thèse, Monsieur le Docteur Rabiou CISSE,**  
*Maître assistant en radiologie à l'UFR/SDS, Chef de service de radiologie du CHNYO.*

Vous êtes le cheval de bataille dans la récente mise à jour du système de santé au Burkina Faso avec la mise en fonctionnement du scanner.

Cela ne vous a pas empêché de mener simultanément à terme ce travail.

Nous espérons répondre à vos attentes.

Sincères reconnaissances.

**A notre maître et juge, Monsieur le docteur Barnabé Zango.**

*Assistant d'urologie à l'UFR/SDS, chirurgien au CHNSS de Bobo-Dioulasso.*

Nous sommes très attentionnés de pouvoir vous compter parmi nos juges;

Nous vous remercions pour votre apport à l'amélioration de ce travail.

**A notre maître et juge, Madame le Docteur Claudine LOUGUE,**  
*Assistante de radiologie à l'UFR/SDS.*

En acceptant de juger ce travail, vous le grandissez.  
Trouvez ici l'expression de notre haute considération.

**A notre maître et juge, Monsieur le Docteur SAKANDE Bobliwendé**  
*Assistant d'anatomie pathologique à l'UFR/SDS*

Merci d'accepter siéger dans ce jury.  
Nous retenons de vous un homme chaleureux et dévoué pour le travail bien fait.

L' Unité de Formation et de Recherche des Sciences de la Santé a arrêté que les opinions émises dans les dissertations qui seront présentées doivent être considérées comme propres à leurs auteurs et qu'elle n'entend leur donner aucune approbation ou improbation.

# SOMMAIRE

<b><u>LISTE DES FIGURES</u></b> .....	<b>5</b>
<b><u>LISTE DES TABLEAUX</u></b> .....	<b>6</b>
<b><u>I- INTRODUCTION / ENONCE DU PROBLEME</u></b> .....	<b>7</b>
<b><u>II- GENERALITES</u></b> .....	<b>8</b>
<b>II-1- RAPPELS SUR LA VESSIE</b> .....	<b>8</b>
II-1-1- Anatomie.....	8
II-1-2- Histologie.....	11
<b>II-2- RAPPELS SUR LES TUMEURS DE VESSIE</b> .....	<b>11</b>
II-2-1- Définition.....	11
II-2-2- Epidémiologie.....	11
II-2-2-1- Fréquence.....	11
II-2-2-2- Age.....	12
II-2-2-3- Sexe.....	12
II-2-2-4- Facteurs de risque.....	12
II-2-3- Aspects cliniques.....	14
II-2-3-1- Circonstances de découverte.....	14
II-2-3-2- Signes physiques.....	14
II-2-3-3- Explorations paracliniques.....	14
II-2-3-4- Evolution et pronostic.....	16
II-2-4- Aspects anatomopathologiques.....	16
II-2-4-1- Macroscopie.....	16
II-2-4-2- Histologie.....	17
II-2-4-3- Classification.....	17
II-2-5- Aspects thérapeutiques.....	18
<b>II-3- RAPPELS SUR L'IMAGERIE MEDICALE DES TUMEURS DE VESSIE</b> .....	<b>19</b>
II-3-1- L'ultrasonographie .....	19
II-3-1-1- Aspects échographiques normaux de la vessie.....	19
II-3-1-2- L'ultrasonographie des tumeurs de vessie.....	20
II-3-1-3- Classification échographique des tumeurs de vessie .....	20

II-3-2-	L'urographie intraveineuse (UIV).....	20
II-3-3-	L'Urétrocystographie rétrograde (UCR).....	22
II-3-4-	La cystographie sus-pubienne.....	22
II-3-5-	La tomodensitométrie (TDM) .....	22
II-3-6-	Imagerie par résonance magnétique (IRM).....	23
II-3-7-	La lymphographie bipédieuse.....	24

### **III- NOTRE ETUDE**

#### **III-1-OBJECTIFS.....25**

##### **III-1-1- OBJECTIF GENERAL.....25**

##### **III-1-2- OBJECTIFS SPECIFIQUES.....25**

#### **III-2- METHODOLOGIE.....26**

##### **III-2-1- CADRE DE L'ETUDE.....26**

###### ***III-2-1-1- Le Centre Hospitalier National Yalgado Ouédraogo (CHNYO).. 26***

###### ***III-2-1-2- Le service d'urologie..... 26***

###### ***III-2-1-3- Le service d'anatomie pathologique et de cytologie..... 26***

###### ***III-2-1-4- Le service de radiologie..... 26***

##### **III-2-2- MATERIEL ET METHODES.....27**

###### ***III-2-2-1- Echantillonnage..... 27***

###### ***III-2-2-2- Critères d'inclusion..... 27***

###### ***III-2-2-3- Critères d'exclusion..... 27***

###### ***III-2-2-4- Définitions opérationnelles..... 27***

###### ***III-2-2-5- Recueil et analyse des données ..... 27***

#### **III-3- RESULTATS.....28**

##### **III-3-1- EPIDEMIOLOGIE.....28**

###### ***III-3-1-1- Le nombre de cas de tumeurs de vessie..... 28***

###### ***III-3-1-2- Répartition des tumeurs selon l'âge..... 28***

###### ***III-3-1-3- Répartition des tumeurs par sexe..... 28***

###### ***III-3-1-4- Répartition des tumeurs selon la profession..... 29***

###### ***III-3-1-5- Les habitudes alimentaires..... 29***

###### ***III-3-1-6- La bilharziose urinaire..... 29***

<b>III-3-2- CLINIQUE.....</b>	<b>30</b>
<i>III-3-2-1- Les signes d'appel.....</i>	<i>30</i>
<i>III-3-2-2- Les signes généraux.....</i>	<i>30</i>
<i>III-3-2-3- Les signes physiques.....</i>	<i>31</i>
<b>III-3-3- BIOLOGIE.....</b>	<b>31</b>
<b>III-3-4- LA CYSTOSCOPIE.....</b>	<b>31</b>
<b>III-3-5- HISTOLOGIE.....</b>	<b>31</b>
<b>III-3-6- EVOLUTION.....</b>	<b>32</b>
<b>III-3-7- TRAITEMENT.....</b>	<b>32</b>
<b>III-3-8- IMAGERIE MEDICALE.....</b>	<b>33</b>
<i>III-3-8-1- Le bilan radiologique et échographique.....</i>	<i>33</i>
<i>III-3-8-2- Les lésions rénales.....</i>	<i>33</i>
<i>III-3-8-2-1- Les anomalies fonctionnelles.....</i>	<i>33</i>
<i>III-3-8-2-2- Les anomalies morphologiques.....</i>	<i>34</i>
<i>III-3-8-3- Les lésions urétérales.....</i>	<i>34</i>
III-3-8-3-1- Les anomalies fonctionnelles.....	34
III-3-8-3-2- Les anomalies morphologiques.....	34
<i>III-3-8-4- Les lésions vésicales.....</i>	<i>36</i>
III-3-8-4-1- Les anomalies fonctionnelles.....	36
III-3-8-4-2- Les anomalies morphologiques.....	36
<i>III-3-8-5- Extension locorégionale.....</i>	<i>41</i>
III-3-8-5-1- Envahissement de la prostate par la tumeur vésicale.....	41
III-3-8-5-2- Envahissement de l'utérus par la tumeur vésicale.....	41
<i>III-3-8-6- Extension à distance: les métastases pulmonaires.....</i>	<i>41</i>
<b><u>IV- DISCUSSION.....</u></b>	<b>42</b>
<b>IV-1- LIMITES DE L'ETUDE.....</b>	<b>42</b>
<b>IV-2- EPIDEMIOLOGIE.....</b>	<b>42</b>
<i>IV-2-1- Le nombre de tumeurs.....</i>	<i>42</i>
<i>IV-2-2- L'âge.....</i>	<i>43</i>
<i>IV-2-3- Le sexe.....</i>	<i>43</i>



<i>IV-2-4- La profession.....</i>	<i>43</i>
<i>IV-2-5- Les habitudes alimentaires.....</i>	<i>44</i>
<i>IV-2-6- La bilharziose urinaire.....</i>	<i>44</i>
<b>IV-3- CLINIQUE.....</b>	<b>44</b>
<i>IV-3-1- Les signes d'appel.....</i>	<i>44</i>
<i>IV-3-2- Les signes généraux.....</i>	<i>44</i>
<i>IV-3-3- Les signes physiques.....</i>	<i>45</i>
<b>IV-4- BIOLOGIE.....</b>	<b>45</b>
<b>IV-5- LA CYSTOSCOPIE.....</b>	<b>45</b>
<b>IV-6- HISTOLOGIE.....</b>	<b>45</b>
<b>IV-7- EVOLUTION.....</b>	<b>46</b>
<b>IV-8- TRAITEMENT.....</b>	<b>46</b>
<b>IV-9- IMAGERIE MEDICALE.....</b>	<b>46</b>
<i>IV-9-1- Lésions rénales.....</i>	<i>46</i>
<i>IV-9-1-1- Anomalies fonctionnelles.....</i>	<i>47</i>
<i>IV-9-1-2- Anomalies morphologiques.....</i>	<i>48</i>
<i>IV-9-2- Lésions urétrales.....</i>	<i>48</i>
<i>IV-9-2-1- Anomalies fonctionnelles.....</i>	<i>48</i>
<i>IV-9-2-2- Anomalies morphologiques.....</i>	<i>48</i>
<i>IV-9-3- Lésions vésicales.....</i>	<i>49</i>
<i>IV-9-3-1- Anomalies fonctionnelles.....</i>	<i>49</i>
<i>IV-9-3-1- Anomalies morphologiques.....</i>	<i>49</i>
<i>IV-9-4- Extension locorégionale.....</i>	<i>53</i>
<i>IV-9-4-1- Envahissement de la prostate par la tumeur vésicale.....</i>	<i>53</i>
<i>IV-9-4-2- Envahissement de l'utérus par la tumeur vésicale.....</i>	<i>53</i>
<i>IV-9-5- Extension à distance: les métastases pulmonaires.....</i>	<i>54</i>
<b><u>V-CONCLUSION.....</u></b>	<b>55</b>
<b><u>VI-SUGGESTIONS.....</u></b>	<b>56</b>
<b><u>BIBLIOGRAPHIE.....</u></b>	<b>57</b>
<b><u>ANNEXES</u></b>	

# LISTE DES FIGURES

- Figure 1: Coupe sagittale du bassin masculin.....page 10
- Figure 2: Coupe sagittale du bassin féminin.....page 10
- Figure 3: Distribution des tumeurs de vessie selon l'âge.....page 28
- Figure 4: Distribution des urétérohydronéphroses selon l'âge.....page 35
- Figure 5: Répartition topographique des tumeurs de vessie à  
l'échographie.....page 37
- Figure 6: Répartition topographique des tumeurs de vessie à  
l'UIV.....page 38
- Figure 7: Répartition topographique des tumeurs de vessie à  
l'UCR.....page 39

## **LISTE DES TABLEAUX**

Tableau 1: Distribution des tumeurs de vessie selon la profession.....	page 29
Tableau 2: Les différents motifs de consultation.....	page 30
Tableau 3: Les principaux signes généraux.....	page 30
Tableau 4: Les différents signes physiques.....	page 31
Tableau 5: Les différentes médications utilisées.....	page 32
Tableau 6: Les différentes interventions pratiquées.....	page 33

**I- INTRODUCTION / ENONCE DU  
PROBLEME**

Les tumeurs de vessie sont au deuxième rang des tumeurs génito-urinaires après le cancer de la prostate[32]. Elles constituent l'un des problèmes encore mal contrôlés en urologie. Elles sont particulièrement pénibles pour le malade tant par leur expression clinique que par le caractère mutilant de leur traitement[14].

Dans notre contexte les patients consultent tardivement et de ce fait les espoirs de guérison sont minimes.

L'imagerie médicale est sollicitée à toutes les étapes de la prise en charge de la maladie. Elle participe au diagnostic. Elle occupe une place de choix dans le bilan de la maladie et par là même dans la décision thérapeutique.

Elle permet enfin le suivi post-thérapeutique.

Au Burkina Faso aucune étude spécifique sur l'imagerie médicale des tumeurs de vessie n'a été réalisée. Une étude anatomo-clinique a été faite par Diendéré en 1996[14].

En 1999 une étude sur les lésions radiographiques et échographiques de la bilharziose urinaire a noté que 50% des lésions vésicales sont des tumeurs[20].

Le but de notre étude est de situer le rôle de l'imagerie médicale dans la prise en charge des tumeurs de vessie dans notre pays.

C'est une étude rétrospective de cinq ans allant de Janvier 1994 à Décembre 1998.

Après avoir défini les objectifs et rappelé les bases indispensables à la compréhension de notre travail nous indiquerons notre méthode d'étude et présenterons nos résultats. Un commentaire et une discussion précéderont la conclusion et les suggestions.

## **II - GENERALITES**

## II-1- RAPPELS SUR LA VESSIE [14]

### II-1-1- Anatomie de la vessie

#### II-1-1-1- Description et rapports

La vessie est un organe destiné à recueillir les urines sécrétées par les reins, et à les excréter grâce aux sphincters. Située dans la partie antérieure du pelvis, en arrière de la symphyse pubienne, la vessie est recouverte dans sa partie supérieure par le péritoine pelvien.

Elle est en rapport avec :

a) chez l'homme :

- en avant l'espace prévésical de Reitzius qui contient de nombreuses veines (le plexus de Santorini) ;
- en arrière le cul de sac péritonéal de Douglas et le rectum ;
- en haut le péritoine et au travers de lui les viscères abdominaux.

L'ouraque amarre la vessie à l'ombilic;

- en bas, le bloc vésicules séminales, prostate et uretères extravésicaux;

a) chez la femme : la base de la vessie est en relation avec le col de l'utérus, la face antérieure du vagin, les releveurs de l'anus et le plancher périnéal.

Du point de vue architectural, la vessie est divisée en deux sous-unités : le corps ou calotte vésicale et la base ou trigone.

La vessie est entourée latéralement et à sa partie inférieure par des espaces celluloux souples, parcourus de multiples formations vasculaires, nerveuses et ligamentaires.

Morphologiquement, sur une coupe de haut en bas, la vessie vide présente à décrire :

- un sommet en haut: le dôme vésicale ;
- trois faces: une supérieure concave oblique en bas et en arrière ; une face antéro-inférieure concave et oblique en bas et en arrière et une face postéro-inférieure ou base ;
- des bords latéraux ;
- en arrière elle présente une surface triangulaire à peu près quadrilatère , c'est le trigone ou triangle de Lieutaud. Aux angles postéro-latéraux de ce triangle débouchent les deux uretères séparés par un bourrelet inter-urétéral ; à l'angle antérieur : le méat urétral et le col.

### II-1-1-2- La vascularisation

La vascularisation artérielle de la vessie dépend essentiellement de l'artère hypogastrique qui donne naissance aux artères vésicales supérieure, postérieure et inférieure.

La vascularisation veineuse est composée d'un réseau muqueux, d'un réseau intramusculaire, d'un réseau superficiel.

### II-1-1-3- Les Lymphatiques

Le drainage lymphatique de la vessie comprend un réseau initial de canaux collecteurs pré- ganglionnaires, des noeuds ou ganglions groupés en chaînes autour des artères ou des veines iliaques pour rejoindre le collecteur central que constitue le canal thoracique.

Le réseau lymphatique comprend trois groupes de collecteurs :

- les lymphatiques de la paroi postérieure qui se jettent dans les ganglions de la chaîne iliaque interne;
- les lymphatiques de la paroi antérieure qui se jettent dans les ganglions de la chaîne iliaque externe.
- les lymphatiques du trigone qui se jettent dans la chaîne iliaque externe.

### II-1-1-4- L'innervation.

La vessie est innervée par le nerf honteux. Le véritable cerveau des viscères est l'hypothalamus qui lui-même est contrôlé par le cortex de la circonvolution frontale, au dessus du noyau amygdalien siège du centre de la miction.



- 1- Péritoine
- 2- Rectum
- 3- Aponévrose
- 4- Prostate et vésicules séminales
- 5- Plexus veineux prostatique
- 6- Espace de RETZIUS
- 7- Ouraque
- 8- Vessie

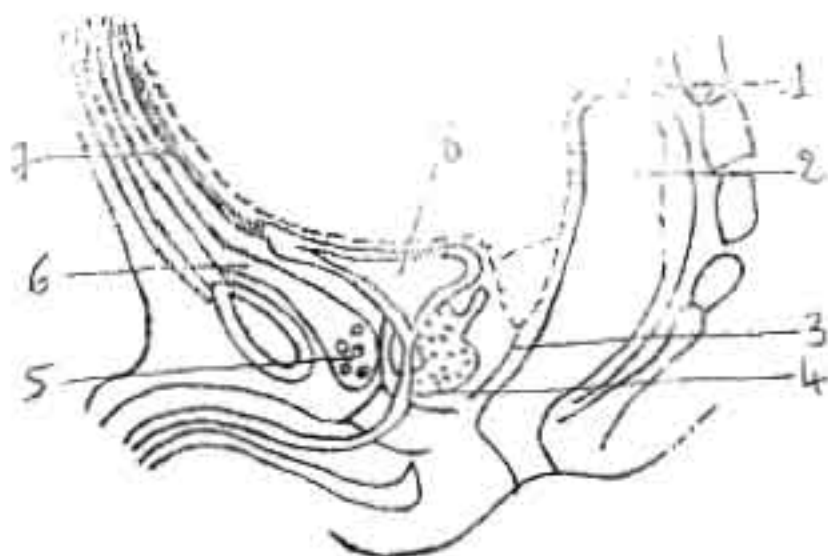


Fig. 1 Coupe Sagittale du Bassin Masculin [14]

- 1- Péritoine
- 2- Rectum
- 3- Col utérin et utérus
- 4- Plexus de Santorini
- 5- Vagin
- 6- Cul de sac de Douglas
- 7- Ouraque
- 8- Vessie

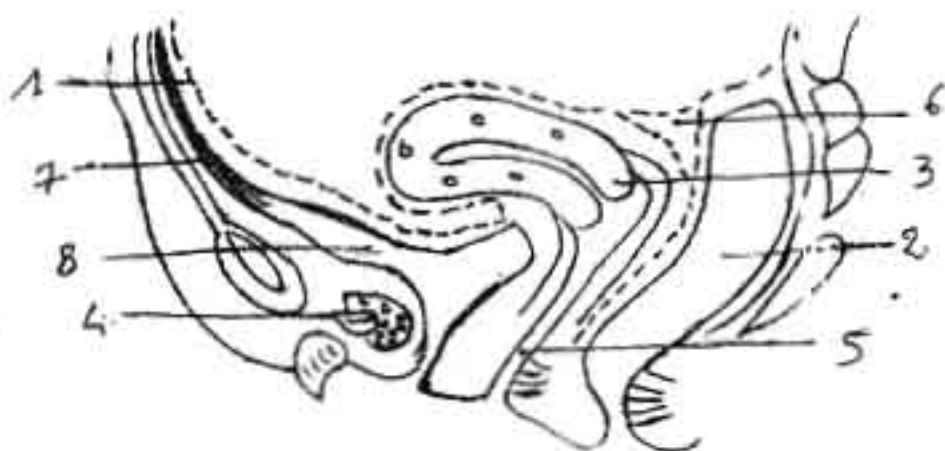

Fig. 2 Coupe Sagittale du Bassin Féminin [14]

## ***II-1-2- Histologie de la vessie***

L'architecture générale de la paroi vésicale ressemble à celle du dernier tiers des uretères. La vessie est constituée par une muqueuse et sous-muqueuse, une musculuse et la tunique externe ou adventice.

### **II-1-2-1- La Muqueuse et sous-muqueuse**

Elle comporte trois couches: une couche profonde ou sous muqueuse, un chorion conjonctif et un épithélium ou urothélium.

### **II-1-2-2- La musculuse**

Elle est formée de fibres lisses avec trois couches :

- la couche longitudinale externe ;
- la couche circulaire moyenne qui siège au niveau du col de la vessie ;
- la couche longitudinale interne qui se prolonge dans l'urètre et tend à prendre une disposition hélicoïdale.

### **II-1-2-3- L'Adventice.**

Le revêtement externe ou adventice contient les artères et les lymphatiques.

## **II-2- RAPPELS SUR LES TUMEURS DE VESSIE**

### ***II-2-1- Définition[14]***

Ce sont des tumeurs développées aux dépens de la paroi vésicale. Quatre vingt dix pour cent de ces tumeurs sont para-malpighiennes[14]. Les autres sont des tumeurs épidermoïdes et des adénocarcinomes. On distingue des tumeurs bénignes de grades 1 et 2 , des tumeurs malignes de grade 4 et des tumeurs intermédiaires de grade 3 dont 33 % deviennent des carcinomes[14]. Elles sont soit primitives soit secondaires.

### ***II-2-2- Epidémiologie***

#### **II-2-2-1- La Fréquence.**

Les tumeurs de vessie sont fréquentes. La plupart d'entre elles sont malignes et représentent 3 à 4 % de l'ensemble des cancers[14, 30].

Trois pour cent des décès par cancer sont dus au cancer de vessie[14].

#### II-2-2-2- L'âge[14]

Les tumeurs de vessie surviennent avec une fréquence maximale entre 60 et 70 ans en France.

#### II-2-2-3- Le sexe

Il y a une nette prédominance masculine avec un sex-ratio variant de 3/1 à 5/1[14].

#### II-2-2-4- Les facteurs de risque [14]

De très nombreux facteurs ont été incriminés dans la genèse des tumeurs de vessie. Certains ont un rôle prouvé, d'autres sont seulement suspectés.

##### II-2-2-4-1- L'irritation chronique

L'irritation chronique de la paroi vésicale favoriserait la cancérisation. Elle serait en cause dans les extrophies vésicales, les diverticules vésicaux et dans les leucoplasies et probablement dans la bilharziose urinaire.

##### II-2-2-4-2- Le tabac

Il représente un risque certain de tumeurs de vessie. Chez les fumeurs de cigarettes le risque de tumeur de vessie est multiplié par 5 à 7 par rapport aux non fumeurs[14].

##### II-2-2-4-3- Les produits chimiques

Certains produits utilisés dans l'industrie sont doués d'un pouvoir carcinogène. Ce sont les amines aromatiques, le cyclophosphamide , les métabolites du tryptophane, la bêta-glucuronidase .

##### II-2-2-4-4- Les facteurs alimentaires

Le café et le thé ont été incriminés dans la genèse des tumeurs de vessie. Mais les avis sont partagés. Le lait pourrait avoir un rôle protecteur vis à vis de la vessie, par le biais du calcium et de la vitamine A(rétinol). La consommation de légumes verts et de carottes aurait un rôle protecteur vis à vis des tumeurs de vessie par le biais de la provitamine A(carotène).

Il y a plusieurs hypothèses au sujet de l'alcool. Les nitrosamines ( produits de dégradation des nitrites) utilisés dans certaines conserves génèrent des cancers de vessie.

#### II-2-2-4-5- Les médicaments

Certains médicaments comme la phénacétine utilisés sur de longues périodes augmentent les tumeurs de vessie. De nombreux antimitotiques tels que le cyclophosphamide sont impliqués dans la genèse des tumeurs de vessie.

#### II-2-2-4-6- Les facteurs parasitaires

La bilharziose urinaire est associée aux tumeurs épidermoïdes de vessie [14].

#### II-2-2-4-7- La stase urinaire

La stase urinaire qui est responsable d'infections chroniques favoriserait la survenue de tumeurs de vessie. Les vessies neurologiques après traumatisme médullaire, les diverticules vésicaux et le prostatisme sont en cause.

#### II-2-2-4-8- Les lésions préneoplasiques

Le drainage vésical, par l'irritation chronique, induit des infections qui génèrent les métaplasies glandulaires de l'épithélium vésical ou des dysplasies sur épithélium métaplasique.

#### II-2-2-4-9- Le rôle de l'immuno-dépression et des virus

Des papilloma-virus humains ont été retrouvés chez des patients transplantés rénaux atteints de tumeurs de vessie. L'immuno-dépression activerait les virus potentiellement oncogènes et réduirait les mécanismes de défense du greffé vis à vis des tumeurs qui se développent.

#### II-2-2-4-10- Les facteurs génétiques

Des formes familiales de tumeurs de vessie ont été rapportées, associées dans certains cas à un trouble du métabolisme du tryptophane.

### II-2-3- Les aspects cliniques

#### II-2-3-1- Circonstances de découverte[31]

Soixante quinze pour cent des tumeurs de vessie sont révélées par l'hématurie. Cette hématurie est classiquement spontanée terminale intermittente capricieuse. Cette hématurie peut être isolée ou associée à des signes d'irritation vésicale dans 30% des cas. L'hématurie microscopique révélatrice de tumeurs de vessie représente 5% des cas.

Il existe d'autres signes révélateurs : la pollakiurie, la dysurie, les brûiures mictionnelles, les douleurs(douleurs du flanc, douleurs lombaires), l'altération de l'état général, l'insuffisance rénale et les métastases.

#### II-2-3-2- Signes physiques

On apprécie l'état de déshydratation.

Par l'exploration des fosses lombaires on découvre parfois une masse qui donne le contact lombaire. Mais surtout le palper hypogastrique combiné au toucher rectal (T R) ou vaginal (T V) permet d'apprécier la présence d'une tuméfaction, l'état de la paroi vaginale et rectale, et enfin l'état de la prostate chez l'homme. On apprécie le volume de la masse, le degré d'infiltration des tissus périvésicaux et la fixité de la tumeur. Chez la femme on apprécie l'induration de la paroi vaginale et des paramètres. Le palper combiné au TR ou TV donne un élément de diagnostic et de pronostic.

Parfois des signes de compression veineuse ou lymphatique des membres inférieurs sont retrouvés : œdèmes des membres inférieurs.

#### II-2-3-3- Explorations paracliniques

Les examens paracliniques permettent de poser le diagnostic de certitude de tumeur vésicale et de définir l'importance de l'extension tumorale. Elles guident les indications du traitement. Dans notre contexte les examens paracliniques ne font que confirmer le diagnostic.

##### II-2-3-3-1- L'échographie

L'échographie est disponible, non invasive, peu onéreuse et reproductible. Elle peut être sus-pubienne, trans-rectale ou trans-urétrale. Elle permet d'étudier la

totalité de la muqueuse vésicale, de visualiser la ou les tumeurs et parfois même d'en reconnaître le degré d'infiltration dans la paroi vésicale et l'espace juxta-vésical. Elle permet dans une certaine mesure l'étude de l'extension loco-régionale et enfin de surveiller l'évolution post-thérapeutique à la recherche de récives.

#### II-2-3-3-2- La radiographie de l'abdomen sans préparation

C'est un examen indiqué surtout en zone d'endémie bilharzienne. Il permet de mettre en évidence la présence ou non de calcifications vésicales. La calcification bilharzienne pure comporte un liséré net pouvant réaliser la vessie en coquille d'œuf ; l'interruption du liséré calcaire en certains endroits est suspecte de cancer sur vessie bilharzienne. Cet examen permet de noter la présence ou non de lithiase vésicale radio-opaque et d'éventuelles lésions osseuses.

#### II-2-3-3-3- L'urographie intraveineuse(UIV)

Elle peut aider au diagnostic positif. Elle intervient surtout dans le bilan de retentissement sur la fonction rénale sous forme de retard de sécrétion ou d'excrétion. Elle apprécie également les anomalies morphologiques sous forme de dilatation pyélocalicielle et/ou urétérale.

#### II-2-3-3-4- La cystoscopie

Examen primordial pour la mise en évidence des tumeurs de vessie. Elle visualise la tumeur, en apprécie le siège, la taille, la souplesse de la paroi vésicale péri-tumorale et surtout elle permet de faire un prélèvement de la tumeur en vue d'étude anatomo-pathologique des lésions prélevées.

Elle a une sensibilité diagnostique supérieure à l'échographie[14].

#### II-2-3-3-5- L'examen histologique

C'est un examen fondamental. Cet examen permet de réaliser une classification des tumeurs vésicales.

#### II-2-3-3-6- La cytologie urinaire

Examen anodin et peu coûteux, elle permet la recherche de cellules malignes.

### II-2-3-3-7- La lymphographie bipédicuse

Elle n'opacifie pas tous les sites ganglionnaires et méconnaît les envahissements microscopiques. Elle peut guider des ponctions transcutanées à l'aiguille fine pour le diagnostic cytologique de l'envahissement ganglionnaire.

### II-2-3-3-8- Le bilan d'extension

Le bilan d'extension des malades porteurs de tumeurs de vessie comprend la radiographie pulmonaire, l'échographie hépatique, la radiographie osseuse, la scintigraphie osseuse, la lymphographie, le scanner et la résonance magnétique.

### II-2-3-4- Evolution et pronostic[32]

Les tumeurs superficielles ont un pronostic globalement meilleur que les tumeurs profondes : 16% de survie à 5 ans pour les tumeurs qui envahissent les tissus péri-vésicaux, 50% pour celles qui envahissent le muscle superficiel, contre 90% pour les tumeurs limitées au chorion. Par ailleurs si la B.C.G-thérapie est efficace pour certaines tumeurs superficielles sur le plan de la récurrence et de la progression, d'autres tumeurs de mêmes caractéristiques histologiques lui sont réfractaires. Pour les tumeurs infiltrantes localisées la chirurgie radicale est justifiée par le risque de généralisation de la maladie. Le pronostic de ces tumeurs est largement influencé par la présence d'adénopathie dont la fréquence croît avec le stade. Les cancers non chirurgicaux avec adénopathies et/ou métastases bénéficient de l'association radio-chimiothérapie .

## II-2-4- Aspects anatomopathologiques

### II-2-4-1- Macroscopie

#### II-2-4-1-1- Tumeurs Papillaires de développement exophytique

Elles s'extériorisent dans la cavité vésicale et comportent les tumeurs papillaires pédiculées et les tumeurs papillaires sessiles

#### II-2-4-1-2- Tumeurs non papillaires ou sessiles :

Leur base d'implantation est large. Elles sont soit bourgeonnantes soit ulcérées . Elles sont le plus souvent infiltrantes.

### II-2-4-1-3- Tumeurs non papillaires et non infiltrantes

Elles sont localisées dans la couche superficielle de la muqueuse vésicale. Ce sont les carcinomes in situ.

### II-2-4-2- Histologie

L'OMS décrit:

a) Les Papillomes (Tumeurs bénignes de grade G0) dont:

- les papillomes inversés
- les papillomes à cellules transitionnelles
- les papillomes épidermoïdes.

b) Les carcinomes à cellules transitionnelles :

- les carcinomes à cellules transitionnelles de grade I(GI) bien différenciées.

- les carcinomes à cellules transitionnelles de grade II(GII)
- les carcinomes à cellules transitionnelles de grade III(GIII)
- les carcinomes in situ :c'est une variante GIII.

c) Les carcinomes épidermoïdes

- carcinomes épidermoïdes bien différenciés
- carcinomes épidermoïdes moyennement différenciés
- carcinomes épidermoïdes peu différenciés
- carcinomes épidermoïdes indifférenciés

Ces degrés de différenciation correspondent respectivement aux grades GI, GII, GIII.

d) Les adénocarcinomes (épithéliomas glandulaires ou cylindriques)

e) Les carcinomes indifférenciés ou anaplasiques

Les cancers mésoenchymateux sont rares : ce sont les léiomyosarcomes et les rhabdomyosarcomes.

### II-2-4-3- Classification

Il existe plusieurs classifications. La plus utilisée est la classification T.N.M.

a) La tumeur primitive(T)

- Tis : tumeur épithéiale in situ
- Ta : tumeur papillaire non invasive
- T1 : tumeur envahissant le chorion
- T2 : tumeur avec envahissement de la couche musculaire superficielle
- T3a : tumeur envahissant la couche musculaire profonde



- T3b : tumeur envahissant l'adventice
- T4 : envahissement des organes adjacents ou autres structures.

## b) Les métastases

Il existe deux types de métastases :

- ganglionnaires :
  - N - : pas d'atteinte des ganglions lymphatiques régionaux.
  - N + : atteinte des ganglions lymphatiques :
    - N 1 : atteinte d'un seul ganglion homolatéral
    - N 2 : atteinte des ganglions controlatéraux ou bilatéraux ou régionaux multiples.
    - N3 : masse fixée sur la paroi pelvienne, avec espace libre entre elle et la tumeur.
    - N4 : atteinte des ganglions régionaux.
    - NX : on ne dispose pas de conditions minimales pour classer les ganglions régionaux et/ou juxtarégionaux.
- métastases à distance
  - M- : pas de métastase à distance.
  - M+ : présence de métastase à distance.

Les métastases à distance sont le plus souvent pulmonaires (1/4 des cas), osseuses(rachis 1/3 des cas), hépatiques (1/4 des cas).

### *II-2-5- Aspects thérapeutiques[31]*

Le traitement des tumeurs de vessie est fonction de la localisation de la tumeur dans la paroi vésicale , du volume de cette tumeur , de la nature histologique et du degré de malignité.

Il existe plusieurs méthodes de traitement :

#### a) La résection tumorale

Pratiquée dans un but d'évaluation diagnostique elle peut suffire à obtenir la guérison d'une tumeur isolée. Elle est l'indication d'une tumeur papillaire superficielle unique .

b) La cystectomie partielle :

Elle est indiquée pour une tumeur volumineuse unique bien localisée (ou récidivant au même endroit) . C'est une intervention chirurgicale largement pratiquée dans nos régions.

Les survies à 5 ans varient entre 58 à 85% en cas de tumeur superficielle et de 8 à 48% en cas de tumeur infiltrante.

c) La chirurgie d'exérèse endovésicale

Ils s'agit de tumorectomie à ciel ouvert, ablation chirurgicale de la muqueuse vésicale (cystendérèse).

Mais la multiplicité des localisations, la fréquence des récidives, le grade élevé, la présence d'atypies cellulaires font craindre une évolution accélérée. On peut proposer dans ce cas :

d) une chimiothérapie endovésicale à base d'antimitotiques.

e) La cystectomie totale

Elle est la plus indiquée du point de vue carcinologique, lorsque l'âge, l'état général et les conditions locales le permettent. Quatre types de dérivations sont constamment utilisées: l'entérocystoplastie, l'entérosigmoïdostomie, l'urétérostomie cutanée directe ou transintestinale.

f) La radiothérapie :

Elle est indiquée dans les cas de lésions infiltrantes . On ne peut espérer modifier la tumeur que dans 1% des cas.

## **II-3- RAPPELS SUR L'IMAGERIE MEDICALE DES TUMEURS DE VESSIE**

### ***II-3-1- L'ultrasonographie***

#### **II-3-1-1- Aspects échographiques normaux de la vessie[30]**

La forme de la vessie varie avec son état de réplétion.

La vessie pleine a, dans le plan axial, une forme grossièrement carrée ou rectangulaire à grand axe antéropostérieur ou transversal avec des angles arrondis.

Dans le plan sagittal, elle apparaît triangulaire avec des angles arrondis, un sommet inférieur et une base supérieure.

Le contenu de la vessie est anéchogène.

La paroi est fine et régulière, échogène à hyperéchogène et homogène. Elle mesure 1 à 3 mm. Sa limite externe n'est pas toujours discernable de la graisse périvésicale alors que sa limite interne est toujours bien visible et nette. Ses différentes couches sont indistinctes.

Le col vésical a la forme d'un accent circonflexe renversé à sommet inférieur. Les méats urétéraux sont visibles sous forme de surélévations ovalaires de 2 à 3 mm d'épaisseur sur une base inférieure à 1cm, hypoéchogènes homogènes ou hétérogènes.

Le jet urétéral issu du méat se produit de façon intermittente toutes les 5 à 25 mn après hydratation, sous forme de traînée hyperéchogènes constituées de multiples échos regroupés proches du méat, puis tourbillonnants.

#### II-3-1-2- L'ultrasonographie des tumeurs de vessie [1, 32]

L'image échographique caractéristique des tumeurs de vessie est une végétation endoluminale dont il est possible de décrire les caractères comme la base d'implantation sessile ou pédiculée, la morphologie végétante ou infiltrante, la localisation par rapport aux différentes parties de la vessie, l'échostructure qui est hyperéchogène, hypoéchogène ou hétérogène.

L'échographie permet aussi d'étudier son degré d'infiltration en profondeur. Elle contribue à rechercher d'autres localisations intravésicales ou une pathologie associée.

Elle permet enfin la recherche de métastases surtout hépatiques.

#### II-3-1-3- Classification échographique des tumeurs de vessie[1, 31,32]

- Stade 0-A: Il n'y a pas d'interruption du contour interne de la paroi vésicale. Il n'y a pas d'hydronéphrose.
- Stade B1: Ce stade est identique à O-A mais le contour interne interrompu.
- Stade B2: Le contour externe est atteint avec ou sans hydronéphrose. La capacité vésicale est plus ou moins réduite.
- Stade C: Il y a une atteinte de la graisse périvésicale avec ou sans hydronéphrose.

- Stade D: Il y a une atteinte d'organes pelviens tels que la prostate, les vésicules séminales. La capacité vésicale est plus ou moins réduite avec ou sans hydronéphrose.

### *II-3-2- L'urographie intraveineuse (UIV)*

Malgré son caractère agressif lié à l'irradiation et à l'injection des produits de contraste iodés, l'UIV reste incontournable. Ainsi elle permet d'apprécier la fonction rénale et la morphologie de l'arbre urinaire.

#### II-3-2-1- Visualisation de la tumeur vésicale

L'UIV détecte 70% des tumeurs de vessie[32].

Il peut s'agir de lacune vésicale à bords lisses et réguliers ou frangés et irréguliers, ou encore polycycliques en cas de tumeur végétante. En cas de tumeur sessile ou peu saillante, la lacune est marginale et son angle de raccordement aigu sera dégagé sur les incidences tangentielles. Au maximum il peut s'agir d'une amputation à contours irréguliers d'une corne vésicale ou d'une partie de la vessie.

Cette image lacunaire soulève trois diagnostics différentiels:

- les caillots donnent une image à contours flous et irréguliers, mobile lors des changements de position, variable dans le temps et disparaissant avec le décaillotage de la vessie. Cependant, ils peuvent être accolés à la tumeur et augmenter l'importance de celle-ci;

- la lithiase vésicale radiotransparente n'est visible que sur des clichés de remplissage précoce; elle est de topographie médiane (dans la partie la plus déclive de la vessie chez un patient en décubitus) et mobile lors des changements de position.

- la compression extrinsèque de la vessie due à une tumeur d'un organe du voisinage : prostate, rectum, ovaire, etc.

Ces lésions peuvent être associées à une rigidité segmentaire, à une déformation de la vessie due à l'aplatissement d'un segment en cas de tumeur infiltrante. Cet aspect est bien visible sur des clichés de remplissage.

Depuis l'avènement de l'échographie, cette étape est moins fondamentale. Cependant, l'association UIV-échographie augmente le taux de détection des tumeurs de vessie et permet de redresser la plupart des hésitations diagnostiques.

### II-3-2-2- Etude du retentissement d'amont

L'UIV renseigne sur la qualité fonctionnelle du rein sous forme de retard de sécrétion ou d'excrétion ou de rein muet. Il permet aussi une étude morphologique du haut appareil urinaire sous forme d'urétérohydronéphrose.

II-3-2-3- Appréciation de l'extension de la tumeur sur le haut appareil urinaire

La progression de la tumeur par contiguïté peut être appréciée par l'UIV. Elle se traduit par une lacune, une irrégularité, une rigidité de la paroi urétérale.

### ***II-3-3-3- L'Urétrocystographie rétrograde (UCR)***

Elle apporte les mêmes renseignements que la cystographie de l'UIV.

### ***II-3-3-4- Cystographie sus-pubienne***

Elle est utilisée en cas d'obstacle sous-vésical infranchissable avec distension vésicale, de pathologie infectieuse cervicoprostatique ou encore chez un patient incapable de contrôler sa miction. Les clichés sont identiques à ceux de la cystographie rétrograde.

### ***II-3-3-5- Tomodensitométrie (TDM)***

#### II-3-3-5-1- Analyse du processus tumoral

Le processus tumoral se présente comme une masse de densité variant entre 30 et 50 Unités Hounsfield (UH) avant injection. Il se rehausse de 20 UH après injection. Il est le plus souvent homogène dans les petites lésions, et hétérogène en cas de volumineuse masse contenant des zones nécrotiques. La visualisation tumorale est satisfaisante pour les tumeurs situées sur les faces latérales et la partie supérieure du trigone. Elle est difficile pour les tumeurs siégeant à la base ou au dôme.

Les différentes couches de la paroi ne sont pas visibles et la tumeur a la même densité que celle de la paroi vésicale. Les stades T1, T2 et T3 sont confondus. La rétraction de la paroi vésicale avec ombilication au contact du processus tumoral est un signe d'infiltration pariétale. En dehors de ce signe, la TDM ne permet pas d'apprécier l'infiltration pariétale. Elle apporte en revanche des renseignements plus précis sur l'infiltration des espaces périvésicaux. L'infiltration de la graisse périvésicale (stade C/T3b) se traduit par des irrégularités du contour externe de la tumeur et/ou une augmentation de la densité de la graisse périvésicale. A un stade

plus avancé, la masse tumorale s'étend largement en dehors des limites de la vessie. Il existe un risque de surestimation de la tumeur lié aux remaniements inflammatoires post-résection récente, à la modification de la graisse périvésicale, à l'effet de volume partiel au niveau de la face antérieure du dôme.

#### II-3-3-5-2- Extension aux organes de voisinage

L'extension par contiguïté est fréquente dans les tumeurs siégeant aux pourtours des orifices urétéraux. Son diagnostic est aisé devant la présence d'une masse de densité tissulaire à l'intérieur d'un uretère dilaté avec urétérohydronéphrose sus-jacente.

L'envahissement des vésicules séminales est diagnostiqué devant une disparition de l'angle graisseux inter-vésico-séminal.

L'envahissement de la prostate, des uretères des structures digestives peut être apprécié.

Le diagnostic de l'envahissement de la paroi pelvienne est facile. Deux éléments sont à rechercher: disparition d'un espace graisseux associée à une hypertrophie musculaire hétérogène et/ou lyse osseuse.

Au total, la fiabilité globale de la TDM varie de 40 à 92 %, soit en moyenne 66 %[32]. La TDM est fiable pour distinguer des stades inférieurs ou égaux à B2/T3a, des stades supérieurs ou égaux à C/T3b, donc pour diagnostiquer un envahissement de la graisse périvésicale lorsque la tumeur est située sur les faces latérales avec un pourcentage situé entre 66 et 85 %[32]. La TDM n'est fiable que pour détecter une atteinte massive des structures environnantes.

#### ***II-3-3-6- Imagerie par résonance magnétique (IRM)***

##### II-3-3-6-1- Analyse du processus tumoral

En séquence d'écho de spin pondérée en T1 (Sp1), la tumeur a un signal intermédiaire de faible intensité identique à celle de la paroi vésicale. Des irrégularités du contour externe de la tumeur et/ou une chute du signal de la graisse périvésicale traduisent un stade C/T3b.

En séquence pondérée en T2 (SpT2), la tumeur est le plus souvent bien identifiée. L'appréciation de l'infiltration pariétale est basée sur l'analyse de l'hyposignal de la paroi vésicale. Le respect de l'hyposignal de la paroi traduit un stade inférieur ou égal à B1/T2. L'interruption de l'hyposignal de la paroi traduit un stade supérieur ou égal à B2/T3a.

Actuellement en routine clinique, l'IRM ne permet pas non plus de différencier un stade A/T1 (tumeur superficielle) d'un stade B1/T2 (tumeur infiltrante).

### II-3-3-6-2- Extension aux organes de voisinage

L'envahissement des vésicules séminales en SpT1 se traduit par l'hypertrophie d'une vésicule, le remplacement de l'hypersignal graisseux inter-vésico-séminal par un hyposignal. En SpT2, il est apprécié sur la chute de l'hypersignal de la vésicule séminale remplacé par un signal identique à celui du processus tumoral.

L'envahissement de la prostate en SpT2 se traduit par une disparition de la limite nette intervésicoprostatique et une lésion de signal identique à la tumeur dans le parenchyme prostatique.

L'envahissement de la paroi pelvienne en SpT2 se traduit par une perte du liséré graisseux entre deux structures. Mais le seul critère fiable est l'existence d'un signal identique à celui de la tumeur dans le muscle.

Une disparition de la corticale osseuse avec infiltration médullaire traduit une extension osseuse.

Au total, la fiabilité de l'IRM varie entre 73 et 96 %, soit en moyenne 85 %.

### *II-3-3-7- La lymphographie bipédieuse*

Elle détecte les adénopathies pelviennes et lombo-aortiques. L'envahissement tumoral se traduit par une lacune non traversée par les canaux lymphatiques.

La fiabilité globale de la lymphographie varie entre 48 et 94 %[32]. Les opinions divergent sur son utilité.

### **III - NOTRE ETUDE**



## **III -1- OBJECTIFS**

### **III-1-1- OBJECTIF GENERAL**

Définir le rôle de l'imagerie médicale dans la prise en charge des tumeurs de vessie.

### **III-1-2- OBJECTIFS SPECIFIQUES**

- Identifier le profil épidémiologique des patients atteints de tumeur de vessie.
- Décrire les aspects radiologiques des tumeurs de vessie.
- Définir les signes radiologiques d'extension des tumeurs de vessie.
- Evaluer l'apport de l'imagerie médicale dans le traitement des tumeurs de vessie.

## **III -2- METHODOLOGIE**

### III-2-1- CADRE DE L'ETUDE

#### III-2-1-1- *Le Centre Hospitalier National Yalgado Ouédraogo (CHNYO)*

Le CHNYO et le Centre Hospitalier National Sanou Sourou de Bobo-Dioulasso sont les deux centres de référence du Burkina Faso. Le CHNYO comprend des services administratifs, des services d'hospitalisation dont le service d'urologie et des services sans structures d'hospitalisation dont le laboratoire et le service de radiologie.

Notre étude a été menée dans les services de radiologie, d'urologie et d'anatomie pathologique du CHNYO.

#### III-2-1-2- *Le service d'urologie*

Il accueille des patients souffrant d'affections urogénitales dont les tumeurs de vessie.

Il possède dix salles d'hospitalisation comportant 46 lits. Le personnel est composé de:

- trois chirurgiens,
- huit infirmiers (ières),
- deux garçons de salle,
- une fille de salle.

#### III-2-1-3- *Le service d'anatomie pathologique et de cytologie*

Il fait partie du laboratoire et comporte:

- quatre salles respectivement pour les coupes, les manipulations, les frottis cervico-vaginaux et les réunions du service;
- un secrétariat.

Le personnel se compose de:

- trois médecins,
- trois techniciens de laboratoire,
- une secrétaire,
- une fille de salle.

#### III-2-1-4- *Le service de radiologie*

Il comprend deux salles de radiologie conventionnelle, une salle d'échographie,

une salle d'examens spéciaux (urographie intraveineuse, urétrocystographie

rétrograde, hystérosalpingographie, arthrographie, myélographie, lavement baryté,...), une salle de mammographie, une salle de scanographie et un secrétariat.

Le personnel se compose de deux radiologistes et un spécialiste en médecine nucléaire, 16 manipulateurs d'état en radiologie, une fille de salle, une secrétaire et un technicien qualifié pour le développement des films.

### **III-2-2 MATERIELS ET METHODES**

Il s'agit d'une étude rétrospective allant de Janvier 1994 à Décembre 1998.

#### ***III-2-2-1- Echantillonnage***

Nous avons retenu les dossiers médicaux des malades atteints de tumeur de vessie.

#### ***III-2-2-2- Critères d'inclusion***

Nous avons inclu les dossiers des patients comportant un bilan radiologique composé d'au moins un des examens suivants: une échographie abdominopelvienne, une UIV, une UCR détectant une tumeur de vessie.

#### ***III-2-2-3- Critères d'exclusion***

Les cas de tumeur de vessie sans bilan radiologique ont été écartés.

#### ***III-2-2-4- Définitions opérationnelles***

- Le diagnostic d'insuffisance rénale a été retenu si l'azotémie du patient était supérieure à 8,3 millimoles par litre et/ou si la créatinine sanguine était supérieure à 100 micromoles/litre chez la femme , 120 micromoles/litre chez l'homme.

- L'isolement d'un germe à l'ECBU traduit une infection urinaire.
- Un taux d'hémoglobine inférieure à 13 grammes/dl traduit l'anémie.

#### ***III-2-2-5- Recueil et analyse des données***

Les données de l'enquête sont mentionnées sur une fiche individuelle de recueil de données (cf. annexe). L'analyse des données est réalisée sur EPI INFO Version 5.0

### **III -3- RESULTATS**

### III-3-1- EPIDEMIOLOGIE

#### *III-3-1-1- Le nombre de cas de tumeurs de vessie*

Nous avons colligé 71 cas de tumeurs de vessie.

#### *III-3-1-2- La répartition des tumeurs de vessie selon l'âge*

L'âge moyen était de 51,7 ans avec des extrêmes de 21 et 80 ans. La tranche d'âge la plus représentée était celle de 40 à 49 ans avec 25,4 % des cas.

La figure 3 représente la distribution des tumeurs de vessie par tranches d'âge.

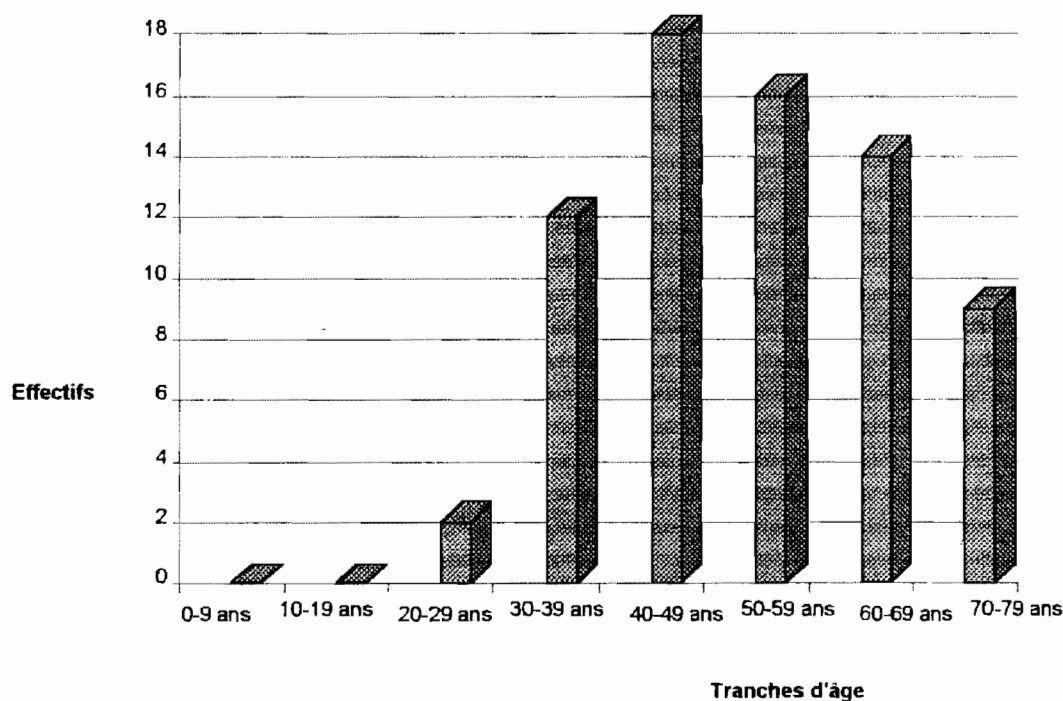


Figure 3: Distribution des tumeurs de vessie selon l'âge

#### *III-3-1-3- La répartition des tumeurs de vessie par sexe*

Nous avons noté une prédominance masculine avec 58 sujets de sexe masculin soit 81,7% contre 13 sujets de sexe féminin soit 18,3% des patients.

### *III-3-1-4- La répartition des tumeurs de vessie selon la profession*

**Tableau 1: distribution des tumeurs de vessie selon la profession**

<b>Profession</b>	<b>nombre de cas</b>	<b>fréquence ( % )</b>
<b>cultivateur</b>	<b>37</b>	<b>52,1</b>
<b>éleveur</b>	<b>2</b>	<b>2,8</b>
<b>pêcheur</b>	<b>1</b>	<b>1,4</b>
<b>Travailleur dans une unité de(peinture, cuir, pneumatique, ...)</b>	<b>1</b>	<b>1,4</b>
<b>autres</b>	<b>30</b>	<b>42,3</b>
<b>total</b>	<b>71</b>	<b>100</b>

### *III-3-1-5- Les habitudes alimentaires*

La consommation d'alcool a été notée dans neuf cas sur un total de 21(42,9%) , celle de tabac dans sept cas sur 20 (35%) et enfin celle de café dans deux cas sur un ensemble de 16 (12,5%).

### *III-3-1-6- La bilharziose urinaire*

La notion de bilharziose urinaire recherchée chez 16 patients était présente dans 12 cas soit 66,7 % de ces patients.



### III-3-2- CLINIQUE

#### III-3-2-1- Les signes d'appel :

Des signes urinaires ont motivé la consultation médicale dans tous les cas. Le tableau 2 consigne les différents motifs de consultation.

*Tableau 2: Les différents motifs de consultation*

Signe d'appel	nombre de cas	fréquence (%)
Hématurie	46	31,9
Douleur pelvienne	39	26,4
Dysurie	29	20
Pollakiurie	18	12,5
Rétention d'urine	12	9,1

#### III-3-2-2- Les signes généraux :

Les principaux signes généraux figurent dans le tableau 3.

*Tableau 3: Les principaux signes généraux*

Signe général	nombre de cas	fréquence (%)
Amaigrissement	33	67,3
Anémie clinique	14	28,6
oedème des membres inférieurs	6	12,2

### III-3-2-3- Signes physiques ( tableau 4)

**Tableau 4: Les différents signes physiques**

signe physique	nombre de cas	fréquence(%)
masse pelvienne	31	62
Tumeur vésicale au toucher rectal	16	50
Adénopathies inguinales	8	16

### III-3-3- BIOLOGIE

Un bilan biologique a été réalisé, fait d'une azotémie, d'un examen cytobactériologique des urines, d'une numération formule sanguine ou d'une vitesse de sédimentation.

L'azotémie faite chez 59 malades était élevée dans 15 cas (25,4%).

L'examen cytobactériologique des urines faite chez 26 patients avait montré :

- une hématurie associée à une infection urinaire dans deux cas (7%)
- une hématurie isolée dans trois cas(11,5%)
- une infection urinaire isolée dans cinq cas(19,2%).

La numération formule sanguine faite chez 63 patients notait une anémie dans 51 cas (91%).

La vitesse de sédimentation faite chez 53 patients était accélérée dans 51 cas (96,2%).

### III-3-4- CYSTOSCOPIE

Elle est réalisée dans trois cas (4,2%). Une tumeur de vessie a été détectée dans tous les cas.

Cette tumeur siège dans le dôme dans un cas(33,3%) et dans le plancher vésical dans deux cas(66,7%).

### III-3-5- HISTOLOGIE

L'histologie a été pratiquée chez neuf patients(12,7%) et a noté:

- une tumeur bénigne dans deux cas dont un papillome épidermoïde et un angiome bénin;
- une tumeur maligne dans sept cas dont trois carcinomes à cellules transitionnelles, deux carcinomes à cellules épidermoïdes et deux adénocarcinomes.

### III-3-6- EVOLUTION

Les éléments d'appréciation de l'évolution n'étaient pas disponibles.

### III-3-7- TRAITEMENT

#### *III-3-7-1- Type de traitement*

Sur l'ensemble des 71 patients le traitement médical a été institué dans tous les cas alors que seulement neuf patients ont été opérés (12,7%).

#### III-3-7-1-1- Traitement médical

*Tableau 5: Les différentes médications utilisées*

<b>Médication</b>	<b>nombre de cas</b>	<b>fréquence(%)</b>
<b>Antibiotique</b>	<b>61</b>	<b>87,1</b>
<b>Sang</b>	<b>60</b>	<b>84,5</b>
<b>Antalgique</b>	<b>57</b>	<b>81,4</b>
<b>Corticoïde</b>	<b>30</b>	<b>42,9</b>

## III-3-7-1-2- Traitement chirurgical

**Tableau 6: Les différentes interventions pratiquées**

Type de traitement chirurgical	nombre de cas	fréquence (%)
Cystectomie partielle	5	55,6
Résection tumorale	4	44,4

**III-3-8- IMAGERIE MEDICALE :****III-3-8-1- Le bilan radiologique et échographique**

Tous les 71 patients avaient bénéficié d'un bilan radiologique et/ou échographique.

67 ont bénéficié d'une échographie abdomino-pelvienne(E).

24 ont eu une urographie intraveineuse(UIV).

6 ont bénéficié d'une uréthro-cystographie rétrograde(UCR).

37 ont eu une radiographie pulmonaire de face(RP).

Certains patients ont bénéficié de plusieurs de ces examens :

2 patients avaient une E, une UIV, une UCR et une RP.

11 patients avaient une E, une UIV et une RP.

2 patients avaient une E, une UCR et une RP.

9 patients avaient une E et une UIV.

23 patients avaient une E et une RP.

1 patient avait une UCR et une RP.

**III-3-8-2- Lésions rénales****III-3-8-2-1- Anomalies fonctionnelles :**

L'UIV a noté un retard de sécrétion dans 4 cas :

- bilatéral dans 2 cas
- unilatéral droit dans 1 cas
- unilatéral gauche dans 1 cas.

Elle a montré un retard d'excrétion dans 5 cas:

- unilatéral droit dans 1 cas

- unilatéral gauche dans 4 cas.

Elle a enfin noté un rein muet dans 3 cas : 2 droits et 1 gauche.

### III-3-8-2-2- Anomalies morphologiques :

L'échographie avait noté:

- un kyste bilatéral dans un cas( soit 1,5% des 67 patients ayant bénéficié de l'échographie).

- une réduction du parenchyme rénal dans deux cas unilatérale droite et gauche.

- une augmentation de la taille du rein dans quatre cas(16,7%): une à droite et trois à gauche ;

- une diminution de la taille du rein dans un cas(8,3%) unilatérale droite ;

- une réduction de l'épaisseur parenchymateuse dans deux cas(8,3%) droite et gauche.

L'hydronéphrose est diagnostiquée par l'échographie dans 53 cas(77,9%) bilatérale dans 49 cas (92,5%) et unilatérale droite dans quatre cas (7,7%).

L'UIV a noté l'hydronéphrose dans 18 cas( soit 75% des 24 patients ayant bénéficié d'une UIV) bilatérale dans neuf cas, unilatérale droite dans deux cas et unilatérale gauche dans 7 cas.

### III-3-8-3- Lésions urétérales

#### III-3-8-3-1- Anomalies fonctionnelles

Un reflux vésico-urétéral mictionnel était noté à l'UIV dans un cas.

#### III-3-8-3-2- Anomalies morphologiques

##### III-3-8-3-2-1- Sténose urétérale :

Elle a été notée par l'UIV dans 2 cas(8,3%) bilatérale avec infiltration des méats.

##### III-3-8-3-2-2- Dilatation urétérale :

L'échographie a noté 19 cas( soit 25% des 67 malades avec échographie). Elle est bilatérale dans 17 cas(89,5%) et unilatérale droite et gauche dans un cas(5,3%).

L'UIV a noté 14 cas(58,3%) touchant tous les segments :

- bilatérale dans six cas(42,9%) et asymétrique dans 75% des cas.

- unilatérale droite dans trois cas(21,4%)

- unilatérale gauche dans cinq cas(28,6%).

### III-3-8-3-2-3- Urétérohydronéphrose.

#### a) Fréquence, sexe et mode de diagnostic :

L'échographie a permis de détecter 17 cas d'urétérohydronéphrose

- bilatérale dans 16 cas dont trois femmes et 13 hommes,
- unilatérale droite chez une femme.

L'UIV a permis de détecter 13 cas d'urétérohydronéphrose :

- bilatérale dans sept cas;
- unilatérale droite dans deux cas;
- unilatérale gauche dans quatre cas.

#### b) distribution selon l'âge :

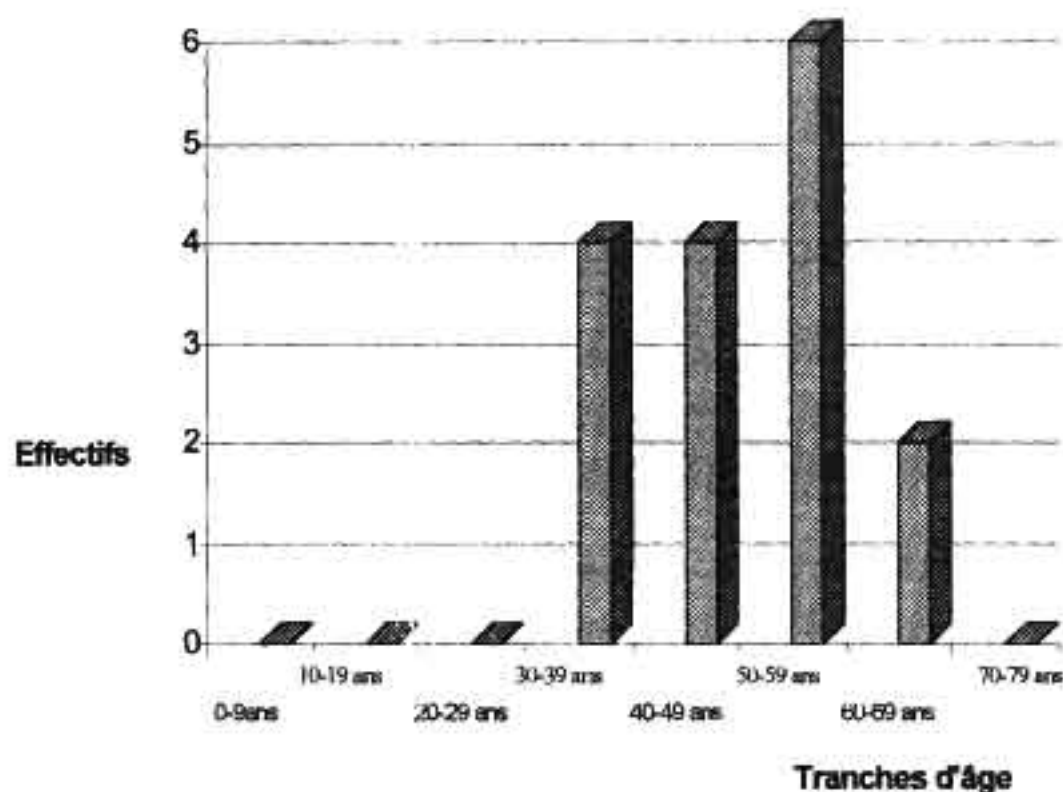


Figure 4: Répartition des urétéro-hydronephroses selon l'âge

### c) Complications associées aux urétérohydronéphroses

Parmi les patients ayant une urétérohydronéphrose, six avaient une insuffisance rénale et cinq avaient une infection urinaire.

#### III-3-8-3-2-4- Urétérocèle :

L'UIV a noté un cas siégeant à gauche( soit 4,2% de l'effectif des patients ayant bénéficié d'une UIV).

#### **III-3-8-4- Lésions vésicales :**

##### III-3-8-4-1- Anomalies fonctionnelles :

Le résidu post-mictionnel recherché chez 5 patients à l'UIV était présent dans trois cas(60%). L'UCR a noté un résidu post-mictionnel dans un cas.

##### III-3-8-4-2- Anomalies morphologiques :

##### III-3-8-4-2-1- Tumeurs de vessie

##### III-3-8-4-2-1-1- A l'échographie :

##### a) Sensibilité :

L'échographie a détecté une tumeur de vessie dans 66 cas( soit 98,5% de l'effectif des 67 ayant bénéficié d'une échographie).

## b) Siège des tumeurs :

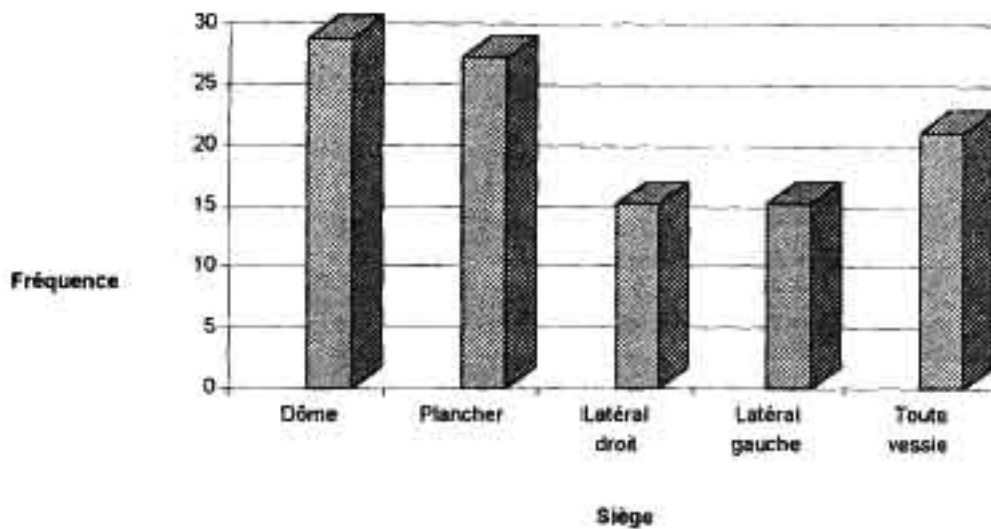


Figure 5: Répartition topographique des tumeurs de vessie à l'échographie

## c) Le nombre de tumeurs :

La tumeur de vessie est unique dans 65 cas(98,5%). Nous avons noté un cas où la vessie porte deux tumeurs(1,5%).

## d) Taille des tumeurs :

La taille de la tumeur a été évaluée chez 64 patients à l'échographie. Dans les trois cas restants où elle n'a pas été appréciée, il y avait deux cas où la tumeur était circonférencielle.

Leur longueur variait entre 01cm et 13 cm avec une longueur moyenne de 6,21cm.

Leur largeur variait entre 01cm et 08cm avec une largeur moyenne de 3,8cm.

Deux de ces tumeurs avaient une configuration circonférencielle.

## e) La morphologie des tumeurs:

La tumeur est végétante chez 64 de 67 malades ( soit 95,5%) et infiltrante dans 3 cas ( soit 4,5%).

Deux des trois tumeurs étaient circonférencielles.



f) La base d'implantation de la tumeur:

La base d'implantation de la tumeur est large (tumeur sessile) dans tous les cas.

g) Le contour de la tumeur:

Il est irrégulier dans 58 cas (86,6%) mais régulier dans 9 cas (13,4%).

h) L'échostructure de la tumeur:

Elle est hétérogène dans 40 cas (59,7%), hyperéchogène et homogène dans 22 cas (32,8%), hypoéchogène et homogène dans cinq cas (7,5%).

### III-3-8-4-2-1-2- Tumeurs de vessie à l'UIV

a) Sensibilité:

L'UIV a détecté la tumeur de vessie chez tous les patients qui ont fait cet examen.

b) Siège :

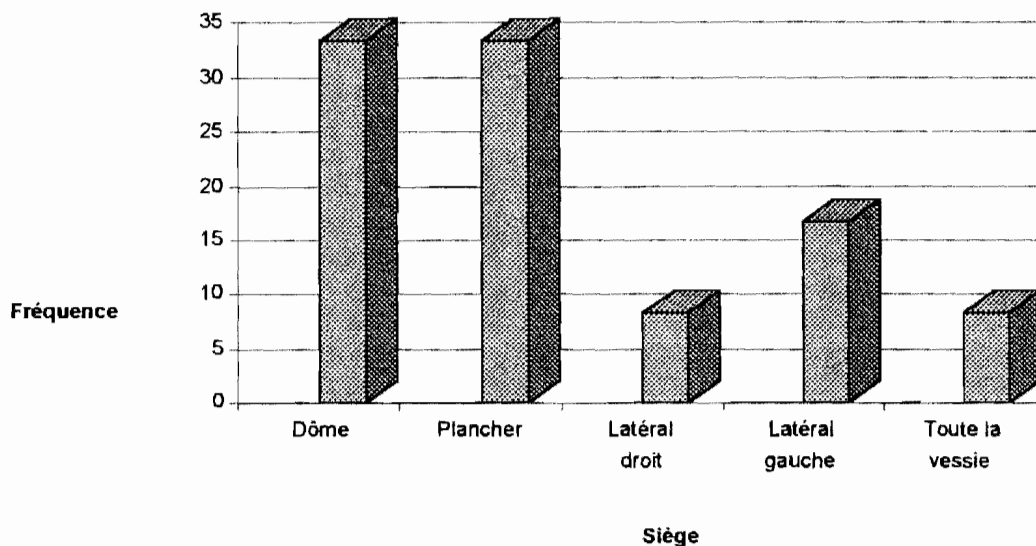


Figure 6: Répartition topographique des tumeurs de vessie à l'UIV

c) Le bord interne de la tumeur :

Il est irrégulier dans 21 cas(87,5%) et régulier dans trois cas (12,5%).

d) Taille de la tumeur :

La taille de la tumeur a été appréciée à l'UIV dans 22 cas. Dans les deux cas restants la tumeur occupe toute la vessie.

Le plus grand axe de la tumeur mesurait entre 3 et 12cm avec une moyenne de 5,5cm.

### III-3-8-4-2-1-3- Tumeur de vessie à l'UCR

a) Sensibilité :

Une tumeur de vessie a été détectée dans tous les cas(100%).

b) Siège :

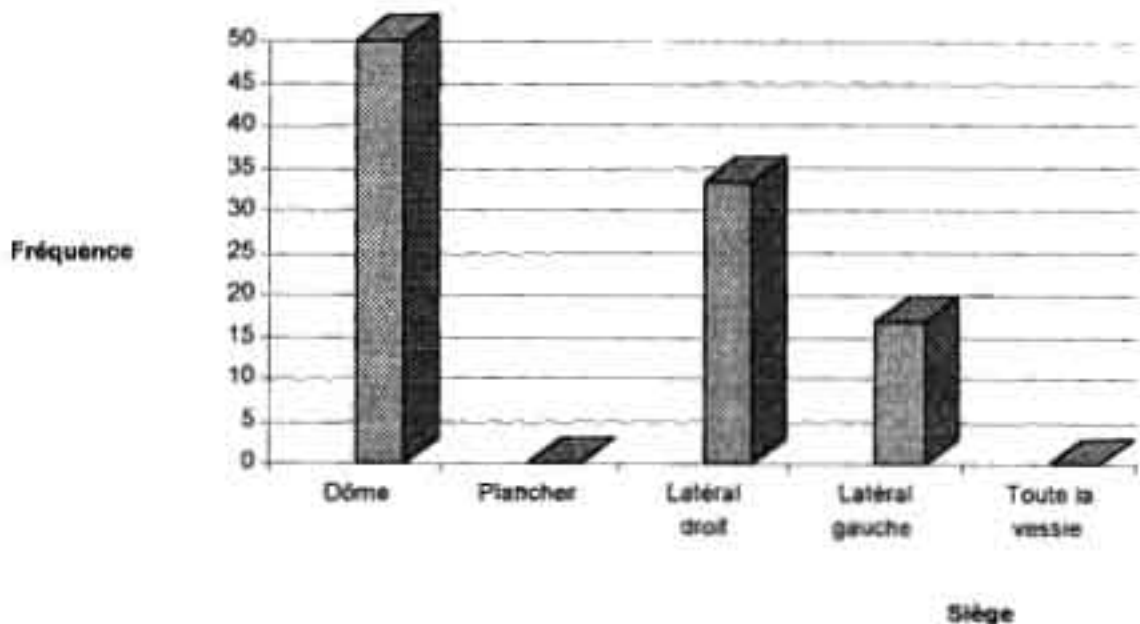


Figure 7: Répartition topographique des tumeurs de vessie à l'UCR

c) Le contour de la tumeur:

Il est irrégulier dans quatre cas(66,7%) et régulier dans deux cas (33,3%).

d) Taille de la tumeur :

Elle a été appréciée dans quatre cas. Dans un des deux autres cas la tumeur occupe toute la vessie.

Le plus grand axe de la tumeur mesurait entre 6cm et 9cm avec une moyenne de 7cm.

III-3-8-4-2-2- Lésions vésicales associées aux tumeurs de vessie:

III-3-8-4-2-2-1- Calcifications vésicales

La radiographie de l'abdomen sans préparation faite lors de l'UIV a noté une calcification vésicale dans trois cas(12,5%) de type linéaire circonférenciel, linéaire non circonférenciel et en bandes dans les mêmes proportions (33,3%).

III-3-8-4-2-2-2- Calcul vésical

L'échographie a noté un calcul vésical dans deux cas(2,9%) mesurant 2cm et 10cm.

L'UCR a noté un calcul vésical dans un cas(16,7%).

III-3-8-4-2-2-3- Petite vessie

L'échographie a noté 36 petites vessies ( soit 53,7% des cas).

L'UIV en a noté 10 ( soit 41,7% des cas).

III-3-8-4-2-2-4- Anomalies de la paroi vésicale

L'échographie a noté un épaissement chez 65 patients ( soit 95,6% des cas), une irrégularité du contour interne chez 22 patients ( soit 32,4%) , une irrégularité du contour externe chez 3 patients ( soit 4,4% des cas).

### ***III-3-8-5- Extension locorégionale***

#### **III-3-8-5-1- Envahissement de la prostate par la tumeur de vessie**

Il se traduit par une disparition de l'angle hyperéchogène intervésicoprostatique

Il a été recherché à l'échographie chez 35 patients et est présent dans 14,3% des cas.

#### **III-3-8-5-2- Envahissement de l'utérus par la tumeur de vessie**

Il se traduit par le non respect de l'échogénicité de l'utérus en regard de la tumeur et par une disparition du liséré échogène vésico-utérin.

Il a été recherché à l'échographie chez 7 patientes et est présent dans 71,4 % des cas.

L'envahissement d'autres structures comme les vésicules séminales, les uretères, les ganglions n'a pas été noté dans notre série.

### ***III-3-8-6- Extension à distance: les métastases pulmonaires***

La radiographie pulmonaire a noté une métastase dans deux cas sous forme d'image classique en <<lâcher de ballons>>.

## **IV - DISCUSSION**

## IV-1- LIMITES DE L'ETUDE

- La mauvaise conservation des dossiers due à l'absence d'archives a entraîné la détérioration de plusieurs d'entre eux.

- Tous nos patients n'ont pas subi l'ensemble des examens radiologiques disponibles dans notre contexte.

Nous n'avons donc pas pu faire une évaluation de la sensibilité de l'association des différents examens. Ceci s'explique par le faible niveau socio-économique de la plupart de nos patients et la faible disponibilité en matériel et techniciens.

- Le nombre de cas histologiquement évalués est limité, ce qui nous a empêché de faire une confrontation histologique de notre stadification radiologique.

## IV-2- EPIDEMIOLOGIE

### IV-2-1- *Le nombre de tumeurs*

Nous avons recensé au total 71 patients qui présentaient une tumeur de vessie. Ceci est nettement inférieure à la réalité: dossiers ayant perdu leur support d'imagerie et de tumeur de vessie découvertes en per-opératoire. Cela nous a empêché de faire une estimation de la fréquence des tumeurs de vessie.

ANDONABA [3] au BURKINA FASO en 1992 a estimé que les cancers de vessie occupaient le 7ème rang des tumeurs malignes au Burkina Faso avec une fréquence de 3,8% .

Cette fréquence est proche de celle de beaucoup d'autres pays africains :

- au SENEGAL DANGO [11] trouve 2,3% , QUENUM [27] trouve 2,5% et DIAGNE cité par DANGO trouve 2,4%,

- DODGE en OUGANDA cité par QUENUM [27] trouve 3,4%,

- EDINGTON au NIGERIA cité par QUENUM [27] trouve 2,3%.

Elle est plus élevée dans d'autres pays africains [27]:

- PRATES en MOZAMBIQUE cité par QUENUM [27] rapporte 7,5%,

- ABDOUL NASR en EGYPTTE cité par QUENUM [27] rapporte 11%

Cependant elle est plus faible dans les pays occidentaux [27] :

0,6% en FRANCE et 1,6% aux USA.

La fréquence élevée en Afrique s'expliquerait par la contribution de la bilharziose, endémique, dans la genèse des tumeurs de vessie alors qu'elle est absente dans les pays occidentaux.

#### *IV-2-2- L'âge*

L'âge moyen de nos patients est de 51,7 ans avec des extrêmes de 21 et 80 ans. Le pic maximal est situé entre 40 et 49 ans. Le risque de développer une tumeur de vessie croît avec l'âge à partir de 21 ans.

ZANGO [35] au BURKINA FASO trouvait un âge moyen de 53,2 ans avec des extrêmes à 27 et 70 ans.

Au SENEGAL QUENUM [27] a trouvé un âge moyen de 40 ans avec des extrêmes de 23 et 70 ans et deux tranches d'âge où le cancer présente un maximum : 35 et 45 ans d'une part et d'autre part au dessus de 60 ans alors que DIAGNE cité par DANGO [11] trouve une moyenne d'âge de 35 ans.

ROY [32] en FRANCE a trouvé un âge moyen de 65 ans.

Nous pensons que la relative jeunesse de nos patients serait due d'une part au rôle bien que discuté de la bilharziose dans la carcinogenèse et aux infections urinaires à répétition et d'autre part à la faible espérance de vie de nos populations africaines.

#### *IV-2-3- Le sexe*

Le rapport des tumeurs masculines sur les tumeurs féminines est de 4,4 dans notre série.

Cette prédominance masculine est aussi le constat de ZANGO au BURKINA FASO qui trouvait un rapport de 2 [35].

Il est également celui de QUENUM au SENEGAL qui trouve un rapport de 1,8 [27].

Mais au SENEGAL DANGO trouve une prédominance féminine avec un rapport de 1,1[11].

#### *IV-2-4- La profession*

Parmi les professions bien individualisées les cultivateurs représentent la profession la plus exposée avec 52,1%.

ZANGO au BURKINA FASO avait noté que 75% des patients étaient des cultivateurs[35].

Ceci s'explique par le fait que la population burkinabe est en majorité paysanne et donc plus exposée à l'endémie bilharzienne.

#### *IV-2-5- Les habitudes alimentaires*

L'intoxication alcoolique et tabagique ont été notées dans 42,9 et 35% dans notre série.

Le rôle du tabac dans la genèse des tumeurs de vessie est classiquement évoqué. ROY et coauteurs en FRANCE notent que l'intoxication tabagique fait doubler le risque de développer un cancer de vessie[32].

#### *IV-2-6- La bilharziose urinaire*

Les antécédents de bilharziose urinaire étaient retrouvés chez 66,7% de nos patients.

Les auteurs ont des avis partagés sur le rôle de la bilharziose urinaire dans la genèse des tumeurs de vessie[11, 28, 33].

### **IV-3- CLINIQUE**

#### *IV-3-1- Les signes d'appel*

L'hématurie, maître symptôme était retrouvée dans 31,9% des cas dans notre série.

ZANGO au BURKINA FASO trouve une fréquence de 66,7%[35]

QUENUM au SENEGAL la trouve rare[27].

ROY en FRANCE trouve 85%[31]

ABU YOUSEF aux USA trouve 60%[1]

JEWETT aux USA trouve qu'elle est présente dans 2/3 des cas [19].

L'hématurie des tumeurs de vessie longtemps indolore est considérée par les patients africains comme un signe banal.

#### *IV-3-2- Signes généraux*

L'amaigrissement était le signe général le plus représenté (67,3%) dans notre série.

ZANGO au BURKINA FASO trouve une fréquence de l'altération de l'état général de 83,3% [35].

La tumeur de vessie étant hématuriante, elle va se compliquer d'anémie responsable d'une altération importante de l'état général avec perte importante de poids, sans oublier les infections à répétition qui à leur tour vont aggraver l'anémie.

L'anémie clinique était présente dans 28,6% des cas.

ZANGO au BURKINA FASO trouve 16,7% [35].

Elle est due essentiellement à l'hématurie.

Les oedèmes des membres inférieurs sont fréquents à 12,2%. Ils sont essentiellement dus à la compression veineuse exercée par les tumeurs avancées.



### ***IV-3-3- Les signes physiques***

La masse pelvienne était le signe physique le plus représenté(62%) dans notre série.

ZANGO au BURKINA FASO note 33,3% [35].

QUENUM au SENEGAL note 22% [27].

Elle est rare en Europe :

CAMEY en FRANCE trouve qu'elle est exceptionnelle [9].

Cette discordance tiend au fait que nos tumeurs sont vues à des stades tardifs

La suspicion de tumeur de vessie au toucher rectal est présente chez 50% des patients.

ZANGO au BURKINA FASO trouve 41,7% [35]. C'est un signe péjoratif.

### **IV-4- BIOLOGIE**

L'insuffisance rénale était présente dans 25,4% des cas.

ZANGO au BURKINA FASO trouve 75% [35].

Elle est due à l'obstruction bilatérale des uretères responsable de la stase favorable à l'infection.

L'anémie était fréquente à 91% Elle est due à l'hématurie.

La vitesse de sédimentation est accélérée dans 96,2% des cas.

ZANGO au BURKINA FASO trouve 100% [35].

Elle peut être due à l'infection bactérienne ou parasitaire en l'occurrence bilharzienne.

### **IV-5- LA CYSTOSCOPIE**

La cystoscopie est de pratique rare dans notre contexte.

Elle permet de visualiser la tumeur, de la décrire, de la localiser, de décrire l'état des méats urétéraux, d'apprécier la souplesse de la paroi vésicale et surtout de faire un prélèvement de la tumeur dans le but d'une étude anatomopathologique.

### **IV-6- HISTOLOGIE**

Nous avons trouvé 22,2% de tumeurs bénignes dont 50% de papillomes épidermoïdes et 50% d'angiome bénin ; et 77,8% de tumeurs malignes dont

42,8% de carcinomes à cellules transitionnelles, 28,6% de carcinomes à cellules épidermoïdes et 28,6% d'adénocarcinomes.

ZANGO au BURKINA FASO trouve 41,7% de carcinomes à cellules transitionnelles, 33,3% de carcinomes à cellules épidermoïdes, 16,7% de d'adénocarcinomes et 8,3% de carcinomes anaplasiques[35].

Ailleurs en Afrique la prédominance des tumeurs à cellules épidermoïdes est un refrain :

DANGOU au SENEGAL trouve 62,2% de carcinomes malpighiens(épidermoïdes), 26,6% de carcinomes à cellules transitionnelles, 6,1% d'adénocarcinomes, 3,7% de sarcomes et 1,2% de lymphomes[12].

QUENUM au SENEGAL trouve 54,4% de carcinomes épidermoïdes et 33,3% de carcinomes à cellules transitionnelles[27].

La prédominance des tumeurs à cellules épidermoïdes en Afrique serait liée à la pandémie <<bilharzienne>> si nous savons le rôle quand bien même contesté de cette pathologie dans la genèse des tumeurs de vessie.

La discordance de nos chiffres serait liée à l'effectif réduit de nos échantillons.

#### **IV-7- EVOLUTION**

Dans la littérature ce sont des tumeurs qui ont une tendance à la récurrence [31; 33].

#### **IV-8- TRAITEMENT**

Nos patients étaient vus à un stade tardif de l'évolution de leur maladie. Le pronostic était alors compromis. Ainsi se contente-t-on en général d'un traitement médical palliatif, pour ne pas dire de l'abstention thérapeutique. Cela explique que seulement 9 de nos patients aient bénéficié de la chirurgie.

#### **IV-9- IMAGERIE MEDICALE**

##### ***IV-9-1- Lésions rénales***

##### **IV-9-1-1- Les anomalies fonctionnelles**

##### **IV-9-1-1-1- Le retard de sécrétion :**

A l'urographie intraveineuse la sécrétion, c'est-à-dire l'apparition du produit de contraste au niveau des petits calices, se fait entre la 2ème et la 3ème minute. Au delà on parle de retard de sécrétion[23].

L'UIV a notée dans notre série 20,9% de cas.  
DOMBEU au CAMEROUN trouve 4,8%[15].

Le retard de sécrétion est un signe de la baisse de la filtration glomérulaire. Il serait ici lié à la souffrance rénale laquelle souffrance est imputable à la stase urinaire qui favorise à son tour l'amincissement de la corticale rénale.

#### IV-9-1-1-2- Le retard d'excrétion :

L'évacuation des voies urinaires hautes est normalement rapide[23].

Nous l'avons mis en évidence dans 25% des cas.

Le retard d'excrétion est liée à une hypotonie des voies urinaires qui serait ici la conséquence de l'hydronéphrose.

#### IV-9-1-1-3- Le rein muet :

Le rein muet se traduit à l'UIV par l'absence de sécrétion dans un délai de 24 heures.

Il était présent dans notre série dans 12,5% des cas.

DOMBEU au CAMEROUN note 7,1% [ 15].

Le rein muet est un rein mort fonctionnellement et dans notre cas serait lié à la souffrance rénale confortée par la stase sous-jacente.

#### IV-9-1-2- Les anomalies morphologiques

##### IV-9-1-2-1- Le gros rein

La taille du rein varie en moyenne entre 11 et 13 cm à l'UIV[25].

L'UIV a noté une augmentation de la taille du rein dans 16,7% des cas.

Le gros rein détecté à l'UIV est également noté par BRULE en FRANCE [5].

##### IV-9-1-2-2- Le petit rein

L'UIV a noté une diminution unilatérale de la taille du rein dans 8,3% des cas.

##### IV-9-1-2-3- La diminution de l'épaisseur parenchymateuse

L'épaisseur du cortex rénal doit être appréciée car témoigne de la durée d'évolution de la maladie et surtout la valeur fonctionnelle du rein.

L'UIV a noté une diminution de l'épaisseur parenchymateuse rénale dans 8,3% des cas, siégeant à droite et à gauche.

Toutes ces anomalies morphologiques s'expliqueraient par la souffrance rénale liée à l'hydronéphrose par obstacle sous-jacent ceci favorisant l'infection.

#### IV-9-1-2-4- Les hydronéphroses :

La dilatation des cavités pyélocalicielles ou hydronéphrose a été retrouvée chez 77,9% des patients à l'échographie et chez 75% des patients à l'UIV.

DOMBEU au CAMEROUN note 7,14% à l'UIV[15].

EL BADAWI en EGYPTTE trouve 27,1% [16].

Elles sont aussi rapportées par ROY en FRANCE [32].

Les hydronéphroses sont la conséquence d'un obstacle sous-jacent lié soit à la sténose méatique urétérale par une tumeur vésicale étendue par contiguïté, soit par une tumeur pédiculée de l'orifice vésico-urétéral[5, 31, 32].

#### *IV-9-2- Les lésions urétérales*

##### IV-9-2-1- Anomalies fonctionnelles

Nous avons noté un cas de reflux vésico-urétéral mictionnel siégeant à droite.

La béance du méat urétéral liée à son infiltration par une tumeur siégeant au niveau du trigone est à l'origine de ce reflux.

Ce reflux est à l'origine d'urétéro-hydronéphrose qui se complique d'infections urinaires à répétition et d'altération de la fonction rénale.

##### IV-9-2-2- Anomalies morphologiques

###### IV-9-2-2-1- La sténose

Elle se traduit radiologiquement par une baisse nette du calibre de l'uretère, avec dilatation en amont entraînant un retentissement considérable sur le rein sus-jacent.

La sténose urétérale dans notre série a été notée dans 8,3% des cas à l'UIV. Elle est bilatérale et intéresse tous les segments [16].

Elle pourrait s'expliquer par l'infiltration de l'uretère par la tumeur vésicale extensive en hauteur mais aussi par une localisation urétérale synchrone d'une tumeur bien que nous ne l'ayons pas notée dans notre série[5, 31, 33].

###### IV-9-2-2-2- La dilatation urétérale

Il se traduit par une augmentation du calibre de l'uretère.

Dans notre série elle a été notée dans 25% des cas à l'échographie et dans 58,3%

des cas à l'UIV touchant tous les segments.

EL BADAWI en EGYPTE trouve 41,5% des cas à l'UIV touchant tous les segments dans 65,5% des cas et seulement le segment pelvien dans 34,5% des cas [16].

Cette dilatation urétérale a pour cause un obstacle sous-jacent soit une infiltration des méats urétéraux par une tumeur vésicale ou une tumeur primitive , soit un reflux vésico-urétéral.

#### IV-9-2-2-3- Les urétérohydronéphroses et leurs complications

C'est la dilatation synchrone des uretères et des cavités pyélo-calicielles .

Elle est noté dans 25% des cas par l'échographie et dans 54,2% des cas par l'UIV dans notre série.

Elle est associée à une insuffisance rénale dans 35,3% des cas dans notre série.

EL BADAWI en EGYPTE la note dans 27,1% des cas, avec insuffisance rénale dans 21,1% des cas[16].

Les urétérohydronéphroses synchrones aux tumeurs de vessie sont classiques[29, 30, 31].

Elles ont les mêmes bases physiopathologiques que les dilatations urétérales.

#### *IV-9-3- Les lésions vésicales*

##### IV-9-3-1- Anomalies fonctionnelles

Le résidu post-mictionnel était noté dans 60% des cas dans notre série.

Il serait lié à l'altération du col vésical par des tumeurs du plancher.

##### IV-9-3-2- Anomalies morphologiques

##### IV-9-3-2-1- Les tumeurs de vessie

##### IV-9-3-2-1-1- Les tumeurs de vessie à l'échographie

La tumeur de vessie à l'échographie se voit comme un bourgeon faisant saillie dans la lumière vésicale et développé aux dépens de la paroi vésicale. Son échostructure est soit homogène (hypoéchogène ou hyperéchogène), soit hétérogène[9, 29, 30].

#### a) La sensibilité :

Le taux de détection à l'échographie de nos tumeurs de vessie était de 98,5%. Dans 2 cas elle a méconnu une tumeur détectée par l'UIV chez un patient.

ABU YOUSEF aux USA trouve 97%[1].

BURUIAN en ROUMANIE trouve 100%[7].

DOMBEU au CAMEROUN trouve 95,23% [15].

Cette sensibilité est fonction de la taille, de la morphologie, de la localisation de la tumeur et de l'état de réplétion de la vessie, de l'expérience de l'échographiste et du type d'appareil. En effet les petites tumeurs végétantes localisées au niveau du dôme ou du plancher sur une vessie de faible capacité sont difficiles à détecter[29, 30].

#### b) Le siège de la tumeur :

Le dôme et le plancher sont les plus représentés avec respectivement 28,8% et 27,3%. Les bords latéraux droit et gauche ont chacun 15,2%. Nous avons noté des cas où la vessie est presque en totalité occupée et des cas de tumeurs circonférencielles.

ROY en FRANCE note que le siège de prédilection des tumeurs de vessie est le plancher, que 10% des tumeurs siègent sur le dôme et que les autres parties de la vessie sont rarement touchées[32].

ABU YOUSEF aux USA est du même avis que ROY[1].

#### c) La base d'implantation

La base d'implantation de la tumeur est large dans tous les cas. Ceci plaide pour la malignité[29].

Les tumeurs de vessie superficielles ont une base d'implantation étroite sur une paroi vésicale souple sans perte de continuité alors que les tumeurs infiltrantes ont une base large avec interruption du bord interne de la paroi vésicale tandis que le bord externe est normal[27, 29, 30].

#### d) Le nombre de tumeurs :

La tumeur est unique dans 98,5%. Dans 1 cas la vessie porte 2 tumeurs.

Les localisations multiples sur l'appareil urinaire est une notion relevée par plusieurs auteurs[1, 32].

### e) La taille des tumeurs :

La longueur de nos tumeurs varie entre 1 et 13cm avec une moyenne de 6,2cm.

ABU YOUSEF citant ITZCHAK dit que 33% des tumeurs ayant moins de 0,5cm, 83% des tumeurs entre 1cm et 2cm , et 95% ayant plus de 2cm de diamètre peuvent être détectées par l'échographie[1].

ROY en FRANCE trouve un seuil de détection de 0,5cm [31].

DOMBEU au CAMEROUN trouve une taille moyenne de 3,5cm avec des tumeurs mesurant entre 0,8cm et 9cm[16].

BRUN BRIGITTE au DANEMARK trouve que toutes les tumeurs de plus de 0,5cm de diamètre peuvent être détectées [6].

ROMERO-AGUIRRE en ESPAGNE trouve un seuil de détection de 1cm [29].

### f) Le contour de la tumeur

Il est irrégulier dans 86,6%. Ce fait évoque la malignité[29].

### g) L'échostructure de la tumeur

Elle est hétérogène dans la majorité de nos cas (59,7%). Elle est due à des lésions nécrotiques intratumorales[1].

Elle est hyperéchogène dans 32,8% des cas. La tumeur risque dans ce cas d'être prise pour un calcul mais le calcul mobile se trouve toujours dans la position la plus déclive de la vessie et présente un cône d'ombre postérieur tandis que la tumeur reste immobile[31, 32].

Elle est enfin hypoéchogène dans 7,5% des cas.

Il existe un halo hyperéchogène péri tumoral dans 25% des cas. Il est la traduction échographique d'un dépôt de caillot sanguin autour de la tumeur[5, 31].

## IV-9-3-2-1- Les tumeurs de vessie à l'UIV

La tumeur se présente, soit sous forme d'une lacune vésicale à bords lisses et réguliers ou frangés et irréguliers ou encore polycycliques en cas de tumeur végétante. En cas de tumeurs sessile ou peu saillante, la lacune est marginale[5, 31].

### a) La sensibilité :

Elle était de 100% dans notre série.

ZANGO au BURKINA FASO trouve 91,7% [35].

DOMBEU au CAMEROUN trouve une sensibilité de 78% [16].

TEILLAC en FRANCE trouve 70% [33].

ROMERO-AGUIRRE en ESPAGNE trouve 90%[29].

BURUIAN en ROUMANIE trouve 87% [7].

La sensibilité très élevée dans notre serait liée d'une part au fait que nos critères d'inclusion dans l'étude sont la présence d'une tumeur de vessie détectée radiologiquement et d'autre part au fait que nos tumeurs vues à un stade tardif étaient de grande taille donc facilement visibles.

Les autres caractères urographiques des tumeurs de vessie diffèrent peu de ceux de l'échographie.

IV-9-3-2-2- Les lésions vésicales associées aux tumeurs de vessie:

#### IV-9-3-2-2-1- Les calcifications vésicales

La radiographie de l'abdomen sans préparation a noté une calcification vésicale dans 12,5% des cas de types linéaires circonférencielles, linéaires non circonférencielles et en bandes dans les mêmes proportions.

EL BADAWI en EGYPTE la note dans 43 % des cas à la radiographie de l'abdomen sans préparation [16].

Toutes ces calcifications sont en faveur d'une étiologie bilharzienne[5].

#### IV-9-3-2-2-2- Le calcul vésical

L'échographie l'a noté dans 2,9% des cas dans notre série.

EL BADAWI en EGYPTE trouve 34,3% des cas à l'UIV[16].

Il entre en ligne de compte dans la genèse des tumeurs de vessie par le biais de l'irritation vésicale qu'il occasionne[14].

#### IV-9-3-2-2-3- La petite vessie

La petite vessie se définit comme étant une réduction de la capacité vésicale à moins de 150 centilitres [1].

Elle est retrouvée à l'échographie et à l'UIV dans 53,7% et 41,7% des cas dans notre série.

Dans la pathologie tumorale de la vessie la petite vessie est un signe de malignité car elle serait due à l'infiltration de la paroi musculuse vésicale qui perd de sa souplesse donc de sa capacité de distension[1].

D'autre part la protrusion intraluminaire par une tumeur exubérante coloniserait la lumière vésicale.



Mais notons que la petite vessie n'est pas spécifique et connaît d'autres étiologies: vessie neurologique, vessie de lutte, etc.

#### IV-9-3-2-2-4- Les anomalies de la paroi vésicale

Elle est appréciée à l'échographie, la paroi vésicale normale varie entre 3 et 5mm selon le degré de réplétion[1].

##### a) L'épaississement de la paroi vésicale.

Elle est présente dans 95,6% des cas dans notre série.

DOMBEU au CAMEROUN trouve 7,1% [15].

Elle serait due à l'infiltration de la paroi vésicale par une tumeur infiltrante, à l'oedème qui accompagne la tumeur du fait de l'infection vésicale quasi constante et de l'effet de vessie de lutte dans les tumeurs du trigone en particulier[13].

##### b) L'irrégularité de la paroi vésicale en regard de la tumeur

Nous l'avons noté dans 32,4% des cas dans notre série.

ROMERO-AGUIRRE en ESPAGNE trouve 52,4% de rupture du bord interne de la paroi en regard de tumeur et l'attribue à des tumeurs de stade B1[30]. Cette stadification échographique confrontée à celle histologique est concordante dans 87,2% [27].

Il y a une rupture du contour externe de la paroi vésicale en regard de la tumeur dans 4,4% dans notre série. On l'attribue un stade échographique B2 [29].

ROMERO-AGUIRRE en ESPAGNE trouve 25,7% avec une confirmation histologique dans 89,2% [29].

Nos résultats n'ont pas pu être confirmés à l'histologie car la pratique de la cystoscopie pour biopsie et celle de la chirurgie sont rares dans notre contexte.

ROMERO-AGUIRRE en ESPAGNE conclut que la fiabilité de la stadification échographique des tumeurs en superficielles et en infiltrantes est de l'ordre de 92% [29].

#### ***IV-9-4- Extension loco-régionale***

##### IV-9-4-1- Envahissement de la prostate par la tumeur de vessie

Il a été noté dans 14,3% des cas dans notre série.

Il traduit un stade D échographique et un stade T4a pathologique[1, 5].

#### IV-9-4-2- Envahissement de l'utérus par la tumeur vésicale

Il est constaté chez 71,4 % des patientes de notre série.

Il est la traduction d'un stade D échographique et d'un stade T4a pathologique[5].

#### *IV-9-5- Extension à distance: les métastases pulmonaires*

Les métastases pulmonaires sont présentes dans 5,4% des cas sous forme de <<lâcher de ballons>> dans notre série.

ZANGO au BURKINA FASO ne trouve pas de métastase pulmonaire.

Nous n'avons pas trouvé d'autre métastase [35].

Classiquement les métastases sont tardives et rares dans les tumeurs de vessie[32].

## **V - CONCLUSION**

Au terme de l'étude rétrospective sur l'imagerie médicale des tumeurs de vessie les conclusions suivantes s'imposent.

L'hématurie est le maître symptôme des tumeurs de vessie.

Le diagnostic des tumeurs de vessie est essentiellement radiologique.

L'échographie a une bonne sensibilité diagnostique (98,5 %).

Elle permet:

- une bonne description de la tumeur en précisant son siège, sa morphologie, sa base d'implantation, sa taille, son contour, son échostructure;
- de préciser le degré d'infiltration de la paroi vésicale et des organes du voisinage et aussi les localisations métastatiques;
- de noter le retentissement sur le haut appareil urinaire sous forme d'urétérohydronéphrose;
- de préciser la pathologie urologique associée comme les kystes rénaux, l'urétérocele, les calculs urinaires et les tumeurs prostatiques.

L'UIV permet:

- de décrire la tumeur;
- surtout de préciser le retentissement sur le haut appareil urinaire sous forme d'anomalies fonctionnelles (de retard de sécrétion ou d'excrétion), ou sous forme d'anomalies morphologiques (urétérohydronéphrose);
- aussi d'étudier la pathologie urologique associée: calcifications vésicales, lithiases, petites vessies.

L'UCR donne les mêmes résultats que l'UIV mais ne permet pas l'étude du retentissement rénal des tumeurs de vessie. Il permet par contre de détecter un reflux vésico-urétéral passif ou actif.

## **VI - SUGGESTIONS**

A l'issue de cette étude sur l'apport de l'imagerie médicale dans les tumeurs de vessie, nous faisons les propositions suivantes en vue d'améliorer la prise en charge des patients atteints de tumeur de vessie.

**Au médecin clinicien:**

- Rechercher systématiquement la notion d'hématurie lors de l'interrogatoire de tout malade.
- Inclure dans le bilan de toute hématurie une échographie des reins et des voies urinaires.
- Suggérer une urographie intraveineuse à tout patient atteint de tumeur de vessie.

**Au médecin radiologiste:**

- Réaliser une classification échographique devant toute tumeur de vessie.

**A la direction du Centre Hospitalier National Yalgado Ouédraogo:**

- Doter le Centre Hospitalier National Yalgado Ouédraogo d'un cystoscope.

## **BIBLIOGRAPHIE**

1- Abu Yousef

Ultrasound of bladder tumors.

Seminar in ultrasound, CT, and MR; 1986; 30: 28-32.

2- Allen, FJ ; Steenkamp, J.W.

Intravenous urography in patients with transitional cell carcinoma of the bladder. The incidence and implications of ureteral obstruction.

South African Journal of Surgery ; 1992; 30: 28-32.

3- Andonaba J.B.

Les tumeurs malignes au Burkina Faso à propos de 990 pièces de 1983- 1992 au service d'anatomie et de cytologie pathologiques au Centre Hospitalier National Yalgado Ouédraogo.

Thèse de médecine. Faculté des sciences de la santé. Ouagadougou. Burkina Faso. 1992. p.39.

4- Bonnetterre J., Cappelaere C., Demaille B.

<<Diagnostic et traitement des lésions précancéreuses et cancéreuses secondaires à une exposition professionnelle aux métaux>>.

XVII<sup>e</sup> journées nationales de médecine du travail, Lavoisier, Paris, 1982; 193-195.

5- Brulé J.M., Roy C, Barth M. et Warter P.

Encycl. Méd. Chir. (Paris. France), Radiodiagnostic V, 34402 D10 3-1988; 20p

6- Brun Brigitte, Jens Cammelgaard and Jorgen Christophersen.

Transabdominal dynamic ultrasonography in detection of bladder tumors.

The journal of urology. 1984; 132:19-20.

7- Buruian M., Golea O., Nicolescu D.

La contribution de l'imagerie au diagnostic positif et à la stadification des tumeurs vésicales.

- Congrès est-européen francophone d'imagerie médicale. - Bucarest. 18-22 septembre 1996 p.194.

8- Carron G

[ Can the combination of bladder ultrasonography and urinary cytodiagnosis replace cystoscopy in the diagnosis and follow-up of tumors of the bladder ? ]

Prog Urol . 1997 ; 7 : 51-55.



- 9- Carney M.  
Tumeurs de vessie. Diagnostic et indications thérapeutiques.  
J. Chir. (Paris) ; 1976 ; 111 : 639-646.
- 10- Cortesse A.  
Tumeurs non épithéliales de vessie.  
Editions Techniques-Encycl. Méd. Chir. (Paris-France), Néphrologie-Urologie,  
18-244-A-20, 1995; 3p.
- 11- Dangou J.M., Mendes V., Boye I.A., Woto-Gaye G., N'diaye P.D.  
Le cancer vésical au Sénégal, Expérience du laboratoire d'anatomie pathologique  
du C.H.U de Dakar (Sénégal).  
Médecine d'Afrique Noire ; 1996 ; 43 : 362-365
- 12- Davies A H, Granston D, Turner W H, Meagher T, Maskoraton I, Fellow G.  
J.  
The role of abdominal and transrectal ultrasound and cytology in detection of  
recurrent bladder tumours.  
EUR Urol ; 1990 ; 18 : 124-126
- 13- Dershaw D.D., Howard I.S.  
Sonography in evaluation of carcinoma of bladder.  
Department of Medical Imaging and Solid Tumor Service, Department of  
Medicine, Memorial Sloan-Kettering Cancer Center, New York, New York;  
1987 ; 29 : 454-457.
- 14- Diendéré E.  
Etude anatomo-clinique des cancers de vessie à propos de 103 cas.  
Thèse de médecine. F.S.S U.O Burkina Faso. 1996 ; 5-29.
- 15- Dombeu A. et coauteurs  
Tumeurs vésicales à Yaoundé : aspects échographiques et urographiques à  
propos de 42 cas.  
Yaoundé ; 1999 ; p.922
- 16- El-Badawi  
Bilharzial polypi of the urinary bladder.  
British journal of urology ; 1996 ; 38: 24-35

- 17- Hanash KA ; Bissada NK ; Abla A, Esmail D ; Dowling A.  
Predictive value of excretory urography, ultrasonography, computerized tomography, and liver bone scan in the bilharzial bladder cancer in South Arabia.  
Cancer ; 1984 ; 54 : 172-176
- 18- James E. Thomas  
Relationship between bladder cancer incidence, shistosoma haematobium infection, and geographic region in zimbabwe  
Transaction of the Royal Society of Tropical Medicine and Hygiene.1990; 84: 551-559
- 19- Jewett H.J.  
Cancer of the bladder. Diagnosis and Staging.  
American Cancer Society's National Conference on Urologic cancer, Washington, D.C.; 1973 ; 32 : 29-31.
- 20- Kaboré R.A.F.  
Contribution à l'étude des lésions radiologiques et échographiques dans la bilharziose urinaire(à propos de 64 cas colligés de 1994 à 1998 au CHNYO).  
Thèse de médecine. F.S.S. U.O. Ouagadougou(B.F). 1999; p.40.
- 21- Knoblauch N.O.  
Routine use of ultrasound and flexible cystoscopy in the controle of benign bladder tumours.  
International Urology an Nephrology 1994; 26 : 431-436.
- 22- Le Duc A., Bron J. Et Hennequin C.  
Traitement des tumeurs épithéliales de vessie.  
Editions Techniques. -Encycl. Méd. Chir. (Paris-France), Néphrologie-Urologie, 18-244-A-10, 1995; 11p.
- 23- Nosny P. et Laine F.  
Dix nouveaux cas de cancers vésicaux chez des bilharziens.  
Médecine Tropicale. Avril 1969 ; 29: 181-183.
- 24- Nouhou H., Mossi A.  
Aspects anatomo-pathologiques de vingt-cinq cas de cancers <<bilharziens>> de la vessie.  
Bull. Soc. Path. Ex. ; 1999 ; 89 : 181-184.

25- Otal P., Joffre F., Musso S., Rousseau H., Colombier D., Meites G., Chenali R.

Urographie intraveineuse.

Encycl. Méd. Chir. (Elsevier, Paris), Radiodiagnostic-Urologie-Gynécologie, 34-030-B-10, 1998, 22p.

26- Paez Borda A.

[ Limitations of ultrasonography in the clinical course monitoring of bladder tumors ]

Actas Urol Esp. 1997; 21: 34-39.

27- Quénum C., Tossou H., et Comlan G.

Cancers vésicaux et bilharziose au Sénégal.

Dakar. 1965; 305-307.

28- Ricosse J. H., Emeric R., Courbil L.J.

Aspects anatomo-pathologiques des bilharzioses à propos de 286 pièces histopathologiques.

Médecine Tropicale. 1980; 40 : 77-94.

29- Roméro-Aguirre

Etude des tumeurs de vessie par ultrasonographie.

Journal d'urologie ; 1983; 89 : 541-546

30- Roy C.

Techniques d'exploration de la vessie et aspects normaux.

Encycl. Méd. Chir.(Paris-France), Radiodiagnostic-Urologie-Gynécologie, 34-400-A10 1994; 17p.

31- Roy C, Beaujeux R., Campos M., Lebras Y.

Pathologie tumorale de la vessie. Encycl. Méd. Chir.(Paris-France), Radiodiagnostic-Urologie-gynécologie, 34-400-A10 1994; 17p.

32- Roy C., Spittler G., Morel M., Jacquemin D.

Cancer de la vessie. Apport de l'imagerie médicale.

Feuillets de Radiologie ; 1991 ; 31 : 1-8

33- Teillac P.

Tumeurs de vessie : diagnostic, formes cliniques, marqueurs.

Encycl. Méd. Chir.(Paris-France). Néphrologie-Urologie, 18-243-A30, 1995, 3p.

34- Yaman O.

Staging with computed tomography, transrectal ultrasonography and transurethral resection of bladder tumours : comparison with pathological stage in invasive bladder carcinoma.

British Journal of Urology; 1996 ; 78: 197-200.

35- Zango B.

Cancer de vessie bilharzienne

A propos de 9 cas rencontrés en Haute-Volta.

Thèse de médecine, Reims, 1983; n°442: 58-63.

# **ANNEXES**

**FICHE DE RECUEIL DE DONNEES**

N°

**IDENTITE :**

Nom/Prénom/Âge/Sexe/ Profession/Domicile

**ANTECEDENTS ET HABITUDES DE VIE :**

Bilharziose urinaire / Café / Tabac / Alcool / Hématurie à l'enfance /

**SIGNES FONCTIONNELS :**

Hématurie / Pollakiurie / Dysurie / Douleur pelvienne / Rétention d'urine

**EXAMEN CLINIQUE :**

**Signes généraux :**

Maigrissement / Oedèmes des membres inférieurs / Pâleur cutanéomuqueuse

**Signes physiques :**

Masse pelvienne / Masse lombaire / Adenopathie inguinales / tumeur vésicale au TR / tumeur prostatique au TR

**Signes Biologiques :**

Azotémie : normale ( ) augmentée ( ) Créatininémie : normale ( ) augmentée ( )

E.C.B.U : non ( ) oui ( ) : hématurie ( ) infection ( )

NFS: non ( ) oui ( ) : anémie ( ) hyperleucocytose ( )

VS: non ( ) oui ( ) : normale ( ) accélérée ( )

**IMAGERIE MEDICALE**

I. Echographie abdomino-pelvienne

I.1. Foie :

métastase: oui non

I.2. Rein :

Taille : \*normale

\*petit droit gauche

\*gros droit gauche

Echostructure : \*respectée : oui ( )

non ( ) droit gauche.

Lésion parenchymateuse : \*non ( )

\*oui ( ) droit gauche

Contour : réguliers : oui ( )

non ( ) droit gauche

I.2 Pyélon et calices : \*normaux : oui ( )

non ( ) droit gauche

\*dilatés : non ( )

oui ( ) droit gauche

\*processus endoluminal : \*tumeur ( ) droit gauche

\*calcul ( ) droit gauche

I.3 Uretère : normal ( )

dilaté ( ) droit gauche

I.4 Vessie :

- Taille : petite ( ) normale ( )

- Paroi épaissie ( )

- Contour interne régulier ( )

- contour externe régulier [ ]

- double contour ( )

- diverticule [ ]
- urétérocèle [ ]
- tumeur : non ( ) oui( ) : - siège: dôme ( ) plancher ( ) latéral( ) droit ( ) latéral gauche ( )
  - morphologie végétante :oui[ ] non[ ]
    - base large : oui[ ] non[ ]
    - contour irrégulier: oui[ ] non[ ]
      - échostructure: hyperéchogène[ ]
        - hypoéchogène [ ]
        - hétérogène[ ]
  - taille .....x .....
- calcul taille .....

### 1.5 Organes juxtavésicaux

- angle hyperéchogène intervésicoprostatique respecté: oui[ ] non [ ]
- échogénéité de la prostate en regard de la tumeur respectée: oui [ ] non [ ]
- liséré échogène vésico-utérin respecté: oui [ ] non [ ]
- échogénéité de l'utérus en regard de la tumeur respectée: oui [ ] non [ ]
- stase liquidienne dans le sigmoïde: oui [ ] non [ ]
- épaissement de la paroi du sigmoïde: oui [ ] non [ ]

1.6. Prostate : Taille : normale ( )

hypertrophiée ( )

Echostructure : normale ( )

hétérogène ( )

Radiographie de l'A.S.P.

Calcification hépatique oui ( ) non ( )

surélévation de l'hémicoupe diaphragmatique droite oui ( ) non ( )

lithiase rénale oui ( ) non ( )

calcification urétérale oui ( ) non ( )

calcification vésicale : non

oui : dôme ( )

latéral droit ( ) gauche ( )

plancher ( )

U.I.V.

Anomalies fonctionnelles : \*non

\*oui :retard de sécrétion droit gauche

retard d'excrétion droit gauche

rein muet droit gauche

uretère rigide droit gauche

vessie expansive oui non

Anomalies morphologiques : \*non

\*oui : rein : taille : normale

augmentée

diminuée

contours :réguliers

irréguliers

parenchyme rénal : épaisseur :normale.

atrophique.

lésion : oui.

non

pyélon et calices : normaux : oui.

non.

dilatés : droit gauche.

lésions intrafuminale :

tumeur droit gauche.

calcul droit gauche.

uretères :normaux.

sténose :siège :lombaire droit gauche.

iliaque droit gauche.

pelvien droit gauche

méat urétéral droit gauche

dilatation : siège : lombaire droit gauche

iliaque droit gauche.

pelvien droit gauche.

urétérocèle : droit gauche.

lacune endoluminale : calcul droit gauche.

polype droit gauche.

vessie : taille : normale.

atrophique.

contours : réguliers.

irréguliers.

images lacunaires : calcul.

tumeur : dôme plancher latéral droit latéral gauche toute la vessie.

IV.U.C.R.

Rétrécissement urétral : non.

oui.

Réflux vésico-urétéral : oui non.

image d'addition : non.

oui :

tumeur vésicale : non.

oui : dôme. plancher latéral droit latéral gauche.

autres : ..... Préciser.

## VI. RADIOGRAPHIE PULMONAIRE

métastase: oui[ ] non[ ]

## HISTOLOGIE

Bénin.

Malin.

## TRAITEMENT

A- Médical

Antalgique

corticoïdes

antibiotiques

Hémostatiques

B-Chirurgical

Type : - cystectomie partielle

cystectomie totale

Résection tumorale

## EVOLUTION

## EVOLUTION

Décès

Date de décès



## SERMENT D'HIPPOCRATE

“En présence des maîtres de cette école et de mes chers condisciples, je jure d'être fidèle aux lois de l'honneur et de la probité dans l'exercice de la médecine.

Je donnerai mes soins gratuits à l'indigent et n'exigerai jamais de salaire au dessus de mon travail.

Admis à l'intérieur des maisons, mes yeux ne verront pas ce qui s'y passe; ma langue taira les secrets qui me seront confiés et mon état ne servira pas à corrompre les mœurs ni à favoriser le crimes.

Respectueux et reconnaissant envers mes maîtres, je rendrai à leurs enfants l'instruction que j'ai reçue de leurs pères.

Que les Hommes m'accordent leur estime si je suis resté fidèle à mes promesses.

Que je sois couvert d'opprobre et méprisé de mes confrères si j'y manque.”

Auteur : KAGONE Mousa

Titre: Apport de l'imagerie médicale dans la prise en charge des tumeurs de vessie. A propos de 71 cas colligés de 1994 à 1998 au Centre Hospitalier National Yalgado Ouédraogo

Mots clés: Tumeur de vessie  
Echographie - Urographie intraveineuse - Urétrocystographie rétrograde

RESUME :

Soixante onze cas de tumeurs de vessie ont été colligés au Centre Hospitalier National Yalgado Ouédraogo en cinq ans pour étudier l'apport de l'imagerie médicale dans leur prise en charge.

L'échographie abdomino-pelvienne, la plus demandée (chez 67 patients) détecte la tumeur dans 98,5 % des cas.

La tumeur siège surtout dans le dôme (28,8%) et dans le plancher vésical (27,3 %).

L'extension locale et locorégionale est précisée : envahissement de l'utérus chez 1,4% des patientes, envahissement de la prostate chez 14,3% des patients de sexe masculin. Il en est de même de l'extension à distance : une métastases pulmonaires sous forme d'image en lâcher de ballons chez 5,4 des patients.

Il existe des images de retentissement sur le haut appareil urinaire : hydronéphrose chez 77,9 % des cas à l'échographie et 75 % à l'UIV ; retard de sécrétion dans 4 cas à l'UIV (16,7%) ; retard d'excrétion dans 20,8 % des cas à l'UIV.