

MINISTRE DES ENSEIGNEMENTS  
SECONDAIRE ET SUPERIEUR  
UNIVERSITE DE OUAGADOUGOU  
UNITE DE FORMATION ET DE  
RECHERCHE EN SCIENCE DE LA  
SANTÉ (UFR/SDS)  
SECTION MEDECINE

BURKINA FASO  
Unité-Progrès-Justice



Année universitaire 2011-2012

Thèse n°168

## LES TUMEURS DES MAXILLAIRES AU CHU-YO :

### *EPIDEMOLOGIE ET PRISE EN CHARGE.*

Thèse présentée et soutenue publiquement le 12 novembre 2012 par :

**BAYALA JEAN-PATRICE**

Née le 29 novembre 1982 à Yamoussokro (RCI)

POUR L'OBTENTION DU GRADE DE DOCTEUR EN MEDECINE  
(DIPLOME D'ETAT)

**Directrice de thèse :**

Pr. LOMPO GOUMBRI Olga

**Co-directeur:**

Dr. KONSEM Tarcissus

**Jury :**

**-Président :**

Pr Ag. OUEDRAOGO Théodore

**-Membres :**

Dr. KONSEM Tarcissus

Dr. GYEBRE Yvette Marie Chantal

Dr. RAMDE Wéléboaga Norbert

# **LISTE DU PERSONNEL**

## LISTE DES RESPONSABLES ADMINISTRATIFS

Directeur Pr Arouna OUEDRAOGO

Directeur adjoint

Pr Rabiou CISSE

Coordonnateur de la Section Médecine

Pr Kampadilemba OUOBA

Coordonnateur de la section Pharmacie

Pr Mamadou SAWADOGO

Coordonnateur de la Section Odontostomatologie Dr Dieudonné OUEDRAOGO

Directeur des stages de la section Médecine Pr Antoine P. NIAMBA

Directeur des stages (Bobo-Dioulasso) Pr Athanase MILLOGO

Directeur des stages de la section Pharmacie Pr Lassana SANGARE

Secrétaire principal M. Youssouf OUEDRAOGO

Chef de service administratif, Financier et comptable M. Brahima HEMA

Chef de service scolarité M. Lucien OUEDRAOGO

Chef de service Bibliothèque Mme Mariam TRAORE/SALOU

Secrétaire du Directeur Mme Adiara SOMDA/CONGO

Secrétaire du Directeur adjoint Mlle OUANDAOGO Aminata



# LISTE DES ENSEIGNANTS PERMANENTS DE L'UFR/SDS

## ANNEE UNIVERSITAIRE 2011-2012

### 1. PROFESSEURS TITULAIRES

1. Robert T. GUIGUEMDE	Parasitologie
2. Robert B. SOUDRE	Anatomie Pathologique
3. Innocent Pierre GUISSOU	Pharmacologie et Toxicologie
4. Blaise K. SONDO	Santé Publique
5. Joseph Y. DRABO	Médecine Interne/endocrinologie
6. Jean LANKOANDE	Gynécologie-obstétrique
7. Daniel P. ILBOUDO	Hépatologie, gastro-entérologie
8. Adama TRAORE	Dermatologie-vénérologie
9. Kampadilemba OUOBA	Oto-rhino-laryngologie
10. Mamadou SAWADOGO	Biochimie
11. Arouna OUEDRAOGO	Psychiatrie
12. Patrice ZABZONRE	Cardiologie
13. Jean B. KABORE	Neurologie
14. Ludovic KAM	Pédiatrie
15. Rabiou CISSE	Radiodiagnostic et imagerie médicale
16. Rasmata OUEDRAOGO/TRAORE	Bactériologie-virologie
17. Si Simon TRAORE	Chirurgie viscérale
18. Diarra YE/OUATTARA	Pédiatrie
19. Adama LENGANI	Néphrologie
20. Jean-Baptiste NIKIEMA	Pharmacognosie
21. Martial OUEDRAOGO	Pneumo-phtisiologie
22. Olga M. GOUMBRI/LOMPO	Anatomie pathologique



23. Boubacar NACRO	Pédiatrie
24. Alain BOUGOUMA	Hépatologie, gastro-entérologie
25. Athanase MILLOGO	Neurologie
26. Nazinigouba OUEDRAOGO	Anesthésie-réanimation
27. Lassana SANGARE	Bactériologie-virologie
28. Antoine P. NIAMBA	Dermatologie-vénérologie
29. Blandine THIEBA/BONANE	Gynécologie-obstétrique

## 2. MAITRES DE CONFERENCES AGREGES

1 Albert WANDAOGO	Chirurgie pédiatrique
2. Joachim SANOU	Anesthésie-réanimation
3. Théophile L. TAPSOBA	Biophysique, médecine nucléaire
4. Daman SANO	Chirurgie viscérale
5. Abel KABRE	Neuro-chirurgie
6. Maïmouna DAO/OUATTARA	Oto-rhino-laryngologie
7. Claudine LOUGUE/SORGHO	Radiodiagnostic et Imagerie Médicale
8. Dieudonné N. MEDA	Ophthalmologie
9. Issa T. SOME	Chimie analytique
10. Rasmané SEMDE	Pharmacie galénique
11. Théodore OUEDRAOGO	Anatomie
12. Abel Y. BAMOUNI	Radiodiagnostic et Imagerie Médicale
13. Moussa BAMBARA	Gynécologie-obstétrique
14. Fatou BARRO/TRAORE	Dermatologie-vénérologie
15. Abdel Karim SERME	Hépatologie, gastro-entérologie
16. Jean SAKANDE	Biochimie
17. Kapouné KARFO	Psychiatrie



18. Timothée KAMBOU	Urologie
19. André K. SAMADOULOUGOU	Cardiologie
20. Emile BANDRE	Chirurgie Pédiatrique
21. Apollinaire SAWADOGO	Hépatologie, gastro-entérologie
22. François D. MILLOGO/TRAORE	Gynécologie-obstétrique
23. Idrissa SANOU	Bactériologie-virologie
24. Elie KABRE	Biochimie
25. Eléonore KAFANDO	Hématologie biologique

### 3. MAITRES-ASSISTANTS

1 Abdoulaye TRAORE	Santé publique
2. Lady Kadiatou TRAORE	Parasitologie
3. Boubacar TOURE	Gynécologie-obstétrique
4. Nicole Marie KYELEM/ZAGRE	Maladies infectieuses
5. Alain Z. ZOUBGA	Pneumo-phtisiologie
6. Arsène M.D. DABOUE	Ophthalmologie
7. Robert O. ZOUNGRANA	Physiologie
8. Christophe S. DA	Orthopédie, traumatologie
9. Eric NACOULMA	Hématologie clinique
10. Sélouké SIRANYAN	Psychiatrie
11. Vincent OUEDRAOGO	Médecine du travail
12. Barnabé ZANGO	Urologie
13. Théodore Z. OUEDRAOGO	Médecine du travail
14. Sheick Oumar COULIBALY	Parasitologie
15. Nicolas MEDA	Santé publique



16. Dieudonné OUEDRAOGO	Stomatologie et chirurgie maxillo-faciale
17. Ahgbatouhabeba ZABSONRE/AHNOUX	Ophtalmologie
18. Roger Arsène SOMBIE	Hépalogie-Gastro-entérologie
19. Ousséni DIALLO	Radiodiagnostic et Imagerie Médicale
20. Fla KOUETA	Pédiatrie
21. Dieu-Donné OUEDRAOGO	Rhumatologie
22. Assita LAMIEN/SANOUE	Anatomie pathologique
23. Moussa OUEDRAOGO	Pharmacologie
24. Charlemagne OUEDRAOGO	Gynécologie-obstétrique
25. Ali OUEDRAOGO	Gynécologie-obstétrique
26. Christian NAPON	Neurologie
27. Tarcissus KONSEIM	Stomatologie et chirurgie maxillo-faciale
28. Gilbert P. BONKOUNGOU	Chirurgie générale
29. Adama SANOU	Chirurgie générale
30. Charlemagne GNOULA	Chimie thérapeutique
31. Moustapha OUEDRAOGO	Toxicologie
32. Hervé TIENO	Médecine interne
33. Armel R. Flavien KABORE	Anesthésie-réanimation

#### 4. ASSISTANTS

1. Hamado KAFANDO	Chirurgie générale
2. Adrien B. SAWADOGO	Maladies infectieuses
3. Lassina DAO	Pédiatrie
4. Georges OUEDRAOGO	Pneumo-phtisiologie
5. Serge Aimé SAWADOGO	Immunologie
6. Fousséni DAO	Pédiatrie



7. Mahamoudou SANOU	Bactériologie-virologie
8. Yvette Marie GYEBRE/BAMBARA	Oto-rhino-laryngologie
9. Gisèle BADOUM/OUEDRAOGO	Pneumo-phtisiologie
10. Papougnézambo BONKOUNGOU	Anesthésie-réanimation
11. Gérard COULIBALY	Néphrologie
12. Oumar GUIRA	Médecine interne
13. Nina N. KORSAGA/SOME	Dermatologie-vénérologie
14. Madina A. NAPON	Radiodiagnostic et Imagerie Médicale
15. Edgar OUANGRE	Chirurgie générale et digestive
16. Issou OUEDRAOGO	Chirurgie pédiatrique
17. Bertin Priva OUEDRAOGO	Oto-rhino-laryngologie
18. Wélébnoaga Norbert RAMDE	Médecine légale
19. Mamoudou SAWADOGO	Chirurgie Orthopédie et traumatologie
20. Moustapha SEREME	Oto-rhino-laryngologie
21. Mohamed TALL	Orthopédie-traumatologie
22. Maurice ZIDA	Chirurgie générale
23. Abdoulaye ZAN	Chirurgie générale
24. Estelle Noëlla Hoho YOUL	Pharmacologie
25. Solange YUGBARE/OUEDRAOGO	Pédiatrie
26. Jérôme KOULIDIATI	Hématologie
27. Boubakar OUATTARA	Radiodiagnostic et Imagerie Médicale
28. F. Aristide KABORE	Urologie
29. Boureima KINDA	Anesthésie-réanimation
30. Privat Patrice GOUMBRI	Psychiatrie
31. Patrice W. L. GUIGUIMDE	Chirurgie buccale





# DEDICACES

♥ **A mon frère et à mes sœurs (Fernand, Juliette, Clémence, Sabine, Valérie)**

Avec affection, je vous dédie ce travail. Vous avez toujours été là pour moi. Je vous témoigne toute ma gratitude pour tous vos soutiens multiples. Pussions-nous rester toujours unis.

♥ **A mon oncle Paul**

Je te suis reconnaissant. Merci pour tout ce que tu as fait pour moi jusque-là et que tu continueras de faire sans doute.

♥ **A mes cousins et cousines (Barthélémy, Jérémie, Emmanuel, Evrard, Jean Gildas,...)**

Merci pour toutes ces années que nous avons passées ensemble et durant lesquelles vous m'avez soutenu. Je vous suis reconnaissant. Ce travail est le votre.

♥ **A mes neveux et nièce (Félix, Patricia, Prisca,...)**

Merci pour votre aide.

♥ **A la famille Marton**

Vous m'avez tant soutenu aussi bien sur le plan matériel que spirituel. Merci pour tous ces efforts à mon égard. Puisse le Créateur vous bénir !.

♥ **A Mme Ouédraogo Jeanne**

Merci pour ton soutien et tes encouragements.

♥ **A tous mes compagnons de la fac (Celine, Idani, Kiema, Romaric, Vinciana, Ella, Eliane, Zenabo, Baro, Bary, Urbain).**

Merci pour ces moments passés ensemble.

♥ **A mes amis (Achile, Yasmine, Chaibou, Badiori, Gustave, Jonas, Gérard,....).**

Merci d'avoir été là pour moi et de m'avoir soutenu.

♥ **A mes frères et sœurs spirituels de la congrégation Zogona français, Dassasgho français et au groupe de la langue de signe américain.**

Merci pour votre compagnie fraternelle qui sans doute m'a été utile. Puisseons-nous rester attachés à notre Dieu et continuer à jouir de cette fraternité.

♥ **A mes oncles et tantes**

Merci pour vos soutiens multiples.

♥ **A mes aînés (Dr Ouédraogo Richard, Dr Konsegré Valentin, Dr Ili Vincent, Dr Johnson Ermel)**

Merci pour votre disponibilité et pour vos conseils.

# REMERCIEMENTS

## **R E M E R C I E M E N T S**

Nous tenons particulièrement à remercier les personnes suivantes sans qui la réalisation de ce travail n'aurait pu être possible.

### **Dr Tarcissus KONSEM**

Vous avez toujours été disponible et prompt à nous aider durant l'élaboration de ce travail. Nous vous exprimons nos sincères remerciements.

### **Dr Dieudonné OUEDRAOGO**

Vous avez permis la réalisation de ce travail dans votre service, nous avons bénéficié de vos soutiens et de votre encadrement. Merci infiniment.

### **Mes maîtres de la faculté des sciences de la santé.**

Merci pour la qualité de l'enseignement que vous nous donnez. Nous vous témoignons notre vive reconnaissance.

### **Le personnel du service de stomatologie et de chirurgie maxillo-faciale du CHU-YO**

Nos sincères remerciements pour votre collaboration.

### **Le personnel du service ORL et de chirurgie cervico-faciale du CHU-YO**

Votre contribution nous a été très utile. Grandement merci.

### **Le personnel du laboratoire de cytologie et d'anatomopathologie-unité de médecine légale du CHU-YO.**

Profonde gratitude pour votre contribution à l'élaboration de ce document.

**A tous mes enseignants du primaire, du secondaire**

Merci pour ce dur travail que vous faites. Recevez toute ma gratitude.

**Tous ceux qui ont contribué de près ou de loin à la réalisation de ce travail.**

Nous vous témoignons toute notre gratitude.

# A NOS MAITRES ET JUGES

## **À notre Maître et Président du jury**

### **Professeur Théodore OUEDRAOGO**

Vous êtes :

- Maître de conférences agrégé en Anatomie humaine et organogénèse à l'UFR/SDS de l'Université de Ouagadougou,
- Ancien interne des hôpitaux de Dakar,
- Chirurgien chef de la Polyclinique Notre Dame de la Paix,
- Président de la Société Burkinabé de Chirurgie,

Cher maître,

Nous sommes marqués par l'honneur que vous nous faites en acceptant de juger ce travail malgré vos multiples occupations. Nous avons eu la chance de bénéficier de votre enseignement en première année, et deuxième année de médecine. Vos connaissances scientifiques, votre dévouement au travail, vos qualités humaines que beaucoup vous reconnaissent suscitent l'admiration.

Veillez trouver ici le témoignage de notre profonde gratitude.



**À notre Maître et directeur de thèse,**

**Professeur Olga Mélanie LOMPO**

Vous êtes :

- Professeur titulaire d'anatomie et de cytologie pathologiques à l'Unité de Formation et de Recherche en Sciences De la Santé de l'Université de Ouagadougou,
- Chef du service de Cytologie et d'Anatomie Pathologiques-Unité de Médecine Légale du CHU-YO,
- Anatomopathologiste au CHU-YO,
- Chevalier de l'ordre national.

Cher Maître,

C'est un privilège pour nous d'avoir travaillé sous votre direction. Nous avons eu l'honneur de bénéficier de vos enseignements théoriques en troisième année de médecine. Nous avons admiré en plus de votre rigueur scientifique, votre constante disponibilité, votre simplicité et votre sympathie envers les étudiants. Nous vous sommes profondément reconnaissants de nous compter parmi vos étudiants.

Veillez trouver ici, cher Maître, l'expression sincère de notre reconnaissance.

## **À notre Maître et codirecteur de thèse**

**Docteur Tarcissus KONSEM,**

Vous êtes :

- Maître Assistant en Stomatologie et Chirurgie Maxillo-Faciale à l'UFR/SDS de l'Université de Ouagadougou
- Stomatologiste, Chirurgien maxillo-faciale au CHU-YO

Cher Maître,

Nous sommes très sensibles à l'honneur que vous nous avez fait en nous confiant ce travail. Nous avons bénéficié de votre enseignement théorique et pratique au cours de notre cursus universitaire. Durant notre stage pour la préparation de ce travail, nous avons découvert une discipline passionnante et un maître pétri de talent et d'expérience en stomatologie et chirurgie maxillo-faciale qu'il partage avec ses étudiants dans une ambiance propice à l'apprentissage. Votre simplicité, votre disponibilité, votre humilité et votre humanisme font de vous un Maître très accessible et un modèle pour nous.

Trouver ici l'expression de notre profonde gratitude.

**À notre Maître et juge**

**Docteur Yvette Marie Chantal GYEBRE**

Vous êtes :

Assistant chef de clinique en Oto-Rhino-Laryngologie et chirurgie cervico-faciale  
à l'UFR/SDS de l'université de Ouagadougou.

Oto-Rhino-Laryngologue et chirurgien cervico-facial au CHU-YO

Cher Maître,

Nous sommes très sensibles à l'honneur que vous nous avez fait en acceptant de juger ce travail malgré vos multiples occupations. Votre simplicité, votre sympathie envers les étudiants et votre dévouement au travail suscitent l'admiration. Vous êtes un modèle. Veuillez recevoir ici la marque de notre sincère gratitude.

**À notre Maître et juge,**

**Dr RAMDE Wélébnoaga Norbert**

Vous êtes :

Assistant en médecine légale à l'UFR/SDS

Médecin légiste diplômé en assurance vie, assurance des personnes, diplômées en réparation juridique du dommage corporel,

Agréé au près de la cour d'appel de Ouagadougou

Anatomopathologiste

Cher Maître,

Nous sommes sensibles à l'honneur et au privilège que vous nous avez accordé en acceptant de juger notre travail malgré vos multiples occupations. Nous avons bénéficié de votre enseignement au cours de notre cursus universitaire. Votre humilité, votre discrétion, et votre accessibilité nous ont particulièrement marquées. Veuillez accepter cher maître, nos humbles remerciements.

# **LISTE DES ABREVIATIONS**

## Liste des abréviations

Arr	: arrière
Av	: avant
CHR	: Centre Hospitalier Régional
CHU	: Centre Hospitalier Universitaire
CHU-SS	: Centre Hospitalier Universitaire SouroSanou
CHU-YO	: Centre Hospitalier Universitaire Yalgado Ouédraogo
CMF	: Chirurgie Maxillo-Faciale
CSPS	: Centre de Santé et de Promotion Sociale
IRM	: Imagerie par Résonance Magnétique
Ht	: Haut
ORL	: Oto Rhino Laryngologie
OMS	: Organisation Mondiale de la Santé
TDM	: Tomodensitométrie
UFR/SDS	: Unité de Formation et de Recherche en Sciences de la Santé

# **LISTE DES FIGURES**

Figure 1 : Tête osseuse selon KAMINA P.....	6
Figure 2 : Maxillaire (vue antérolatérale), KAMINA P.....	9
Figure 3 : Coupe sagittale d'une dent selon KAMINA P.....	11
Figure 4 : Maxillaire (vue médiale), Kamina P.....	16
Figure 5 : La mandibule, Kamina P.....	18
Figure 6 : Vue médiale d'une hémi-mandibule selon P. KAMINA.....	20
Figure 7 : Répartition des tumeurs des maxillaires selon l'âge des patients.....	75
Figure 8 : Répartition des tumeurs bénignes en fonction du siège.....	81
Figure 9 : Répartition des tumeurs malignes en fonction du siège.....	82
Figure10 Patient présentant un volumineux ameloblastome de l'hémi-maxillaire gauche.....	137
Figure 11 et 12 : Même patient après tumorectomie sous anesthésiste générale.....	137
Figure13: Image radiologique d'un ameloblastome.....	138
Figure 14: Patiente opérée d'un améloblastome mandibulaire par voie d'abord exobuccale.....	138
Figure 15: Image présentant le site de prélèvement costale en vue d'une greffe chez la même patiente .....	139
Figure 16: La même patiente après greffe costale .....	139
Figure 17: Image radiographique d'une reconstitution mandibulaire par greffe costale chez la même patiente .....	140
Figure 18: Image radiographique d'une reconstitution mandibulaire par attelle métallique chez la même patiente .....	140
Figure 19: Prélèvement osseux pour améloblastome.....	141
Figure 20: Aspect histologique d'un améloblastome papillaire.....	141
Figure 21: Aspect histologique d'une dysplasie fibreuse de l'os .....	142



Figure 22: Patiente présentant une tuméfaction maxillo-faciale bilatérale, en faveur d'un lymphome de type Burkitt.....	142
Figure 23: Aspect cytologique de lésion en faveur d'un lymphome de Burkitt .....	143
Figure 24: Photographie d'une tumeur maligne mandibulaire bourgeonnante envahissant la cavité buccale.....	143
Figure 25: Aspect histologique d'un ostéosarcome .....	144

# **LISTE DES TABLEAUX**

Tableau I : Répartition des tumeurs maxillaires selon le sexe.....	74
Tableau II: Répartition des patients selon le statut socioprofessionnel.....	77
Tableau III: Mode d'admission des patients.....	78
Tableau IV: Répartition de la fréquence du type d'imagerie selon la tumeur.....	83
Tableau V: Répartition des tumeurs bénignes des maxillaires selon l'histologie.....	85
Tableau VI: Répartition des tumeurs malignes des maxillaires selon l'histologie.....	86
Tableau VII: Répartition des patients en fonction de la classification TNM.....	87
Tableau VIII : Répartition des patients porteurs de tumeurs bénignes en fonction de la conduite thérapeutique.....	88
Tableau IX: Répartition des patients porteurs de tumeurs bénignes en fonction de la conduite thérapeutique.....	89
Tableau X : Estimation du coût de la prise en charge thérapeutique selon l'acte.....	90

# **AVERTISSEMENT**

**« Par délibération, l’UFR/SDS a arrêté que les opinions émises dans les dissertations qui seront présentées doivent être considérées comme propres à leurs auteurs et, qu’elle n’entend leur donner aucune approbation, ni improbation.»**

# SOMMAIRE

Introduction .....	2
I - Rappel anatomique et embryologique .....	5
1.1 La face [6,18] .....	5
1.2 Os maxillaire [18, 45, 66] .....	6
1.2.1 Embryologie .....	7
1.2.2 Situation .....	7
1.2.3 Structure .....	7
1.2.4 Configuration .....	8
1.2.5 Les muscles.....	13
1.2.6 Vascularisation.....	13
1.2.7 L'innervation .....	15
1.3 La mandibule [17, 46, 66].....	16
1.3.1 Embryologie .....	17
1.3.2 Situation .....	17
1.3.3 Structure .....	17
1.3.4 Configuration .....	17
1.3.5 Les muscles.....	22
1.3.6 Vascularisation.....	23
1.3.7 Innervation.....	24
II Rappels histologiques .....	24
2.1 Les maxillaires [68].....	24
2.1.1 Les cellules .....	25
2.1.2 Fibres de collagènes.....	26
2.1.3 Matrice osseuse.....	26
2.1 L'os alvéolaire [68, 74] .....	27
2.3 Le tissu gingival [68, 74].....	28
II Rappel étiopathogénique .....	28
3.1 Tumeurs bénignes.....	28
3.1.1 Définition [10, 32, 33] .....	28
3.1.2 Aspects macroscopiques.....	29
3.1.3 Aspects microscopiques .....	29
3.1.4 Aspects évolutifs.....	29
3.1.5 Nomenclature.....	30
3.2 Tumeurs malignes des os [10, 32, 33].....	30

3.2.1	Définition.....	30
3.2.2	Facteurs étiologiques des cancers.....	30
3.2.3	Aspects macroscopiques.....	32
3.2.4	Aspects microscopiques .....	32
3.2.5	Aspects évolutifs .....	33
3.2.6	Nomenclature .....	33
3.2.7	Histoire naturelle des cancers.....	33
IV	Diagnostic.....	38
4.1	Etudes anatomo-cliniques des tumeurs bénignes des maxillaires .....	38
4.1.1	Tumeurs odontogènes.....	39
4.1.2	Tumeurs non odontogènes.....	43
4.1.3	Diagnostic différentiel .....	45
4.2	Etude anatomo-clinique des tumeurs malignes des maxillaires .....	46
4.2.1	Aspect clinique .....	46
4.2.2	Examens paracliniques .....	48
4.2.3	Diagnostic différentiel .....	51
V	Rappels thérapeutiques .....	52
5.1	Prise en charge des tumeurs bénignes des maxillaires .....	52
5.1.1	Traitement curatif .....	52
5.1.2	Traitements préventifs .....	55
5.2	Prise en charge des tumeurs malignes des maxillaires .....	56
5.2.1	Traitement curatif .....	56
b)	Prévention .....	62
I	Objectifs d'étude .....	65
1.1	Objectif général .....	65
1.2	Objectifs spécifiques .....	65
2.	METHODOLOGIE .....	67
2.1	Cadre de l'étude .....	67
2.2	Type de l'étude.....	67
2.3	Période de l'étude .....	68
2.4	Sources des données .....	68



2.5 Critères d'inclusion .....	68
2.6 Critères de non inclusion .....	69
2.7 Population d'étude .....	69
2.8 Variables étudiées .....	69
2.9 Outil et technique de Collecte .....	69
2.10 Traitement des données .....	70
2.11 Considération éthique .....	70
3. Résultats .....	72
3.1 Profil épidémiologique .....	72
3.1.1 La fréquence hospitalière.....	72
3.1.2 Répartition des tumeurs des maxillaires selon le sexe.....	73
3.1.3 Répartition des tumeurs maxillaires selon l'âge des patients.....	74
3.1.4 Répartition des patients selon le statut socioprofessionnel .....	76
3.1.5 Mode d'admission .....	77
3.2 Aspects cliniques .....	78
3.2.1 Motifs de consultation et signes d'accompagnement.....	78
3.2.2 Délai de consultation .....	78
3.2.3 Siège de la tumeur .....	79
3.3 Données radiologiques .....	82
3.3.1 Examens radiologiques réalisés.....	82
3.3.2 Résultats des examens radiologiques demandés .....	83
3.4 Données anatomopathologiques.....	83
3.4.1 Aspects histologiques des tumeurs bénignes des maxillaires.....	84
3.4.2 Aspects histologiques des tumeurs malignes des maxillaires .....	85
3.5 Classification TNM des tumeurs malignes des maxillaires.....	86
3.6 Aspects thérapeutiques .....	87
3.6.1 Modalités thérapeutiques des tumeurs bénignes.....	87
3.6.2 Modalités thérapeutiques des tumeurs malignes des maxillaires.....	88
3.7 Estimation du coût de la prise en charge thérapeutique au CHU-YO .....	89
3.7.1 Patients porteur d'une tumeur bénigne des maxillaires.....	90
3.7.2 Patient porteur d'une tumeur maligne des maxillaires.....	90
3.8 Evolution .....	90
3.8.1 Evolution des tumeurs bénignes des maxillaires.....	91
3.8.2 Evolution des tumeurs malignes des maxillaires .....	91
IV. Discussion .....	93

4.1 Contraintes et limites de notre étude .....	93
4.1.1 Biais de sélection .....	93
4.1.2 Biais d'information ou d'observation.....	93
4.3 Aspects épidémiologiques .....	94
4.2.1 La fréquence .....	94
4.2.2 Le sexe .....	96
4.2.3 L'âge des patients .....	97
4.2.4 Groupe socio-professionnel.....	98
4.3 Aspects cliniques .....	99
4.3.1 Mode d'admission .....	99
4.3.2 Motifs de consultation et signes d'accompagnement.....	101
4.3.3 Le délai de consultation.....	102
4.3.4 Siège des tumeurs des maxillaires .....	104
4.4 Au plan de l'imagerie médicale.....	106
4.5 Histologie.....	107
4.5.1 Les tumeurs bénignes des maxillaires .....	107
4.5.2 Les tumeurs malignes des maxillaires .....	109
4.6 Aspects thérapeutiques .....	110
4.6.1 Modalités thérapeutiques des tumeurs bénignes des maxillaires .....	110
4.6.2 Modalités thérapeutiques des tumeurs malignes des maxillaires.....	112
4.7 Estimation du coût.....	114
4.8 Evolution .....	115
Conclusion.....	114
Suggestions.....	116
Références bibliographiques.....	119
Iconographie.....	132

# INTRODUCTION ET ENONCE DU PROBLEME

## Introduction

La face revêt une importance capitale aussi bien esthétique que fonctionnelle. Les maladies bucco-dentaires ont une morbidité et une mortalité non négligeables dont l'impact psychologique et social diminue considérablement la qualité de vie.

Les tumeurs des maxillaires ont été largement décrites par plusieurs auteurs dans le monde en général et au Burkina Faso en particulier.

Selon l'OMS, les tumeurs malignes ont été à l'origine de 12% des 56 millions de décès dans le monde en 2000. La fréquence des cancers pourrait augmenter de 50% dans le monde avec 15 millions de nouveaux cas par an en 2020 [57]. La prévalence du cancer de la cavité buccale, toujours selon l'OMS, est particulièrement élevée chez les hommes puisqu'il occupe le huitième rang des cancers les plus fréquents dans le monde [56].

FERNANDES A.M. et coll. au Brésil ont noté dans leur étude que les tumeurs odontogènes représentaient 1,78% des cas répertoriés en pathologies bucco-dentaires [37]. LUO HY et LI TJ en Chine, LADEINDE A.L. et coll. au Nigeria ont rapporté que les tumeurs odontogènes représentaient respectivement 3,92% et 9,6% de toutes les biopsies analysées au cours de la même période d'étude. Dans ces mêmes séries il est ressorti respectivement 94,4% et 96,6% de cas tumeurs bénignes contre 5,06% et 3,4% de cas tumeurs malignes [52, 51].

Au Burkina Faso, ANDONABA J.B. en 1992 a effectué une étude sur les tumeurs malignes au Burkina Faso. Dans cette étude on a noté 11 cancers pour 100000 habitants et la localisation ORL et stomatologique représentait 12,2%. Ce qui fait de ce cancer le 3<sup>ème</sup> après les cancers génitaux et digestifs respectivement [8]. Dans une étude portant sur les tumeurs de la sphère ORL et cervico-faciales au Burkina Faso, KONSEM T. a noté que celles situées au niveau de la mandibule et au niveau du massif facial représentaient 27,3% [48]. PACODE H., quant à elle, a noté que les

tumeurs maxillo-faciales occupaient la deuxième place (34,86%) en pathologie stomatologique après les traumatismes [62]. De ce fait, les tumeurs des maxillaires peuvent être qualifiées de problème de santé publique majeur en raison de leur prévalence et de leur incidence élevées.

Le diagnostic précoce permet un traitement peu onéreux et assure une survie à long terme pour les tumeurs malignes. Grâce à des techniques efficaces et peu onéreuses et d'autres soins palliatifs, on peut améliorer la qualité de vie des personnes atteintes de tumeur voire de cancer et de leurs proches quand bien même les ressources sont extrêmement limitées.

Dans notre contexte, la prise en charge thérapeutique difficile est due au fait que la plupart des patients consultent à un stade avancé de la maladie. SAWADOGO S. a noté dans le cadre des tumeurs malignes des maxillaires un délai moyen de consultation de 18 mois au Bénin et 27 mois au Burkina [68]. OUEDRAOGO B., quant à lui, a noté un délai moyen de consultation de 3 ans pour les tumeurs bénignes des maxillaires [58]. Ce retard accusé par les patients expliquerait les formes évoluées, la gravité avec atteinte des organes de voisinage et ceux à distance. De ce fait, le pronostic est sévère surtout pour les tumeurs malignes. Tout ceci dénote l'importance que revêt ce sujet.

Au Burkina Faso aucune étude n'a porté sur les tumeurs des maxillaires dans leur ensemble, et la plupart des études ont été faites sur des échantillons réduits. C'est donc dans ce cadre que s'inscrit notre étude. Elle consistera à faire une évaluation de l'épidémiologie et de la prise en charge de ces tumeurs au CHU-YO. Le but de cette étude est de contribuer au renforcement de l'efficacité de la prise en charge des tumeurs des maxillaires au Burkina Faso. Il est utile de faire d'abord un bref rappel sur l'anatomie et sur les tumeurs des maxillaires.

# PREMIERE PARTIE : GENERALITES

# I - Rappel anatomique et embryologique

## 1.1 La face [6,18]

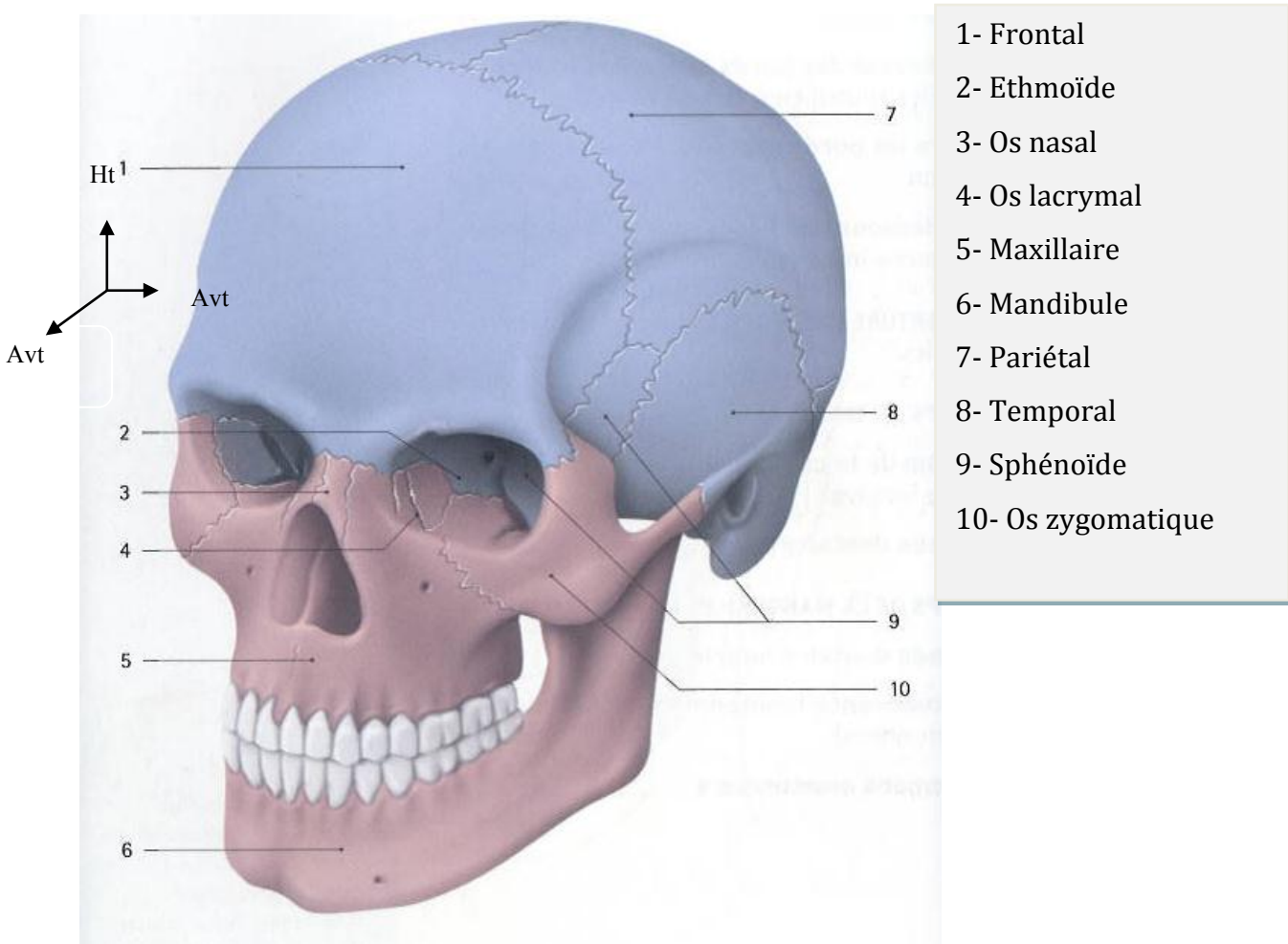
La face est située dans la partie antérieure de la tête entre la ligne capillaire et la ligne basilaire. Elle est constituée d'une charpente recouverte par du tissu cutanéomusculaire. La charpente osseuse est formée d'un assemblage de 14 os que sont la mandibule (seul os mobile de la face), le maxillaire, l'os palatin, l'os lacrymal, l'éthmoïde, le sphénoïde et le vomer. L'assemblage des divers os de la face représente un massif osseux de forme prismatique triangulaire dont les trois faces se distinguent en antérolatérale et postérieure tandis que les deux bases sont l'une supérieure et l'autre inférieure. La face est subdivisée en trois parties : supérieure, moyenne et inférieure.

La partie supérieure comprend la région qui va de la base d'implantation des cheveux à la ligne glabellaire.

La partie moyenne est la région située entre la ligne glabellaire et la ligne occlusale.

La partie inférieure est la région située en dessous de la ligne occlusale.

Les maxillaires constituent la majeure partie du squelette de la face et se composent du maxillaire supérieur ou maxillaire et du maxillaire inférieur ou mandibule. Ces deux pièces osseuses ont en commun, au regard des gencives, un os particulier qui est l'os alvéolaire (où) sur lequel sont enchâssées les dents.



**Figure 1 : Tête osseuse selon KAMINA P. [46]**

## 1.2 Os maxillaire [18, 45, 66]

Le maxillaire, os paire de la face, s'articule avec tous les autres os de la face. En s'articulant avec son homologue, il forme l'arcade dentaire supérieure.



### **1.2.1 Embryologie**

Elle relève de deux centres d'ossification principaux qui sont le centre post-maxillaire et celui prémaxillaire. La limite entre les deux centres est la suture incisive. Les centres se développent dans le tissu membraneux qui recouvre la capsule nasale cartilagineuse.

Le centre prémaxillaire est formé de deux points d'ossification.

Le premier apparaît à la sixième semaine de la vie intra-utérine au-dessus du bourgeon des incisives pour constituer le pourtour des incisives 1,1 et 2,1 et le deuxième apparaît à la douzième semaine de la vie intra-utérine pour constituer le pourtour du canal incisif.

Le centre post-maxillaire apparaît à la douzième semaine et forme le processus zygomatique et le reste du processus palatin.

Le sinus maxillaire apparaît au quatrième mois de la vie intra-utérine sous forme d'une fosse de la paroi médiale qui s'invagine.

### **1.2.2 Situation**

Le maxillaire, situé au dessous de l'orbite en dehors des fosses nasales et au dessus de la cavité buccale, contribue à former les parois de ces cavités.

### **1.2.3 Structure**

L'os maxillaire est constitué de tissu compact et de tissu spongieux au niveau des processus alvéolaire et zygomatique. Le corps est creusé du sinus maxillaire qui s'ouvre dans le méat moyen.

## 1.2.4 Configuration

De forme grossièrement pyramidale quadrangulaire, le maxillaire est formé d'un corps où se détachent 4 processus (zygomatique, frontal, orbitaire et palatin).

### 1.2.4.1 Le corps

Le maxillaire a la forme d'un cube irrégulier à six faces qui sont les faces faciale (antérieure), infra-temporale (postérieure), orbitaire (supérieure), nasale (médiane), orale (inférieure), et latérale.

La face faciale répond à la moitié supérieure de la joue et présente en son centre la fosse canine avec au-dessus d'elle le foramen infra-orbitaire qui livre passage au paquet vasculo-nerveux infra-orbitaire.

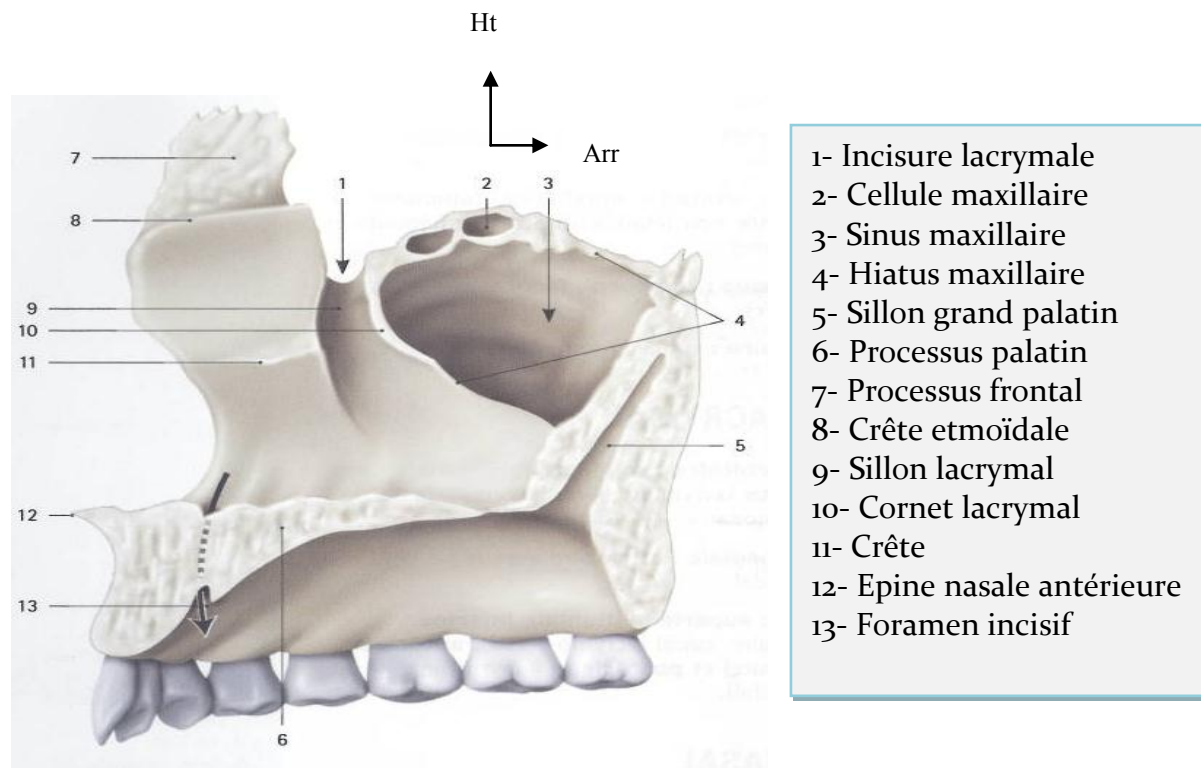
La face infra-temporale présente une saillie bien marquée désignée sous le nom de tubérosité maxillaire. Celle-ci présente de fines gouttières verticales qui se continuent par des foramens et des canaux intra-osseux. Ce sont des sillons et des orifices des canaux alvéolaires dans lesquels s'engagent les vaisseaux et nerfs du même nom.

La face orbitaire est creusée d'un sillon infra-orbitaire qui se continue par un canal : le canal infra-orbitaire. Celui-ci débouche à la face antérieure par le foramen infra-orbitaire. Sillon et canal infra-orbitaires forment un passage aux nerfs et vaisseaux du même nom.

La face nasale constitue la charpente de la paroi latérale de la cavité nasale. Elle comprend le hiatus maxillaire qui fait communiquer la cavité nasale avec le sinus maxillaire. Devant ce hiatus, se trouve le processus frontal du maxillaire sur le bord postérieur duquel est creusé le sillon lacrymal.

La face orale entre dans la constitution de la cavité orale ainsi que du palais osseux par la face inférieure du processus palatin. Le bord inférieur de ce processus

est creusé d'alvéoles dentaires pour les racines des dents de l'arcade dentaire supérieure.



**Figure 3 : Maxillaire (vue médiale), Kamina P. [46]**

### **Caractères généraux des dents**

Les dents sont des organes de consistance dure et de coloration blanche implantées sur les bords alvéolaires des maxillaires.

Deux séries de dents se succèdent au cours de la vie : les dents temporaires ou dents de lait et les dents définitives ou dents permanentes. La transition entre les dents de lait et celles permanentes est appelée dentition mixte.

La dentition temporaire ou dents de lait apparaît entre 6 mois à 30 mois. A 3 ans, en général, la dentition lactéale est complète. La dentition lactéale comprend 20 dents.

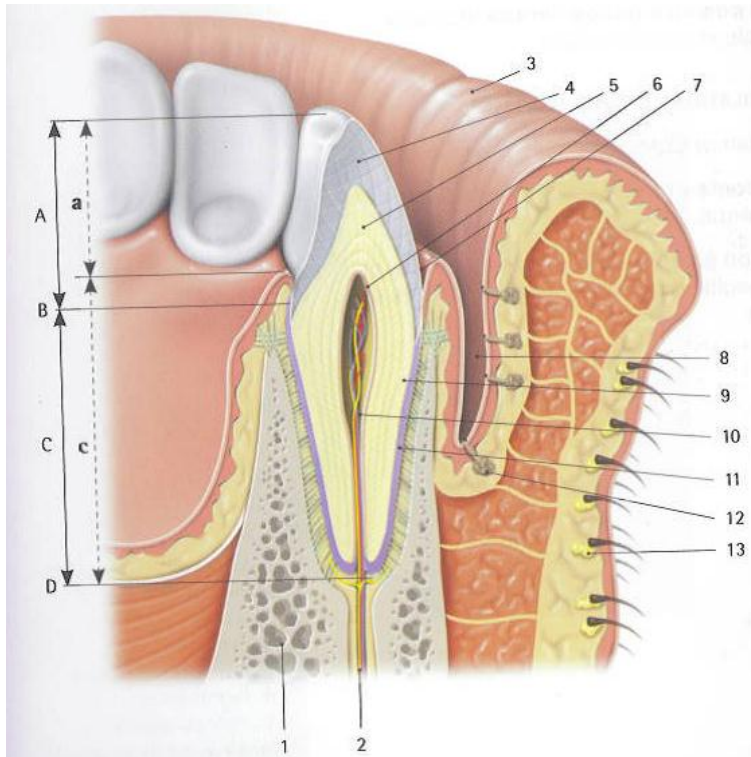
La dentition mixte correspond à la cohabitation entre les dents de lait et les dents permanentes. Elle correspond à l'intervalle entre 6 ans à 12 ans.

La dentition permanente ou dentition définitive est formée de 32 dents.

Chaque dent est composée de trois parties : la racine incluse dans l'alvéole, la couronne qui fait saillie hors du bord alvéolaire et le collet par lequel la racine s'unit à la couronne.

La dent est creusée d'une cavité centrale appelée cavité pulpaire. La cavité pulpaire contient la pulpe de la dent composée d'un tissu conjonctif rougeâtre et d'une ramification de vaisseaux et de nerfs. La cavité pulpaire est entourée d'une substance dure de couleur jaune appelée dentine ou ivoire. L'ivoire est lui-même recouvert sur la couronne d'un tissu transparent plus dur encore appelé l'émail. Sur la racine, l'ivoire est recouvert d'un tissu résistant jaune opaque appelé le ciment.

La face latérale est centrée sur le processus zygomatique et s'articule avec l'os zygomatique [15].



**A-Couronne de la dent**

a-Couronne clinique

**B-Collet de la dent**

c-Racine de la dent

c-Racine clinique

**D-Apex de la dent**

1-Os alvéolaire

2-a. v. n. dentaires

3-Lèvre inférieure

4-Email

5-Dentine

6-Prédentine

7-Sillon gingival

8-Vestibule

9-Couche granulaire

10-Cavité pulpaire

11-Cément

12-Glande labiale

13-Glande sébacée

**Figure 4 : Coupe sagittale d'une dent selon KAMINA P. [46]**

### 1.2.4.2 Les processus

- **Le processus zygomatique**

Latéral, il est pyramidal avec un apex latéral.

Sa face antérieure prolonge la face jugale.

Sa face postérieure, concave, se prolonge par la face infra-temporale.

Sa face supérieure, horizontale, prolonge la face orbitaire ;

Son apex, tronqué et irrégulier, s'articule avec l'os zygomatique ;

Une arête, concave vers le bas, sépare les faces jugale et infra-temporal.

- **Le processus frontal**

Processus supérieur, il est vertical et aplati.

Sa face latérale est divisée par la crête lacrymale antérieure qui prolonge le bord infra-orbitaire. Derrière cette crête se trouve le sillon lacrymal. Devant celle-ci s'insèrent les muscles releveurs de la lèvre supérieure et des ailes du nez, l'orbiculaire de l'œil et le ligament palpébral médial.

Sa face médiale, rugueuse dans sa partie supérieure, s'articule avec l'ethmoïde. Sa partie moyenne présente la crête ethmoïdale horizontale qui s'articule avec le cornet nasal moyen.

Son extrémité supérieure s'articule, en haut, avec la partie nasale du front ; devant, avec l'os nasal et derrière avec l'os lacrymal.

- **Le processus alvéolaire (ou os alvéolaire)**

Processus inférieur et arciforme, il présente sur sa face externe des saillies verticales, les jugums alvéolaires. Son bord inférieur ou arcade alvéolaire est creusé d'alvéoles dentaires. Au nombre de huit, les alvéoles sont séparées par des septums interalvéolaires. L'alvéole canine est la plus profonde et les alvéoles molaires sont les plus larges.

- **Le processus palatin**

Processus horizontal et médial, il est épais et solide. Il s'unit à son opposé et sépare les cavités nasale et buccale.

Sa face supérieure est lisse et concave.

Sa face inférieure, rugueuse, est perforée de nombreux trous vasculaires et creusée près de son bord externe de sillons palatins qui prolongent par devant le foramen grand palatin.

Son bord postérieur, transversal, s'articule avec la lame horizontale du palatin pour former la suture palatine transverse.

Son bord interne, épais et saillant en haut, s'unit à son opposé pour former, sur la face supérieure, la crête nasale qui s'articule avec le septum nasal et, sur la face inférieure, la suture palatine médiane qui se termine, en avant, par le foramen incisif.

### **1.2.5 Les muscles**

Neuf (09) muscles prennent insertion sur le maxillaire. Ce sont :

- le muscle abaisseur du septum nasal ;
- le muscle nasal ;
- le muscle releveur de l'angle de la bouche ;
- le muscle releveur de la lèvre supérieure ;
- le muscle releveur naso-labial ;
- le muscle orbiculaire de la bouche ;
- le muscle buccinateur,
- le muscle ptérygoïdien latéral et
- le muscle ptérygoïdien médial

### **1.2.6 Vascularisation**

- **Les artères**

La vascularisation artérielle du maxillaire est assurée par les artères alvéolaires supéro-postérieure et infra-orbitaire. Ce sont des branches collatérales de l'artère maxillaire interne, elle-même branche terminale de l'artère carotide externe.

L'artère alvéolaire supéro-postérieure : Elle descend appliquée contre la tubérosité maxillaire et se termine en rameaux dentaires qui s'engagent dans les

foramens alvéolaires. Elle parcourt les canaux alvéolaires et se distribue au sinus maxillaire, aux molaires, prémolaires et aux gencives.

L'artère infra-orbitaire : Elle parcourt le sillon, puis le canal infra-orbitaire et sort par le foramen infra-orbitaire ou elle s'épanouit en de nombreuses destinées à la paupière inférieure et à la joue.

Elle donne également l'artère alvéolaire supéro-antérieure qui traverse le maxillaire et se termine en rameaux dentaires. Elles vascularisent le sinus maxillaire, les incisives et les canines supérieures.

- **Les veines**

Le sang provenant des artères alvéolaires supéro-postérieure et infra-orbitaire est recueilli par les veines maxillaires et drainé vers la veine jugulaire externe. Elles naissent du plexus ptérygoïdien et accompagnent l'artère maxillaire.

- **Distribution Lymphatique cervicale**

Les différentes aires ganglionnaires se subdivisent de nos jours en six (06) groupes que sont :

Le groupe I : les ganglions submentaux et submandibulaires

Le groupe II : les ganglions jugulocarotidiens supérieurs ou digastriques ou rétro-angulo-mandibulaires ; et rétrospinaux (mastoïdiens)

Le groupe III : les ganglions sus-omohyoïdiens ou jugulocarotidiens moyens

Le groupe IV : les ganglions jugulocarotidiens inférieurs

Le groupe V : les ganglions du triangle postérieur du cou (chaîne spinale et cervical transverse)

Le groupe VI : les ganglions préviscéraux dont les ganglions pré-laryngés [15].



## 1.2.7 L'innervation

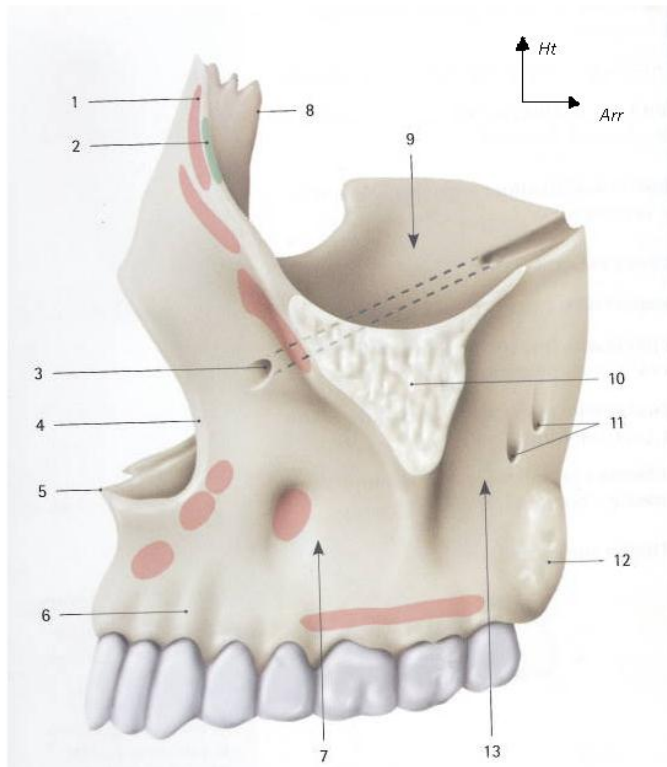
L'innervation du maxillaire est assurée par trois branches collatérales du nerf maxillaire. Le nerf maxillaire, sensitif, est l'une des branches terminales du nerf trijumeau.

Ces branches innervant le maxillaire sont :

Le nerf alvéolaire supéro-postérieure qui naît dans la fosse ptérygo-palatine et pénètre dans la face infra-temporale du maxillaire. Il chemine sous la muqueuse du sinus maxillaire où il se divise en plusieurs rameaux alvéolaires supéro-postérieurs.

Le nerf alvéolaire supéro-moyen qui naît dans le sillon infra-orbitaire et se dirige dans la paroi latérale du sinus maxillaire. Il se termine en rameaux supéro-moyens.

Le nerf alvéolaire supéro-antérieur qui prend naissance dans le canal infra-orbitaire et se dirige dans la paroi antérieure du sinus maxillaire. Il se divise en rameaux alvéolaires supéro-antérieurs. Les rameaux alvéolaires supéro-postérieur, supéro-moyen et supéro-antérieur participent à la constitution du plexus dentaire supérieur.



- 1- Processus frontal
- 2- Crête lacrymale antérieure
- 3- Foramen infra-orbitaire
- 4- Incisure nasale
- 5- Epine nasale antérieure
- 6- Jugum de la canine
- 7- Face jugale
- 8- Bord lacrymal
- 9- Face orbitaire
- 10- Processus zygomatic
- 11- Foramen alvéolaire
- 12- Tubérosité du maxillaire
- 13- Face infra temporale

**Figure 2 : Maxillaire (vue antérolatérale), Kamina P. [46]**

### **1.3 La mandibule [17, 46, 66]**

La mandibule, os impair, médian et symétrique, constitue le squelette du menton. C'est le seul os mobile de tout le massif crânio-facial et le seul de la face qui ne s'articule pas avec le maxillaire.

### **1.3.1 Embryologie**

La mandibule dérive d'une ossification de type membraneux à partir de deux points. La symphyse mentonnière est le témoin de la fusion des héli-mandibules fœtales.

### **1.3.2 Situation**

La mandibule est située à la partie inférieure de la face.

### **1.3.3 Structure**

La mandibule est constituée d'os compacts recouvrant un tissu spongieux. Elle est parcourue par le canal mandibulaire qui s'ouvre par le foramen mandibulaire en arrière et le foramen mentonnier en avant. Il contient le nerf alvéolaire inférieur.

### **1.3.4 Configuration**

Elle a la forme d'un fer à cheval dont l'extrémité des branches se redresse vers le haut. Elle comprend trois parties : un corps et deux branches, unis par deux angles mandibulaires.

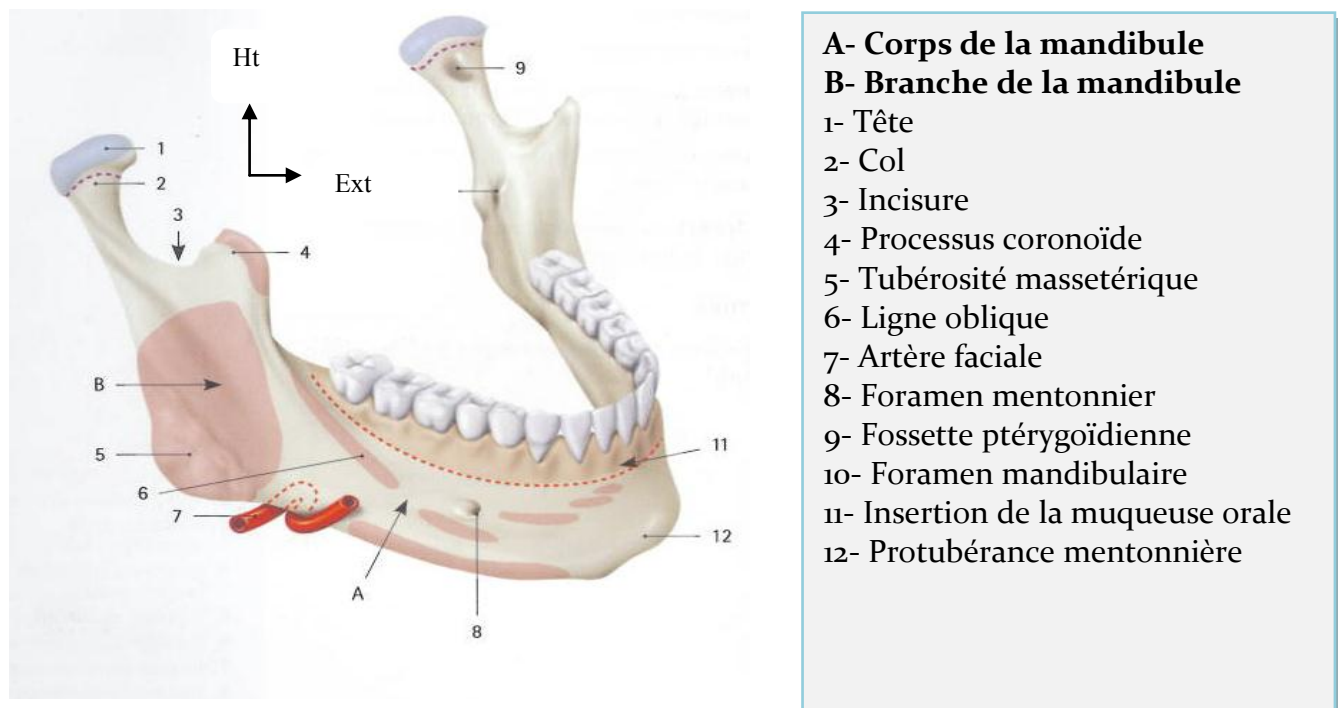
#### **1.3.4.1 Le corps**

Il est horizontal, arqué, à concavité postérieure, avec deux faces, une partie alvéolaire et une base.

- **Face externe.** Elle présente :

- Sur la ligne médiane, la symphyse mentonnière. Cette crête, verticale, se termine en bas au sommet d'une saillie triangulaire, la protubérance mentonnière ; les angles saillants de sa base forment les tubercules mentonniers;

- De chaque côté, la ligne oblique; elle part d'un tubercule mentonnier et se dirige en haut et en arrière pour se continuer avec la lèvre externe du bord antérieur de la branche de la mandibule. En dessous de la deuxième prémolaire, le foramen mentonnier livre passage aux vaisseaux et nerfs mentonniers.



- A- Corps de la mandibule**
- B- Branche de la mandibule**
- 1- Tête
- 2- Col
- 3- Incisure
- 4- Processus coronoïde
- 5- Tubérosité massétérique
- 6- Ligne oblique
- 7- Artère faciale
- 8- Foramen mentonnier
- 9- Fosse ptérygoïdienne
- 10- Foramen mandibulaire
- 11- Insertion de la muqueuse orale
- 12- Protubérance mentonnière

**Figure 5 : La mandibule, Kamina P. [46]**

- **Face interne.** Elle est concave en arrière et présente:

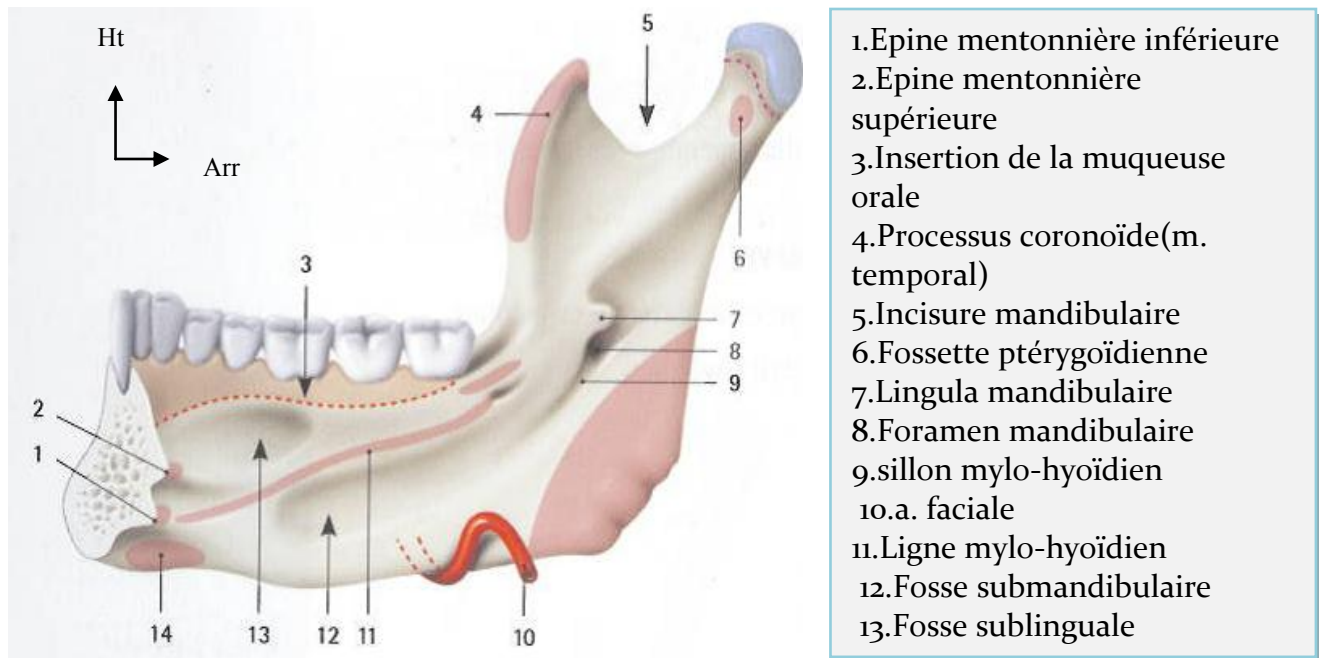
- Les épines mentonnières, petites saillies osseuses paires situées de chaque côté de la ligne médiane. Sur les épines supérieures, s'insèrent les muscles génio-glosses, et sur les inférieures, les muscles génio-hyoïdiens.

- La fossette digastrique, située près de la base, donne insertion au muscle digastrique.

- La ligne mylo-hyoïdienne, oblique, elle part d'une épine mentonnière supérieure pour se continuer en haut avec la lèvre interne de la branche de la mandibule. Elle donne insertion dans sa partie antérieure au muscle mylo-hyoïdien, dans sa partie postérieure au muscle constricteur supérieur du pharynx et au raphé ptérygo-mandibulaire.

- La fosse sublinguale, située au-dessus de la partie antérieure de la ligne mylo-hyoïdienne, contient la glande submandibulaire.

- La fosse submandibulaire, située au dessous de la partie postérieure de cette ligne, contient la glande submandibulaire.



**Figure 6 : Vue médiale d'une héli-mandibule selon P. KAMINA [46]**

- **Partie alvéolaire.** Elle est large et creusée d'alvéoles dentaires séparées par les Septum inter-alvéolaires.

Elles déterminent, sur sa face externe des proéminences correspondant aux racines dentaires, les jugum alvéolaires.

Sur la face interne, une saillie, en regard des racines des prémolaires, constitue le torus mandibulaire. Il peut être un obstacle aux prothèses.

Les dents : caractères généraux, confère face orale du maxillaire en 1.2.4.1.

- **Base :** Épaisse et arrondie, elle présente à sa partie postérieure le sillon de l'artère faciale.

### 1.3.4.2 Branche de la mandibule

Rectangulaire, à grand axe vertical, chaque branche présente deux faces et quatre bords.

**Face externe :** Elle donne dans sa partie inférieure, rugueuse, insertion au muscle masséter.

**Face interne :** Elle présente :

Le foramen mandibulaire, placé au milieu de la face. Son rebord antérieur présente une crête proéminente, la lingula mandibulaire, sur laquelle se fixe le ligament sphéno-mandibulaire. Dans le foramen, passent les vaisseaux et les nerfs alvéolaires inférieurs.

Le sillon mylo-hyoïdien qui part du foramen mandibulaire, et se dirige en bas et en avant pour rejoindre la face interne du corps. Il contient le nerf mylo-hyoïdien.

Dans sa partie inférieure, des crêtes obliques en bas et en arrière donnant insertion au muscle ptérygoïdien médial.

**Bord supérieur :** Il présente deux saillies, le processus coronoïde, en avant, et le processus condylien, en arrière, séparées par l'incisure mandibulaire.

**Son bord antérieur** prolonge la crête latérale du bord antérieur de la branche mandibulaire.

**Son bord postérieur** concave, limite en avant l'incisure mandibulaire.

Le muscle temporal s'insère sur son apex, sa face latérale, et son bord antérieur.

Le processus condylien comprend une tête et un col.

La tête est oblongue, à grand axe transversal. Recouverte de fibrocartilage, elle s'articule avec la fossette mandibulaire du temporal par l'intermédiaire du disque temporo-mandibulaire. A l'extrémité latérale de la tête, se trouve le tubercule d'insertion du ligament latéral de l'articulation temporo-mandibulaire.

Le col, aplati d'avant en arrière, présente en avant la fossette ptérygoïde pour l'insertion du muscle ptérygoïdien latéral.

L'incisure mandibulaire concave vers le haut, livre passage aux vaisseaux et nerfs massétériques.

**Bord inférieur :** Il se continue avec le corps de la mandibule et forme l'angle mandibulaire. Le ligament stylo-mandibulaire s'insère sur son versant interne.

**Bord postérieur :** Il est épais, arrondi et en rapport avec la glande parotide.

**Bord antérieur :** Il est défini par deux crêtes : une crête latérale en continuité avec le bord antérieur du processus coronoïde et la ligne oblique, et une crête médiale correspondant à la fin de la ligne mylo-hyoïdienne.

### 1.3.5 Les muscles

La mandibule donne insertion à trente deux muscles, soit seize muscles sur chaque hémi mandibule.

On distingue parmi eux les élévateurs (ou les masticateurs) et les abaisseurs de la mandibule.

Les élévateurs de la mandibule comportent deux groupes de la surface à la profondeur.



Le groupe externe est constitué des muscles masséter et temporal. Le groupe interne est constitué des muscles ptérygoïdiens latéral et médial

L'atteinte de ces muscles entraîne le trismus.

Les abaisseurs de la mandibule comportent également deux groupes :

Les abaisseurs directs constitués de muscles digastriques, mylo-hyoïdiens et platysma.

Les abaisseurs indirects qui s'insèrent sur l'os hyoïde et sont les muscles omohyoïdiens, stylo-hyoïdiens, buccinateurs, mentonniers, transverses du menton, constricteur supérieur du pharynx, hypoglosse et abaisseur de la lèvre inférieure.

### 1.3.6 Vascularisation

**Les artères :** La vascularisation artérielle de la mandibule est assurée par l'artère alvéolaire inférieure, une des branches collatérales de l'artère maxillaire interne, branche terminale de l'artère carotide externe.

L'artère alvéolaire inférieure s'engage dans le foramen mandibulaire et parcourt le canal mandibulaire jusqu'au foramen mental où elle devient l'artère mentale qui vascularise le menton.

Elle donne également des branches collatérales:

Les rameaux dentaires qui vascularisent les dents de la mandibule et le rameau mylo-hyoïdien.

**Les veines :** le sang veineux de la mandibule est recueilli et drainé par :

Les veines maxillaires vers la veine jugulaire externe. Elles se terminent en arrière du col de la mandibule.

La veine faciale vers la jugulaire interne. La veine faciale naît dans l'angle médial de l'orbite de l'union des veines supratrochlaire et supra orbitaire, et se termine dans la veine jugulaire interne.

### **Distribution Lymphatique cervicale (confère 1.2.6)**

#### **1.3.7 Innervation**

Le nerf alvéolaire inférieur innerve la mandibule. C'est une branche terminale du nerf trijumeau. Il naît dans la fosse infra-temporale et chemine entre les muscles ptérygoïdiens médial et latéral. Il pénètre par le foramen mandibulaire dans le canal mandibulaire qu'il parcourt jusqu'au foramen mentonnier qui innerve les téguments du menton, la muqueuse et la peau de la lèvre inférieure.

Il donne comme branches collatérales, le nerf mylo-hyoïdien qui donne des rameaux dentaires pour les prémolaires et les molaires qui rejoignent le plexus dentaire inférieur, les rameaux alvéolaires inférieurs constituant le plexus dentaire inférieur.

## **II Rappels histologiques**

### **2.1 Les maxillaires [68, 74]**

Le maxillaire se forme à partir d'une lame de tissu conjonctif (ossification inter membraneuse). Sa structure est variable selon l'âge. Ainsi, chez le nouveau-né, il est globuleux et contient des dents de lait et des ébauches de dents définitives. Chez l'adolescent, on retrouve peu de tissu spongieux, sauf au niveau des tubérosités. Chez

l'adulte, on retrouve une région antérieure à mailles osseuses peu serrées et une région postérieure à mailles serrées, qui entourent le sinus maxillaire.

La mandibule par contre se forme à partir d'une ébauche cartilagineuse : le cartilage de MECKEL (ossification endochondrale). Il s'agit d'un os plat, formé d'une couche d'os spongieux ou diploé, de part et d'autre de laquelle on retrouve une couche d'os compact : les tables interne et externe. L'os spongieux est à mailles larges et est le siège de structures nerveuses et lymphatiques.

Le tissu osseux des maxillaires est constitué, comme les autres tissus osseux : de cellules, de fibres et d'une matrice extracellulaire.

### 2.1.1 Les cellules

- **Les ostéoblastes**

Ce sont des cellules cubiques situées au niveau des surfaces externe et interne du tissu mature ou immature. Ils se distinguent donc des ostéocytes qui sont toujours localisés au cœur du tissu osseux.

Les ostéoblastes envoient des expansions cytoplasmiques s'enfonçant dans la matrice osseuse et qui établissent des contacts de type jonction gap avec des ostéocytes et d'autres ostéoblastes. L'activité ostéoformatrice des ostéoblastes s'achève par leur différenciation en ostéocytes, lorsque la cellule est totalement entourée de matrice calcifiée. Alternativement, on peut observer la mort par apoptose des ostéoblastes ou leur mise au repos sous forme de cellules quiescentes nommées cellules bordantes.

- **Les ostéocytes**

Pendant que l'os se développe, des ostéoblastes sont piégés et restent isolés dans des lacunes. A ce stade, les ostéoblastes arrêtent de former de l'os nouveau et

prennent le nom d'ostéocytes. Ceux-ci sont nourris par le liquide interstitiel des canalicules osseux (présent dans l'os compact).

- **Cellule bordantes**

Ce sont des ostéoclastes au repos, qui, en cas de besoin, sont capables de s'activer et de se redifférencier e ostéocytes.

- **Ostéoclastes**

Ce sont des macrophages spécialisés du tissu osseux et donc des cellules appartenant au système immunitaire. Il s'agit de cellule géante plurinucléée et hautement mobile.

### 2.1.2 Fibres de collagènes

Elles sont de type I et leur structure est identique à celle des fibres collagènes du tissu conjonctif.

### 2.1.3 Matrice osseuse

Elle comprend une phase minérale et une phase organique.

- **Phase minérale :** Elle est constituée de cristaux dont la composition chimique comprend l'hydroxylapatite (phosphate de calcium cristallisé) et le carbonate de calcium. Des ions calcium et phosphates sont situés en surface de ces cristaux et participent à des échanges rapides avec le liquide interstitiel et donc avec le courant sanguin.

- **Phase organique :** Elle est composée de micro-fibrilles de collagène I, de protéoglycanes, ainsi que de trois molécules impliquées dans la minéralisation de

la matrice : l'ostéocalcine, l'ostéopontine et l'ostéonectine. La phase organique contient également de la thrombospondine, molécule qui joue un rôle dans l'attachement de l'ostéoclaste à la matrice lors de la phase de résorption.

On retrouve différents types histologiques de tissu osseux au niveau des maxillaires :

L'os immature : il est retrouvé au niveau de la mandibule. Encore appelé os réticulaire, os non lamellaire, il est caractérisé par son faible niveau de calcification et par l'absence d'orientation organisée des fibres de collagène qui s'entrecroisent.

L'os mature : il est appelé os lamellaire car il est formé de lamelles osseuses superposées. Ces lamelles sont séparées les unes des autres par des rangées d'ostéocytes contenues dans leurs ostéoplastes. On distingue :

- Le tissu osseux compact : les lamelles osseuses forment ici des ensembles circulaires nommés ostéons ou système de HAVERS. Chaque ostéon est centré par un canal, le canal central de l'ostéon (canal de HAVERS), au sein duquel circulent des capillaires sanguins et des fibres nerveuses amyéliniques.
- Le tissu spongieux : il est formé par un réseau de trabécules osseuses consistant en quelques lamelles et en ostéocytes, connectés entre elles par des canalicules. Les espaces entre les trabécules contiennent de la moelle osseuse rouge.

## **2.1 L'os alvéolaire [68, 74]**

Il est, en continuité avec l'os basal du maxillaire et de la mandibule, de même composition (matrice organique et cristal d'hydroxyapatite). Il constitue un élément de soutien des dents et possède des capacités d'adaptation.

## 2.3 Le tissu gingival [68, 74]

Le tissu gingival ou gencive est la partie de la muqueuse buccale qui recouvre le bord alvéolaire des maxillaires. Il est constitué par un épithélium pavimenteux stratifié de type épidermoïde, qui repose sur un chorion dense riche en fibres de collagène dites gingivales et non infiltré par des glandes salivaires.

## II Rappel étiopathogénique

### 3.1 Tumeurs bénignes

#### 3.1.1 Définition [10, 32, 33]

**Tumeur ou néoplasme** : c'est une prolifération cellulaire excessive aboutissant à une néoformation tissulaire qui ressemble plus ou moins à un tissu normal ayant tendance à persister et à s'accroître, ce qui témoigne d'une certaine autonomie biologique.

Cette définition exclut l'inflammation qui est une transformation réactionnelle à une agression pathogène. Elle élimine également les dystrophies qui sont des malformations tissulaires. Toutefois ces lésions peuvent réaliser des pseudotumeurs qui régressent après disparition du stimulus causal. Ces lésions peuvent entraîner l'apparition d'une tumeur.

**Tumeur bénigne** : c'est une tumeur dont l'évolution spontanée strictement locale n'aboutit pas à la mort du sujet qui en est porteur hormis le cas de complications mécaniques ou métaboliques. Elle ne donne jamais de métastases.

**Tumeurs bénignes des maxillaires** : ce sont des néoformations odontogéniques ou non développées au dépend de la mandibule ou du maxillaire et, ayant une évolution lente sans métastases à distance.

### **3.1.2 Aspects macroscopiques**

Les tumeurs bénignes sont des tumeurs circonscrites, bien limitées, nettement séparées des tissus sains voisins, parfois entourées par une capsule. Cette bonne limitation favorise l'exérèse chirurgicale qui peut être limitée à la seule tumeur. Des exceptions à cette règle existent.

### **3.1.3 Aspects microscopiques**

Tumeurs bénignes: le tissu tumoral reproduit de très près la structure du tissu initial. Les cellules tumorales ont une morphologie normale et ne présentent aucun caractère de malignité. Il n'y a pas d'envahissement de tissus voisins. Certaines tumeurs bénignes peuvent présenter des anomalies cytologiques.

### **3.1.4 Aspects évolutifs**

Les tumeurs bénignes ont une croissance lente purement locale. Elles refoulent sans envahir les tissus voisins. Elles ne récidivent pas après exérèse totale et il n'y a jamais de métastases. L'évolution est habituellement favorable.

### 3.1.5 Nomenclature

Le terme utilisé pour désigner chacune des tumeurs pouvant se développer dans chacun de ces types de tissus est fait d'une racine indiquant la nature du tissu et du suffixe "ome".

Ex. ostéome, chondrome, myxome.

## 3.2 Tumeurs malignes des os [10, 32, 33]

### 3.2.1 Définition

**Tumeur maligne ou cancer:** c'est une prolifération indéfinie d'une lignée cellulaire dont l'évolution spontanée est la mort, de l'individu porteur, habituellement liée à l'extension de la tumeur à tout l'organisme.

**Tumeurs malignes des maxillaires :** c'est l'ensemble des proliférations anarchiques et indéfinies des lignées cellulaires et développées aux dépens des maxillaires (os maxillaires et mandibulaire) et de la muqueuse de revêtement dont l'évolution spontanée est fatale.

### 3.2.2 Facteurs étiologiques des cancers

De multiples facteurs ont été incriminés comme susceptibles de provoquer un cancer. Agissant en cascade, ces facteurs interviennent d'une façon directe ou indirecte par modification du génome cellulaire avec activation ou expression



anormale de gènes normalement présents dans la cellule appelée les C-oncogène. Ces facteurs sont exogènes et endogènes.

### **3.2.2.1 Facteurs exogènes**

- Les agents chimiques
- ✓ Les hydrocarbures polycycliques aromatiques

Ils font partie des carcinogènes les plus courants que l'on connaisse. Ils sont produits par la combustion de tabac et des graisses animales.

- ✓ Les agents alkylants

Ce sont des carcinogènes faibles mais ils sont importants car de nombreux médicaments en contiennent. C'est le cas de la cyclophosphamide et du chlorambucil. Ils sont utilisés comme drogues anticancéreuses ou immunosuppressives mais induisent malheureusement des lymphomes, des leucémies et autres cancers.

- Agents biologiques

Les virus. Plus de 150 virus oncogènes sont impliqués dans le développement de différents cancers.

Exemples :

Le virus Epstein Barr(EBV) est lié à l'apparition de Burkitt.

### **3.2.2.2 Les facteurs endogènes**

La fréquence des cancers augmente dans les états de carence immunitaire congénitale ou acquise.

Exemple : augmentation du nombre de cancers chez les sujets immunodéprimés par chimiothérapie ou par infection VIH ; de même, la régression immunitaire au cours de la sénescence expliquerait en partie l'incidence croissante des cancers avec l'âge.

### **3.2.3 Aspects macroscopiques**

Les tumeurs malignes sont mal limitées, non encapsulées ; elles détruisent et envahissent l'organe dans lequel elles ont pris naissance ainsi que les organes voisins. Leurs contours sont irréguliers. Des foyers de nécrose et d'hémorragie sont habituels.

### **3.2.4 Aspects microscopiques**

Les cellules tumorales présentent habituellement des caractères anormaux (caractères cytologiques de malignités) que sont :

- L'augmentation de la taille de la cellule ;
- Les contours irréguliers du noyau ;
- L'hyper chromatisme ;
- Et le rapport nucléo-cytoplasmique élevé.
- L'activité mitotique

Le tissu tumoral réalise un aspect caricatural du tissu normal qui lui a donné naissance.

Il existe cependant des tumeurs malignes très régulières sur le plan histologique.

### 3.2.5 Aspects évolutifs

Les tumeurs malignes ont une croissance rapide, détruisent les tissus voisins et peuvent infiltrer les parois vasculaires. Elles ont tendance à récidiver après exérèse. Elles peuvent donner naissance à des métastases et l'évolution en l'absence de traitement précoce et énergique se fait en général vers la mort.

### 3.2.6 Nomenclature

La nomenclature des tumeurs est obtenue à partir de données macroscopiques, histologiques et évolutives. Le principe est de donner à la tumeur un nom qui corresponde à la fois à son origine et à son comportement vraisemblable (maligne ou bénin). Bien que l'on puisse y parvenir, pour la plupart des tumeurs conjonctives ou épithéliales, il reste un certain nombre de tumeurs qui portent des noms semi descriptifs. Le terme utilisé pour désigner chacune des tumeurs pouvant se développer dans chacun de ces types tissulaires est fait de :

- nom du tissu plus sarcome : ex. fibrosarcome, ostéosarcome ;
- carcinome plus nom du tissu : ex. carcinome épidermoïde.

### 3.2.7 Histoire naturelle des cancers

Le cancer est la prolifération indéfinie d'une lignée cellulaire dont l'évolution spontanée aboutit à la mort du sujet porteur, habituellement liée à l'extension locorégionale ou générale de la tumeur.

Le cancer présente dans son évolution :

- une première étape correspondant à la croissance tumorale locale avec apparition d'une lignée ou clone de cellules anormales, puis développement de ces cellules anormales ;
- et une deuxième étape correspondant à l'extension de la tumeur à tout l'organisme ou phase de dissémination cancéreuse.

### 3.2.7.1 Croissance tumorale locale

#### a) Apparition du foyer initial

Le cancer se développe localement en deux phases :

- Initiation cancéreuse

Les facteurs carcinogènes modifient le génome des cellules qui deviennent <<transformées>>. Ces cellules, par divisions successives, donnent des cellules tumorales présentant les caractères de malignité.

- Promotion cancéreuse

A partir d'une certaine masse cellulaire, un stroma est nécessaire pour le développement des cellules cancéreuses.

Le stroma apparait par des modifications de la microcirculation locale sous l'influence du facteur angio-formateur.

La tumeur est alors constituée, d'une prolifération cellulaire et d'un stroma.

## **b) Invasion locale**

Elle résulte de la prolifération des cellules cancéreuses, de leur mobilité et de la sécrétion d'enzymes protéolytiques. Ces trois facteurs entraînent une destruction et une invasion des tissus sains voisins. L'invasion du tissu conjonctif met en contact cellules cancéreuses avec les vaisseaux sanguins et lymphatiques. L'effraction de ces vaisseaux permet le départ des cellules malignes dans la circulation et partant, leur dissémination.

### **3.2.7.2 Disséminations cancéreuses**

- **La voie lymphatique**

- ✓ Les voies de cheminement

Le transport des cellules tumorales dans les voies lymphatiques est pratiquement constant surtout pour les carcinomes. Après effraction de la paroi lymphatique, les cellules dans la lymphe sont drainées par le courant lymphatique : ce sont des emboles.

Les cellules cancéreuses sont entraînées ainsi vers des groupes ganglionnaires satellites du territoire dans lequel la tumeur se développe. De relais en relais, les cellules peuvent atteindre des groupes ganglionnaires de plus en plus éloignés.

- ✓ Destinée de ces cellules

Les cellules véhiculées par la lymphe trouvent la mort ou pénètrent dans un ganglion. Le ganglion se comporte comme un piège des éléments cancéreux. En effet, il forme dans ces voies caverneuses un barrage efficace aussi longtemps qu'il n'est pas débordé.

Certaines des cellules tumorales ne sont pas détruites sur place. D'autres traversent le ganglion et peuvent gagner le canal thoracique.

D'autres cellules tumorales y restent à l'état dormant. Certaines vont se multiplier et former un tissu tumoral, réalisant une métastase ganglionnaire.

- ✓ La métastase ganglionnaire

Elle siège dans un ganglion satellite du territoire où se développe la tumeur primitive.

Cependant, certaines tumeurs peuvent se produire à distance du foyer initial, car les cellules tumorales peuvent traverser un ou plusieurs relais ganglionnaires. Le ganglion est habituellement atteint par les lymphatiques afférentes puis les sinus périphériques et corticaux : c'est la voie directe.

Parfois, un obstacle (compression, métastase) détruisant un ganglion est responsable d'un reflux de la lymphe avec arrivée des cellules dans les voies afférentes d'un ganglion d'amont : c'est la voie rétrograde.

- ✓ Le lymphangiose carcinomateuse

Les cordons lymphatiques, surtout au niveau des séreuses ou le long de la gaine des vaisseaux irriguant les viscères, peuvent être infectés par des cellules tumorales sous forme d'embolie. Ces cordons lymphatiques prennent un aspect réticule blanchâtre, visibles à l'œil nu.

Ces types de cheminement ne permettent pas d'expliquer pleinement les métastases controlatérales ou de localisation aberrante.

L'ablation des ganglions perceptibles paraît perturber les relations entre hôte et tumeur, d'où l'abandon des grands curages drastiques.

- **La voie hématogène**

- ✓ Voie de cheminement

L'invasion se fait surtout au niveau du système veineux et capillaire dont la paroi est fragile ou de façon indirecte ou par l'intermédiaire du canal thoracique.

- ✓ Devenir des cellules cancéreuses dans le sang ;

- elles peuvent être détruites ;
- elles peuvent circuler et traverser les filtres viscéraux que sont le rein, le poumon, le foie au niveau desquels elles peuvent se fixer ;
- elles peuvent se développer dans les microcirculations des autres viscères ;
- elles peuvent adhérer aux cellules endothéliales et être responsables de thrombus mêlés à des plaquettes et à des amas fibreux.

Ces thrombus néoplasiques déclenchent un afflux de polynucléaires neutrophiles et au cours des phénomènes de diapédèses, les cellules cancéreuses sont entraînées et vont se fixer dans les tissus. A ce niveau, elles sont détruites ou entraîne la multiplication d'un clone de cellules tumorales.

- **Les métastases viscérales.**

Le siège est fonction du mode de drainage veineux de l'organe où se développe la tumeur initiale.

En cas de drainage par les veines pulmonaires, on a une dissémination dans la grande circulation.

Le cas des métastases vertébrales (exemple de cancers du sein et de la prostate) s'explique pour certains par une inversion du courant sanguin dans la veine cave inférieure. Ceci entraîne un drainage des cellules cancéreuses vers les plexus paravertébraux, à l'occasion d'effort de toux ou de défécation, qui augmente la pression intrathoracique.

### **3.2.7.3 Structure histologiques des métastases**

La métastase tumorale a une structure semblable à celle de la tumeur primitive. Quand elle est bien différenciée, elle peut révéler un cancer latent ou méconnu.

Exemple : métastase osseuse d'un carcinome vésiculaire silencieux du corps de la thyroïde.

Assez souvent, la métastase tumorale est moins différenciée, voir indifférenciée ou anaplasique.

La métastase peut être plus différenciée que le cancer primitif. C'est le cas des carcinomes épidermoïdes des voies aéro-digestives dont les métastases ganglionnaires cervicales sont parfois différenciées matures et kératinisantes.

Enfin, il arrive que la métastase soit différente de la tumeur primitive.

Exemple : la métastase d'un néphroblastome peut présenter la physionomie d'un rhabdomyosarcome.

## **IV Diagnostic**

### **4.1 Etudes anatomo-cliniques des tumeurs bénignes des maxillaires**

Les tumeurs bénignes des maxillaires sont caractérisées par une évolution lente avec augmentation progressive de volume, déformant le visage ou une partie de la cavité buccale.

Les signes fonctionnels sont essentiellement constitués par la douleur qui, d'ailleurs n'est pas constante en dehors d'une note inflammatoire.

Les signes physiques : l'examen exo buccal et endobuccal permettent de mettre en évidence la tuméfaction qui déforme la cavité buccale et/ou le visage. La consistance de la tuméfaction est variable et dépend du type de tumeur. Les mobilités dentaires expriment une lyse alvéolaire [28].

La radiographie montre des images typiques. La biopsie osseuse affirme le caractère bénin de la tumeur et précise sa nature.

On les classe en tumeurs odontogènes et en tumeurs non odontogènes.



## 4.1.1 Tumeurs odontogènes

### 4.1.1.1 Améloblastome [10, 22, 31, 44 ].

C'est le classique adamantinome. Il dérive des cellules épithéliales de l'organe de l'émail ou de la lame dentaire, des débris épithéliaux de Malassez, et très rarement de l'épithélium des kystes péri coronaires. C'est la plus fréquente des tumeurs odontogènes. Il atteint le plus souvent la mandibule avec comme siège de prédilection l'angle mandibulaire. L'âge moyen de sa survenue est de 30 à 50 ans.

Cliniquement, l'améloblastome se présente comme un gonflement fusiforme ou cylindrique qui souffle l'os. Plus de 90% des améloblastomes siègent dans la mandibule, au voisinage d'une dent de sagesse. C'est une tuméfaction d'évolution lente. Il peut être découvert fortuitement lors d'un examen radiologique. Le sillon vestibulaire est comblé mais le plancher buccal est normal. Les téguments ne sont pas atteints.

L'état général est conservé. A la palpation, la tuméfaction est dure par endroit ; rénitente en d'autres endroits donnant l'aspect de « pingpong ».

Les images radiologiques réalisent le plus souvent un aspect multiloculaire en bulle de savon ; les logettes sont traversées par de fines lignes plus denses. Mais aussi une possibilité aréolaire en nid d'abeilles : multiples petites géodes à contours arrondis ; ou d'images uniloculaires à contours nets.

La tomodensitométrie peut montrer une usure précoce de la corticale interne de la branche montante.

L'histologie permet de distinguer plusieurs types d'améloblastomes :

### **Améloblastome folliculaire**

Elle est caractérisée par des cellules cylindriques ressemblant aux améloblastes, avec en périphérie, un stroma plus ou moins abondant. Le centre est occupé par des cellules étoilées rappelant les cellules de la gelée de l'émail.

### **Améloblastome plexiforme**

On a des cellules prismatiques disposées en travées plus ou moins anastomotiques. Elles renferment en leur centre des cellules du réticulum étoilé.

### **Améloblastome épidermoïde**

On en a deux formes :

La forme différenciée renfermant en son centre des cellules du réticulum étoilé et une métaplasie malpighienne avec formation de kératine ;

La forme indifférenciée, quant à elle ne renferme que très peu de cellules étoilées. Toutes les cellules sont semblables entre elles.

### **Améloblastome à cellules granuleuses**

Elle présente des cellules prismatiques en périphérie et des cellules centrales globuleuses chargées de granulations. Leur grande abondance entraîne parfois la disparition des cellules prismatiques du type améloblaste.

#### **4.1.1.2 Myxome odontogène [10, 21, 30]**

C'est une tumeur conjonctive rare dérivant du tissu mésenchymateux embryonnaire du follicule ou du tissu parodontal du sac dentaire. Il s'agit d'une tumeur du sujet jeune, développée dans les régions molaires, souvent associée à une inclusion de la première ou de la troisième molaire. Elle peut être assez volumineuse et déformer les deux tables mandibulaires ou envahir les sinus.

A la radiographie, on a une image avec des contours nets polycycliques à aspect aréolaire, avec de nombreuses logettes séparées par des cloisons réalisant un quadrillage entrecroisé.

Les corticales peuvent être effacées, mais non éclatées.

A la tomодensitométrie, l'aspect quadrillé fait place à des géodes de formes arrondies.

A L'histologie, on note des cellules anarchiques étoilées dissociées dans un stroma mucoïde avec parfois quelques travées grêles de substance hyaline.

#### **4.1.1.3 Odontomes [10, 22, 31]**

Ce sont de tumeurs épithélio-conjonctivales, formées de tissu dentaire. On distingue, suivant la différenciation et la maturation du tissu dentaire, l'odontome complexe et l'odontome composé.

A la clinique, on note une inclusion et des déplacements dentaires.

Les odontomes composés sont les formes les plus fréquentes, et se voient surtout au maxillaire supérieur.

Les odontomes complexes sont assez volumineux, et se rencontrent dans la région molaire inférieure. Ils entraînent peu de déformation, mais se marquent par la rétention des deuxième et troisième molaires.

La radiographie met en évidence une opacité comparable à l'opacité dentaire séparée de l'os environnant par un espace clair.

A l'histologie, l'odontome complexe présente des tissus dentaires disposés d'une manière anarchique. L'odontome composé se caractérise par une disposition des tissus dentaires, se rapprochant de celle d'une dent avec parfois des images de juxtaposition dentaire réunie par du ciment.

#### **4.1.1.4 Dentinome [22, 31]**

Il est constitué d'épithélium odontogène disposé en minces trabécules ou en petits îlots. A la radiographie, on a une image radio claire nettement délimitée contenant de quantité variable de matériel opaque.

#### **4.1.1.5 Fibromes odontogènes [10,22, 31]**

Au niveau de la mandibule, ils siègent à la partie moyenne de la branche horizontale de la mandibule. On distingue le fibrome ossifiant et le fibrome non ossifiant. Le fibrome ossifiant est une tumeur à évolution lente. On la rencontre dans la région malaire, où elle peut entraîner une opacité diffuse, et dans la région molaire de la mandibule où elle se traduit par une image claire bien limitée contenant des quantités variables de substances opaques.

Au début, la radiographie peut se traduire par une image claire appendue à l'apex d'une dent en évolution.

A l'histologie, on a une prolifération fibroblastique qui renferme des fragments d'épithélium odontogène.

#### **4.1.1.6 Cémentomes [22, 31]**

Il s'agit d'un ensemble de lésions constituées principalement de pseudo ciment, mais d'autant plus mal définies que le ciment peut s'accroître en réponse à divers stimuli. On distingue la dysplasie apicale cémentaire et le fibrome cémentifiant.

La dysplasie apicale cémentaire se voit chez les femmes ménopausées et affecte plusieurs dents de la région incisive inférieure.

Radiologiquement, on décrit trois phases :

Une première phase avec des zones apicales plus ou moins limitées ;

Une deuxième phase avec apparition de petites opacités irrégulières ;

Une troisième phase après plusieurs années d'évolution, avec apparition de petites taches arrondies très denses entourées d'un liséré clair.

Le fibrome cémentifiant atteint les deux sexes, d'âge moyen et siège dans la région prémolaire et molaire inférieure.

A la radiographie, il existe une opacité transparente bien limitée contenant une quantité variable de matériel opaque.

## **4.1.2 Tumeurs non odontogènes**

### **4.1.2.1 Ostéome [10, 22, 31]**

C'est une tumeur qui se voit surtout chez les sujets jeunes. Elle est dure à la palpation. A la mandibule, elle peut déformer la branche horizontale dans les régions sous maxillaires ou alvéolaires. Au niveau du condyle, elle cause des asymétries faciales et des troubles d'occlusion. Au niveau du coroné, elle est responsable de constriction des mâchoires. Au niveau du maxillaire, la localisation peut être palatine centrale, latérale ou sinusienne. L'ostéome se présente sous forme d'exostose ou sous forme d'énostose.

A la radiographie, les exostoses se caractérisent par une opacité homogène s'estompant sur les bords. Pour les énostoses, la radiographie retro alvéolaire montre une image arrondie opaque.

#### **4.1.2.2 Chérubisme ou chérubinisme [22, 25]**

C'est une affection génétique qui se transmet sur un mode autosomique dominant, à expressivité variable. Au début vers la deuxième année de la vie, on note un élargissement progressif de la mâchoire qui entraîne rapidement un aspect de faciès joufflu. L'éruption dentaire se fait mal. Les dents sont irrégulièrement plantées, certaines sont absentes ou incluses; les alvéoles sont distendues, les gencives souvent irritées et épaisses.

Pendant la phase d'extension, on a des adénopathies de volume modéré dans les régions jugulo carotidienne et sous maxillaire.

La radiographie montre de multiples kystes radio transparents mandibulaires et maxillaires.

A l'histologie, on a des kystes contenant des zones très vasculaires à l'intérieur d'un stroma fibreux.

#### **4.1.2.3 Torus [22]**

On distingue deux types de torus :

Le torus palatin : C'est une exostose de la voûte palatine développée à partir de la suture inter maxillaire des apophyses palatines. Il est toujours médian. Il se transmettrait par hérédité autosomale dominante.

Le torus mandibulaire : C'est une exostose siégeant à la face interne de la mandibule en regard des prémolaires. Il est toujours bilatéral. Il se transmettrait par hérédité autosomale dominante.

La radiographie montre une opacité homogène s'estompant sur les bords.

#### **4.1.2.4 Granulome réparateur [17]**

C'est une tumeur bénigne des maxillaires qui atteint la femme plus que l'homme. On distingue le granulome réparateur central et le granulome réparateur périphérique. La forme centrale représente 7% des tumeurs bénignes.

Comme facteurs incriminés, on a l'hyperparathyroïdie, les traumatismes (tatouage, port de prothèse, etc).

Cliniquement, l'affection se manifeste par une tuméfaction, le plus souvent indolore responsable selon sa localisation d'asymétrie faciale ou d'obstruction. La croissance tumorale est en générale lente.

La radiographie montre une lacune à contours irréguliers avec des cloisons de refend.

#### **4.1.2.5 Chondrome [31]**

C'est une tumeur conjonctive. Elle se voit surtout chez les sujets jeunes. A la mandibule, le chondrome siège à la symphyse, au niveau de l'angle, dans la région condylienne ou coronoïdienne. Au niveau des maxillaires, il siège dans les régions incisives et para sinusiennes.

A la radiographie, on a classiquement une image radio claire uniforme. Rarement, la clarté est parsemée de foyers opaques pommelés séparés par de fines cloisons.

### **4.1.3 Diagnostic différentiel**

Il se fait avec :

- les tumeurs malignes ;
- les kystes ;

- les pseudo tumeurs.

## **4.2 Etude anatomo-clinique des tumeurs malignes des maxillaires**

### **4.2.1 Aspect clinique**

Les cancers des maxillaires évoluent en deux stades, un stade de début et un stade avancé.

#### **4.2.1.1 Symptomatology fonctionnelle**

Au début, la banalité et la latence des signes retardent la consultation des patients. Les signes d'appel sont :

- Une douleur peu intense en générale. Elle peut revêtir différentes formes suivant la localisation de la tumeur. Il peut s'agir d'une douleur dentaire ou d'une névralgie faciale.
- Des signes bucco-dentaires notamment l'absence d'une ou plusieurs dents sur l'arcade laissant des alvéoles déshabitées qui cicatrisent mal, une malposition dentaire ou une mobilité dentaire.
- Des signes rhinologiques : rhinorrhée purulente teintée ou non de sang ; une épistaxis.
- Une otalgie réflexe.
- Des signes éventuels de compression des organes de voisinage (exophtalmie, obstruction nasale) ou des nerfs à trajet intra-osseux (essentiellement paresthésie, anesthésie ou hypoesthésie dans le territoire nerf alvéolaire inférieur).
- Une gêne à la mastication, au port d'un dentier.
- Un œdème palpébral, un larmoiement, une diplopie peuvent exister.



Ces signes sont le plus souvent unilatéraux au stade de début.

A un stade avancé, les patients se rendent en consultation surtout devant l'accroissement de la tumeur. Cela n'exclut pas la présence des signes d'appel qui ont été négligés par les patients. Ces signes peuvent devenir bilatéraux à ce stade et peuvent entraîner également des déformations faciales.

#### **4.2.1.2 Signes généraux**

L'état général du patient est conservé au début de la symptomatologie. Cependant au stade avancé, l'état général est atteint de façon assez importante avec amaigrissement et cachexie.

#### **4.2.1.3 Signes physiques**

- Une tuméfaction osseuse, dure, indolore. Elle représente souvent un signe d'alarme.
- Une lésion bourgeonnante, ulcéreuse ou ulcéro-végétante saignant au moindre contact et indurée.
- Hypoesthésie cutanée dans le territoire correspondant.
- Douleurs spontanée et provoquée relativement précoce.
- Mobilité et déplacement dentaire tardif mais de grande valeur.
- Une adénopathie satellite est constante.
- Une gingivorragie, une épistaxis, une obstruction nasale, une exophtalmie peuvent être associée.

## 4.2.2 Examens paracliniques

### 4.2.2.1 Imagerie médicale

- Clichés standards

Plusieurs examens d'imagerie [1, 10] peuvent être réalisés :

- ✓ Incidence de face basse ;
- ✓ Orthopantomogramme ;
- ✓ Radiographie du crâne en incidence de blondeau.

Deux types d'image peuvent être observés :

- Des images d'ostéolyse sous forme de zones claires, disséminées dans l'os ; on dit que l'os a un « aspect mité » ;
- Des images d'ostéocondensation avec rupture de la corticale.

Ces deux images peuvent coexister.

Parfois, des images sous forme d'épines osseuses, dans les parties molles, sont observées ; on parle d'image en « feu d'herbe ».

- Scanner et Imagerie par résonance magnétique nucléaire

La tomodensitométrie ou scanner et l'imagerie par résonance magnétique permettent une meilleure appréciation des caractères de la tumeur, de son extension exacte et l'état des corticales [1]. Le scanner montre mieux les tissus osseux et mous, l'IRM, en revanche, montre une extension musculaire ou une extension tumorale le long du nerf alvéolaire inférieur dans la médullaire de la mandibule [54].

Ils permettent de prévoir les extensions tumorales et d'adapter la stratégie opératoire [34].

- Bilan d'extension tumorale à distance. Il comprend :
- Une échographie abdominale ;
- Une scintigraphie osseuse ;

- Un scanner.

#### **4.2.2.2 Aspect histopathologique**

L'examen anatomopathologique se fait sur un prélèvement biopsique ou une pièce opératoire. Les tumeurs malignes des maxillaires fréquemment rencontrées sont les épithéliomas et les sarcomes. [1, 10]

Les sarcomes sont des tumeurs développées aux dépens du tissu conjonctif intéressant surtout les sujets jeunes.

Les carcinomes ou épithéliomas sont des tumeurs malignes épithéliales ; elles sont dues à la prolifération désordonnée d'un épithélium sans tendance à la différenciation. Elles sont rencontrées souvent dans 90% des cas.

Il existe deux grands groupes de tumeurs malignes non odontogènes.

##### **a) Tumeurs malignes odontogènes**

Elles sont exceptionnelles.

- Carcinomes odontogéniques. Ce sont :
  - ✓ L'ameloblastome malin ;
  - ✓ Le carcinome épidermoïde primitif intra-osseux ;
  - ✓ La transformation carcinomateuse de kystes odontogéniques [9].
- Sarcomes odontogéniques

Il se résume en fibrosarcome et en chondrosarcome améloblastiques.

Ce sont des équivalents malins des fibromes et odontomes améloblastiques qui peuvent les précéder [9].

## **b) Tumeur malignes non odontogènes**

- Carcinomes épidermoïdes

- ✓ La différenciation

Un carcinome épidermoïde bien différencié ressemble à un épithélium malpighien normal. En particulier il existe des ponts d'union intercellulaire, des tonofilaments.

Un carcinome épidermoïde peu différencié s'écarte nettement de l'aspect d'un épithélium malpighien normal, mais il possède quelques caractères permettant de le rattacher à ce type histologique.

Un carcinome épidermoïde moyennement différencié a un aspect intermédiaire entre les deux catégories précédentes [9].

- ✓ La maturation

Elle se définit ici par la production de kératine. Plusieurs types de kératinisation sont possibles :

- La maturation orthokératosique proche de la kératinisation normale mais plus abondante et formant des globes cornés dans la profondeur du tissu normale.
- La maturation parakératosique où les noyaux cellulaires persistent dans les lamelles cornées. Elle réalise aussi des globes cornés dans les massifs tumoraux.

- ✓ La maturation dyskératosique où la kératinisation se fait sous forme d'éléments isolés, sans formation de globes cornés.

Les carcinomes épidermoïdes non matures se caractérisent par une absence de kératine.

- ✓ Les carcinomes in situ ou carcinomes intra-épithéliaux.

Ce sont des proliférations localisées à l'épithélium, limitées par la membrane basale qui est respectée.

Un grade histologique est établi :

- GX : Impossible à établir ;
- G1 : Bien différencié ;
- G2 : Moyennement différencié ;
- G3 : Peu différencié ;
- G4 : Indifférencié.

- Les sarcomes
  - ✓ Le fibrosarcome, exceptionnel dans le maxillaire,
  - ✓ Le chondrosarcome,
  - ✓ L'ostéosarcome,
  - ✓ Le sarcome d'EWING, c'est une tumeur de l'enfant,
  - ✓ Les autres sarcomes sont : l'histiocytome fibreux malin, le liposarcome, le rhabdomyosarcome, l'angiosarcome.

- Les lymphomes

Ce sont : Les plasmocytomes, les lymphomes de Hodgkin et les lymphomes non Hodgkiniens dont le lymphome de BURKITT.

- Les métastases, pour la plupart ostéolytiques, surviennent habituellement dans le contexte d'une dissémination métastatique diffuse. Elles sont rarement révélatrices de cancer primitif latent.

### 4.2.3 Diagnostic différentiel

Il se fait avec :

- les tumeurs bénignes des maxillaires ;
- les kystes et les lésions polykystiques des maxillaires ;

- les infections et inflammations.

## **V Rappels thérapeutiques**

### **5.1 Prise en charge des tumeurs bénignes des maxillaires**

#### **5.1.1 Traitement curatif**

##### **5.1.1.1 Buts du traitement**

- ✓ Soulager le patient ;
- ✓ Assurer l'exérèse complète de la lésion ;
- ✓ Assurer la reconstruction esthétique et fonctionnelle ;
- ✓ Eviter les complications et les récurrences.

##### **5.1.1.2 Moyen thérapeutique**

- Moyens chirurgicaux

- Le traitement des tumeurs bénignes des maxillaires se fait en général par exérèse chirurgicale.

On distingue deux méthodes d'exérèse :

- Le traitement conservateur : symbolisé par l'enucléation, il s'adresse le plus fréquemment aux lésions kystiques. Il permet de préserver les dents et le maximum de tissu osseux ainsi que les éléments le traversant. L'abord cutané est déraisonnable : l'incision intéresse le revêtement mucopériosté et est décalée par rapport à la trépanation osseuse. Le « curetage appuyé » doit demeurer un geste rigoureusement complémentaire de l'enucléation et être réservé aux seules parois

osseuses épaisses. La cavité d'enucléation doit faire l'objet d'une irrigation généreuse par du sérum physiologique. Certains auteurs complètent l'enucléation par une cryothérapie des parois osseuses. D'autres recourent à des applications d'eau oxygénée ou d'acide acétique de façon à irriter chimiquement les parois et les éventuels reliquats tissulaires. Dans cette cavité, laissée de préférence vacante, un caillot sanguin aseptique s'installe, et peut induire une ostéogenèse de qualité. L'abord muqueux est ensuite suturé grâce à des points souples et séparés de fil résorbable

- La résection tumorale : c'est un traitement non conservateur. Elle permet une exérèse tumorale en zone saine au large des limites de l'envahissement de l'os et des parties molles environnantes. Elle doit être réalisée selon un plan extra périoste par une voie d'abord cutanée. En effet, l'exérèse qui est le temps primordial du traitement doit être conduite sous contrôle permanent de la vue. Seules les tumeurs peu étendues de la région symphysaire peuvent être réséquées par voie endobuccale. La résection mandibulaire peut être segmentaire, partielle : elle épargne alors le bord postérieur mandibulaire et le bord inférieur basilaire. Inversement, une section de ces mêmes bords constitue une résection mandibulaire interruptrice. La résection maxillaire se fait par simple abord muqueux au niveau des futurs traits d'ostéotomie.

#### ✓ Reconstruction

Au niveau mandibulaire, la reconstruction osseuse peut être réalisée, de manière concomitante, par le biais d'un greffon (le plus fréquemment d'origine iliaque). Ce greffon est fixé par une attelle métallique ou des miniplaques vissées.

Au maxillaire, le site de la résection peut être d'emblée comblé sans compromettre ultérieurement la surveillance directe de la cavité opératoire : soit par une prothèse adjointe à base molle, soit par une plaque obturatrice faisant alors barrage à la communication bucco nasale.

Secondairement, une fois la rémission acquise, le défaut osseux maxillaire peut être reconstruit par greffes de Calvaria (corticale externe crânienne), greffon iliaque ou lambeaux composés pédiculés (musculo-osseux temporaux) ou libres micro-anastomosés (cutané-osseux iliaque ou péronier).

- Traitement adjuvant

Il est constitué d'antalgiques, d'anti inflammatoires et d'antibiotiques en pré et post opératoire.

### **5.1.1.3 Indications thérapeutiques**

- L'énucléation : elle est indiquée dans beaucoup de tumeurs, en cas de volume modéré, lorsque les corticales ne sont pas rompues [31].
- La résection interruptrice : elle est indiquée dans les tumeurs qui récidivent après exérèse par énucléation, dans les tumeurs volumineuses, si les corticales sont rompues.

La résection interruptrice est ensuite associée à une auto greffe permettant de réduire les séquelles.

La résection interruptrice est le traitement de première intention de certaines tumeurs bénignes des maxillaires comme le myxome odontogène.

Dans le torus palatin et le torus mandibulaire, l'exérèse chirurgicale n'est indiquée que si la tumeur est très gênante.

### **5.1.1.4 Surveillance**

Elle est clinique et radiologique. Sa fréquence et sa durée peuvent être rapprochées pour les tumeurs récidivantes. Elle permet de déceler les éventuelles complications.



### **5.1.1.5 Evolution et pronostic**

#### **a) Evolution**

L'évolution après traitement des tumeurs bénignes des maxillaires est en générale bonne, avec peu de complications mettant en jeu le pronostic vital. Certains néanmoins ont un caractère récidivant local malgré un bon traitement tel que l'améloblastome.

#### **b) Pronostic**

Le pronostic concerne le plus souvent le caractère récidivant de certaines tumeurs bénignes des maxillaires et la transformation maligne. A l'avenir, le développement des immunomarqueurs permettra d'établir un pronostic [40].

### **5.1.2 Traitements préventifs**

- Prévention primaire : elle consiste en la prise en charge adéquate des pathologies gingivales et dentaires.
- Prévention secondaire : elle se fera par le traitement précoce et adéquat des tumeurs bénignes des maxillaires.
- Prévention tertiaire : elle se résume à la prise en charge des complications telles que les récives, les dégénérescences malignes et les séquelles esthétiques et fonctionnelles.

## **5.2 Prise en charge des tumeurs malignes des maxillaires**

### **5.2.1 Traitement curatif**

#### **5.2.1.1 Buts du traitement**

Il s'agit :

- de soulager ou supprimer la douleur ;
- de l'exérèse complète de la tumeur ;
- d'assurer la reconstruction ;
- d'éviter les complications ;
- de prolonger la vie.

#### **5.2.1.2 Moyens thérapeutiques**

##### **a) Moyens chirurgicaux et reconstruction**

- La chirurgie de la tumeur localement, la chirurgie des aires ganglionnaires sur le plan locorégional et la chirurgie des métastases sur le plan général.

La voie d'abord pourra être endobuccale ou alors cutanée avec des incisions permettant une résection large de la tumeur. La voie endobuccale est recommandée pour garder l'esthétique de la face.

- La reconstruction vise à éviter les séquelles des résections et consiste à poser un greffon osseux pour remplacer l'os réséqué ou un lambeau musculaire. Elle repose sur les autogreffes, les allogreffes et les hétérogreffes.

## **b) La Radiothérapie**

Elle a apporté une révolution dans la thérapeutique des cancers car constitue à elle seule un traitement de choix dans certaines tumeurs malignes en particulier celles des maxillaires.

Elle rend opérable certaines tumeurs classées d'emblée inopérables.

### La Radiothérapie conventionnelle ou Röntgenthérapie classique

Elle est utilisée de façon différente selon les auteurs. En général 3 ou 4 champs cutanés permettent une irradiation en profondeur uniforme. La dose moyenne est de 6000 rd dans la région tumorale.

#### La Télé gammathérapie

Elle utilise la télé cobalt 60 ou le télécérium 137. Par ses rayons, on obtient une irradiation massive en profondeur avec cependant une bonne tolérance cutanée. La durée de l'irradiation est de six semaines à raison de 1000 à 1500 rd tumeurs hebdomadaires.

#### La Curiethérapie

Elle utilise l'iridium 192 ou radium. Elle consiste en l'introduction des fils d'iridium ou la mise en place de tubes de radium dans la tumeur.

La radiothérapie comporte des risques d'irradiation des régions périphériques de la tumeur.

## **c) Les moyens médicaux**

### **• La Chimiothérapie**

C'est l'administration de la substance anticancéreuse par voie parentale.

Les drogues utilisées sont :

- ✓ Les agents alcoolysant

Ils agissent par inhibition de la duplication, la traduction et la transcription de l'ADN qui est le constituant essentiel des chromosomes. Les plus utilisés sont :

- Cyclophosphamide (ENDOXAN) injectable 500mg : 600 à 1000mg/m<sup>2</sup>/SC à diluer dans 250ml de sérum physiologique à faire passer en 1h en perfusion IV tous les 3 à 4 semaines.

- Actinomycine D (DACTINOMYCINE) injectable 50mg : 50 à 500mg/m<sup>2</sup>/SC à diluer dans 250ml de sérum physiologique à faire passer en 1h en perfusion IV, cure de 4 jours suivis de 4 d'interruption

- Bléomycine injectable 50mg : 10 à 50mg/m<sup>2</sup>/SC deux fois par semaine.

- ✓ Les antimétabolites

Ces drogues agissent par interférence avec la biosynthèse de l'ADN et des protéines. On leur donne le nom d'antagoniste. Les principaux sont :

- Le A-Méthoptérine (METHOTREXATE) injectable 50mg : 600 à 1000mg/m<sup>2</sup>/SC à diluer dans 250ml de sérum physiologique à faire passer en 1h en perfusion IV toutes les 3 à 4 semaines.

- Le 5- Fluoro-Uracile injectable 50mg : 50mg à 100mg dans 250ml de sérum physiologique à faire passer en 1h toutes les 3 à 4 semaines.

- ✓ Les drogues agissant sur le fuseau mitotique

Ces composés bloquent la division cellulaire en métaphase. Le plus utilisé est la Vincristine (ONCOVIN) injectable 1mg/m<sup>2</sup>/SC à diluer dans 150ml de sérum physiologique en 1h en perfusion IV.

**NB :** Ces différentes drogues peuvent être utilisées seules ou en association appelée polychimiothérapie selon les protocoles.

Exemples :

Protocole CAP

Protocole Cisplatine 5-FU

Protocole CFFA

Taxotère-cisplatine

- **Les moyens adjuvants**

Les soins palliatifs permettent d'améliorer la qualité de vie des patients et de leurs proches, qui sont confrontés aux problèmes de maladie parfois mortelle, grâce à la prévention et au soulagement de la douleur moyennant la détection précoce, l'évaluation et le traitement parfaits de la douleur ainsi que d'autres problèmes physiques, psychosociaux et spirituels

- ✓ La corticothérapie

Elle est utilisée comme anti-inflammatoire, antalgique anti-cachectisante et donne une note euphorisante.

Le méthylprednisolone injectable 40mg (SOLUMEDROL) et le prednisone comprimé 20mg (CORTANCYL) sont souvent utilisés à des doses massives en phase aiguë 300 à 500mg, puis à des doses régressives respectant les règles de la corticothérapie prolongée.

- ✓ Les antalgiques

Purs depuis l'aspirine jusqu'aux opiacés.

- ✓ Les anti-anémiques

Poly vitaminothérapie parfois de petites transfusions.

- ✓ Les antibiotiques

Ils sont largement utilisés car les cancers des maxillaires sont le plus souvent des cancers infectés dans les formes ulcéro-bourgeonnantes.

- ✓ Les antiémétiques

Ils sont utilisés pour arrêter les nausées ou les vomissements.

- ✓ Le folinate de calcium et le bicarbonate de sodium 1,4%

Le folinate est utilisé pour remplacer les lésions des bases nucléotidiques causées par le 5 Fluoro-uracile et le bicarbonate comme soluté de rinçage.

### 5.2.1.3 Indications thérapeutiques

Dans les tumeurs malignes, avant tout traitement, une remise en état dentaire devrait être effectuée avec détartrage, soins et extractions de toutes les dents délabrées et mobiles. En cas de radiothérapie externe, on ne conserve dans les champs que les dents parfaitement saines. Le patient devra s'astreindre à une fluoroprophyllaxie quotidienne et non limitée dans le temps [34, 53].

- Selon l'état du patient

En présence de tare, d'une altération de l'état général, d'un âge très avancé ou d'un refus du patient, la chirurgie est contre indiquée. Dans ce cas, une radiothérapie externe seule peut être effectuée ou une chimiothérapie concomitante [67].

- Selon le type histologique

- ✓ Les carcinomes sont radiosensibles ; la chirurgie et la chimiothérapie sont également indiquées.

- ✓ Dans les ostéosarcomes, l'ablation chirurgicale radicale associée à une chimiothérapie (néo-adjuvante) est le traitement de choix ; par contre, c'est l'exérèse large seule qui est effectuée dans les chondrosarcomes [29].

- ✓ Dans les tumeurs nerveuses, le traitement consiste généralement en l'association d'une exérèse chirurgicale et d'une radiothérapie pré ou post-opératoire et/ou une chimiothérapie [76].

- Selon le groupement par stades

La chirurgie large peut être utilisée dans les stades 0, I et II. Aux stades III et IV, la chirurgie associée à la radiothérapie et/ou à la chimiothérapie est obligatoire.

#### **5.2.1.4 Surveillance**

Elle est clinique, basée sur un examen local et locorégional, et sur la surveillance des effets indésirables de la chimiothérapie.

Elle est aussi paraclinique, appréciant l'extension de la tumeur et le retentissement métabolique de la chimiothérapie.

#### **5.2.1.5 Evolution et pronostic**

##### **5.2.1.5.1 Evolution**

Les cancers des maxillaires conservent leur redoutable gravité malgré les progrès réalisés sur les plans diagnostique et thérapeutique.

L'évolution, en dehors de traitements précoces et énergiques, se fait en général vers la mort.

Les métastases sont souvent rares mais peuvent exister :

- L'extension régionale de la tumeur aux ganglions cervicaux ;
- Les métastases aux poumons, au foie et au cerveau ;
- La récurrence locale ou métastatique malgré le trépied thérapeutique (chirurgie radicale, chimiothérapie et radiothérapie).

Il peut exister des séquelles surtout fonctionnelles non négligeables.

##### **a) Pronostic**

Le pronostic dépend de la précocité du diagnostic. Il est sombre dans les tumeurs malignes des maxillaires vues tardivement. Aussi la surveillance consistera-t-elle en la prise en charge des complications et des séquelles, au dépistage des deuxièmes

localisations et au dépistage des récives locorégionales sur une durée de 10 ans au moins.

## **b) Prévention**

Il existe tout d'abord un traitement préventif basé sur l'exclusion des facteurs favorisants. Prévenir signifie éliminer ou limiter autant que possible l'exposition aux causes des tumeurs, y compris réduire la vulnérabilité des personnes aux effets de ces causes.

Une consommation excessive de boissons alcooliques augmente considérablement les risques de cancer de la cavité buccale, du pharynx, du larynx.

Les cancers dus au tabac représentent une charge potentielle et réelle. Le meilleur moyen de prévenir les cancers induits par le tabac est d'empêcher la consommation de tabac.

La deuxième prévention est le traitement des tumeurs bénignes par chirurgie d'exérèse qui se limite à une tumorectomie.

D'autre part, on peut dépister des cancers systématiquement.



# DEUXIEME PARTIE : NOTRE ETUDE

# I OBJECTIFS

## **I Objectifs d'étude**

### **1.1 Objectif général**

Etudier l'épidémiologie et la prise en charge des tumeurs des maxillaires au CHU-YO au cours des 10 dernières années afin de contribuer à l'amélioration de la prise en charge des tumeurs des maxillaires au Burkina Faso.

### **1.2 Objectifs spécifiques**

- 1) Décrire le profil épidémiologique des tumeurs des maxillaires au CHU-YO au cours des 10 dernières années.
- 2) Décrire les aspects cliniques et histopathologiques des tumeurs des maxillaires au CHU-YO au cours des 10 dernières années.
- 3) Préciser les modalités thérapeutiques et le coût de la prise en charge des tumeurs des maxillaires au CHU-YO au cours des 10 dernières années.
- 4) Evaluer les résultats de la prise en charge des tumeurs des maxillaires au CHU-YO au cours des 10 dernières années.

# II METHODOLOGIE

## **2. METHODOLOGIE**

### **2.1 Cadre de l'étude**

**Le CHU-YO :** Créé en 1961, il constitue avec le CHU Sanou Soro de Bobo et le CHU Pédiatrique Charles De Gaulle les 3 centres hospitaliers de référence du Burkina Faso. Il assure la formation des étudiants de médecine (de l'Unité de Formation et de Recherche en Science de la Santé et de l'Université Saint Thomas d'Aquin), de pharmacie et des élèves de l'Ecole Nationale de la Santé Publique. Il reçoit les patients de la ville de Ouagadougou et des provinces environnantes. Il comprend 21 services dont celui de stomatologie et de chirurgie maxillo-faciale qui dans sa vocation s'occupe entre autre de la prise en charge des tumeurs du massif facial.

Créé en 2004, le service de stomatologie et chirurgie maxillo-faciale est un jeune service de plus en plus fréquenté. Son bloc opératoire est opérationnel depuis 2009. Auparavant, les interventions chirurgicales se faisaient dans le service d'oto-rhino-laryngologie et de chirurgie cervico-faciale. C'est dans ces deux services ainsi que celui d'anatomie et de cytologie pathologiques unité de médecine légale que s'est déroulé notre étude.

### **2.2 Type de l'étude**

Il s'agit d'une étude rétrospective descriptive concernant les cas de tumeurs des maxillaires reçus au CHU-YO au Burkina Faso.

## 2.3 Période de l'étude

L'étude s'est déroulée sur une période de 10 ans allant du 1<sup>er</sup> Janvier 2002 au 31 Décembre 2011.

## 2.4 Sources des données

Les données ont été recueillies de diverses sources

- Dans le service de stomatologie et chirurgie maxillo-faciale :
  - ✓ Le registre d'hospitalisation ;
  - ✓ Le registre des comptes rendus opératoires ;
  - ✓ Les dossiers cliniques des patients ;
  - ✓ Les fiches de consultation.
- Dans le service d'ortho-rhino-laryngologique et de chirurgie cervico-faciale :
  - ✓ Le registre des comptes rendus opératoires ;
- Dans le service d'anatomie et de cytologie pathologiques unité de médecine légale.
  - ✓ Le registre d'anatomie pathologique

## 2.5 Critères d'inclusion

Tout patient de l'un ou l'autre sexe reçu pendant la période d'étude avec :

- un dossier médical exploitable ;
- une tumeur mandibulaire ou maxillaire et ;
- une preuve histologique.

## **2.6 Critères de non inclusion**

Nous avons exclu de notre étude les cas de tumeurs ayant fait l'objet d'un diagnostic antérieur pendant la même période d'étude (doublons).

## **2.7 Population d'étude**

Tout patient de l'un ou l'autre sexe admis dans lesdits services cliniques pour tumeurs des maxillaires et diagnostiqué comme telle pendant la période de l'étude.

## **2.8 Variables étudiées**

Les données seront étudiées selon trois volets :

- Les données épidémiologiques

Les variables prises en compte sont la fréquence, l'âge, le sexe, la profession, le mode d'admission;

- Les données cliniques et paracliniques dont les variables sont le motif de consultation et le signe d'accompagnement, le délai de consultation, le siège tumoral, les données radiologiques et le type histologique ;

- Les données thérapeutiques et évolutives dont les variables sont le type de traitement, l'évolution post-opératoire.

## **2.9 Outil et technique de Collecte**

Il s'agit, d'une part, d'une revue documentaire. La collecte des données a été faite à partir d'une fiche élaborée à cet effet. Sur la fiche ont été consignés tous les

renseignements utiles sur les caractéristiques épidémiologiques, cliniques thérapeutiques et évolutives

D'autre part, un entretien a été fait avec le personnel soignant pour l'estimation du coût.

## **2.10 Traitement des données**

La saisie et l'analyse des données ont été réalisées sur un microordinateur à l'aide du logiciel EPI-INFO dans sa version 3.5.1

Le test de khi 2 a été utile.

## **2.11 Considération éthique**

Notre étude s'est faite dans le respect strict de l'anonymat des patients et du caractère confidentiel des renseignements collectés avec l'autorisation des différents chefs de service de notre cadre d'étude.



# III RESULTATS

### **3. Résultats**

#### **3.1 Profil épidémiologique**

##### **3.1.1 La fréquence hospitalière**

Au cours de notre période d'étude du 1er Janvier 2002 au 31 Décembre 2011, nous avons répertorié 211 cas de tumeurs des maxillaires. Cette série de 211 cas était composée de 95 tumeurs bénignes des maxillaires et de 116 tumeurs malignes des maxillaires. On note donc une incidence annuelle de 9,5cas de tumeurs bénignes et de 11,6 cas de tumeurs malignes.

### 3.1.2 Répartition des tumeurs des maxillaires selon le sexe.

Sur les 211 cas de tumeurs colligés, le sexe a été précisé chez tous les patients. Le tableau I montre la répartition des tumeurs maxillaires selon le sexe.

**Tableau I : Répartition des tumeurs maxillaires selon le sexe.**

Sexe	Tumeurs malignes	Tumeurs bénignes	Total
Féminin	48(41,38%)	<b>60(63,16%)</b>	108(51,18%)
Masculin	<b>68(58,62%)</b>	35(36,84%)	103(48,81%)
<b>Total</b>	116(100%)	95(100%)	211(100%)

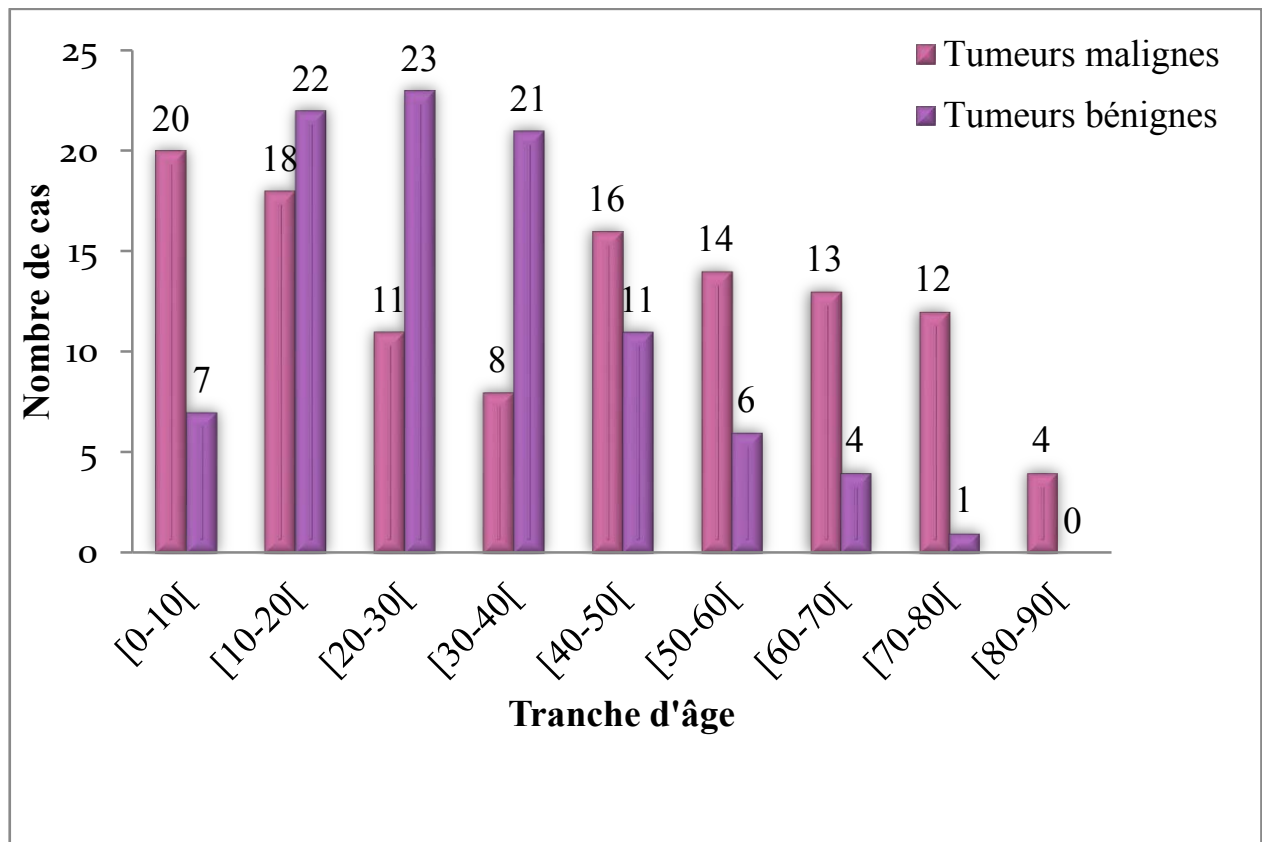
On note une prédominance féminine de la répartition des tumeurs des maxillaires.

Le sex-ratio était de 0,95. Le test statistique de Khi-2 de Pearson significatif établi un lien entre le type de tumeur et le sexe ( $p=0,002$ ).

Les tumeurs bénignes étaient plus fréquentes chez la femme (sex-ratio= 0,58) alors que les tumeurs malignes prédominaient chez les hommes (sex-ratio= 1,4).

### 3.1.3 Répartition des tumeurs maxillaires selon l'âge des patients

L'âge a été précisé chez tous les patients. La figure 7 montre la répartition des tumeurs des maxillaires selon l'âge des patients en tranche d'âge de 10 ans.



**Figure 7 : Répartition des tumeurs des maxillaires selon l'âge des patients (tranches d'âge de 10 ans)**

Ce diagramme montre la répartition des maxillaires quelque soit l'âge. Dans les tumeurs bénignes l'âge moyen était de 28,91 ans avec des extrêmes de 1 et 77ans. La classe modale est la tranche d'âge de [20 à 30 ans [ avec 23cas (24,20%). Elle est suivie des tranches d'âge de [10 à 20 ans [ et de [30 à 40 ans [ avec respectivement 22

cas (23,1%) et cas 21 (22,1%). Selon test statistique de Khi-2 de Pearson significatif avec  $p=0,000$  les tumeurs bénignes sont plus fréquente entre 10 et 40 ans.

Dans la série des tumeurs malignes l'âge moyen était de 37,87 ans avec des extrêmes de 1 et 88 ans. La tranche d'âge de [0 à 10 ans [ était la plus représentée avec 20 cas (17,2%) suivie de la tranche d'âge [10 à 20 ans [ et de [40 à 50 ans [ puis elle reste relativement constante jusqu'à 80 ans.

### 3.1.4 Répartition des patients selon le statut socioprofessionnel

La répartition des patients selon le statut socioprofessionnel est représenté dans le tableau suivant :

**Tableau II: Répartition des patients selon le statut socioprofessionnel**

Profession	Tumeurs malignes (n= 68)		Tumeurs bénignes (n =69)	
	Effectif (n)	Pourcentage (%)	Effectif (n)	Pourcentage (%)
<b>Commerçants</b>	02	2,94	01	1,45
<b>Cultivateurs/Eléveurs</b>	<b>19</b>	<b>27,94</b>	03	4,35
<b>Femmes au foyer/ Secteur informel</b>	<b>36</b>	<b>52,94</b>	<b>35</b>	<b>50,72</b>
<b>Elèves/Etudiants</b>	08	11,76	<b>21</b>	<b>30,43</b>
<b>Salariés</b>	03	4,41	09	13,04
<b>TOTAL</b>	68	100	69	100

Le groupe socio-professionnel femmes au foyer/secteur informel était le plus représenté avec 50,72% pour les tumeurs bénignes et 52,94% pour les tumeurs malignes. Le test de Khi-2 de Pearson avec  $p=0,000$  montre un lien statistiquement significatif entre le type de tumeur et le statut socioprofessionnel. Les tumeurs sont plus observées dans les classes sociales défavorisées.

### 3.1.5 Mode d'admission

Le mode d'admission à l'hôpital a été précisé chez 44 patients porteurs de tumeurs bénignes des maxillaires. Ce mode d'admission à l'hôpital a été précisé chez 56 patients tumeurs malignes des maxillaires. La répartition des patients porteurs de tumeurs des maxillaires en fonction du mode d'admission se fait de la façon suivante :

**Tableau III: Mode d'admission des patients porteurs de tumeurs maxillaires**

<b>Mode d'admission</b>	<b>Tumeurs malignes (n= 56)</b>		<b>Tumeurs bénignes (n=44)</b>	
	Effectif (n)	Pourcentage (%)	Effectif (n)	Pourcentage (%)
<b>Admission directe</b>	14	25	23	52,27
<b>Reference</b>	42	75	21	47,73
<b>Total</b>	<b>56</b>	<b>100</b>	<b>44</b>	<b>100</b>

Dans le groupe des tumeurs bénignes maxillaires 52,27% sont des patients référés des structures sanitaires du niveau inférieur.

Dans le groupe des tumeurs malignes des maxillaires 75% sont des patients référés des structures sanitaires du niveau inférieur.

## 3.2 Aspects cliniques

### 3.2.1 Motifs de consultation et signes d'accompagnement

Dans les deux séries la tuméfaction était le motif de consultation prédominant. Test de Khi-2 de Pearson:  $p=0,000$ . Il existe un lien statistiquement significatif entre le type de tumeur et le motif de consultation.

Dans la série des tumeurs bénignes, la tuméfaction a été le motif de consultation dans 100% des cas.

La douleur était associée chez 16 patients soit 16,8% ; la mobilité dentaire chez 16 patients soit 16,8% ; les adénopathies chez 4 patients soit 4,2%.

Dans la série des tumeurs malignes, la tuméfaction faciale a été le motif de consultation chez 93,1% des patients. Chez 30 patients soit 25,9%, elle était ulcéro-bourgeonnante.

La tuméfaction était infiltrante chez 11 patients soit 9,5%.

La douleur était associée chez 39 patients soit 33,6% ; la mobilité dentaire chez 26 patients soit 22,4% ; les adénopathies chez 21 patients soit 18,1%.

Le motif de consultation a été une ulcération faciale chez 8 patients (6,9%).

### 3.2.2 Délai de consultation

Sur les 95 patients porteurs de tumeurs bénignes, le délai de consultation a été précisé chez 51 patients. Le délai moyen de consultation a été de 3,5 ans avec des extrêmes de 1 mois et 15 ans.

Dans la série des tumeurs malignes sur les 116 patients, le délai de consultation a été précisé chez 72 patients. Nous avons noté un délai moyen de consultation de 9,8



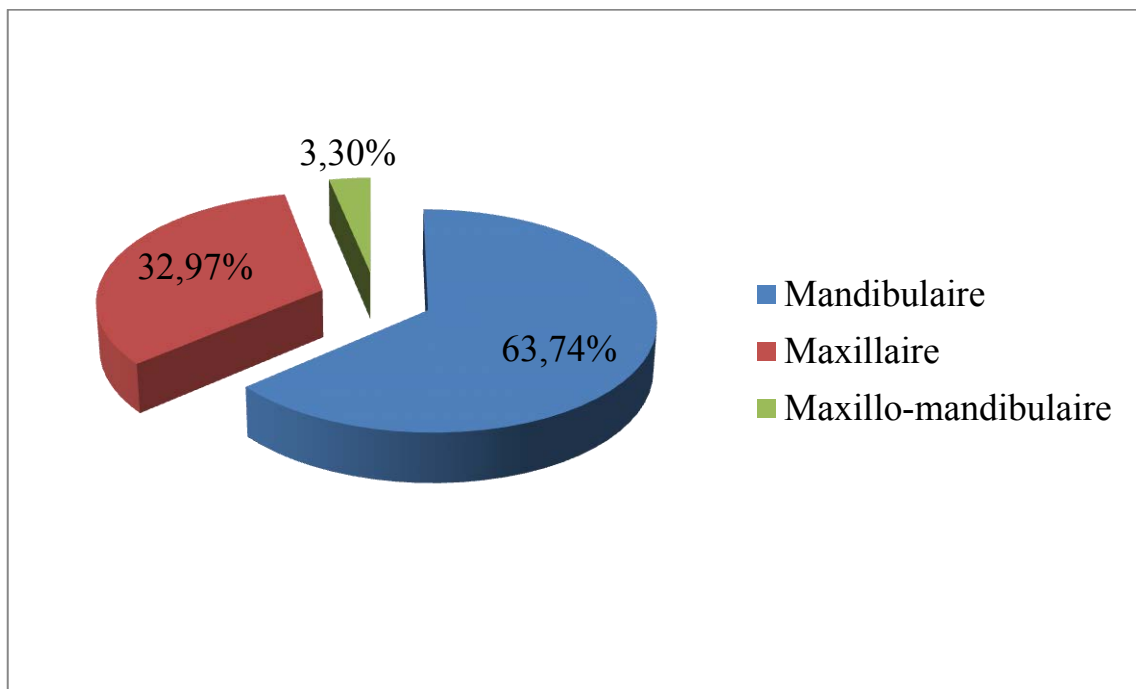
mois avec des extrêmes de 1 et 7 ans. Selon le test statistique significatif de Khi-2 de Pearson ( $p=0,001$ ), il existe un lien entre le délai de consultation et le type de tumeur.

### **3.2.3 Siège de la tumeur**

Dans l'ensemble, la localisation était aussi bien mandibulaire (46,45%) que maxillaire (45,02%). La localisation préférentielle de la tumeur variait en fonction du type de la tumeur selon le test stistique de Khi-2 de Pearson qui est significatif avec un  $p=0,002$ .

### 3.2.3.1 Siège des tumeurs bénignes

Le siège des tumeurs bénignes des maxillaires a été précisé chez 91 patients. La figure 8 montre la répartition des tumeurs bénignes des maxillaires en fonction du siège.

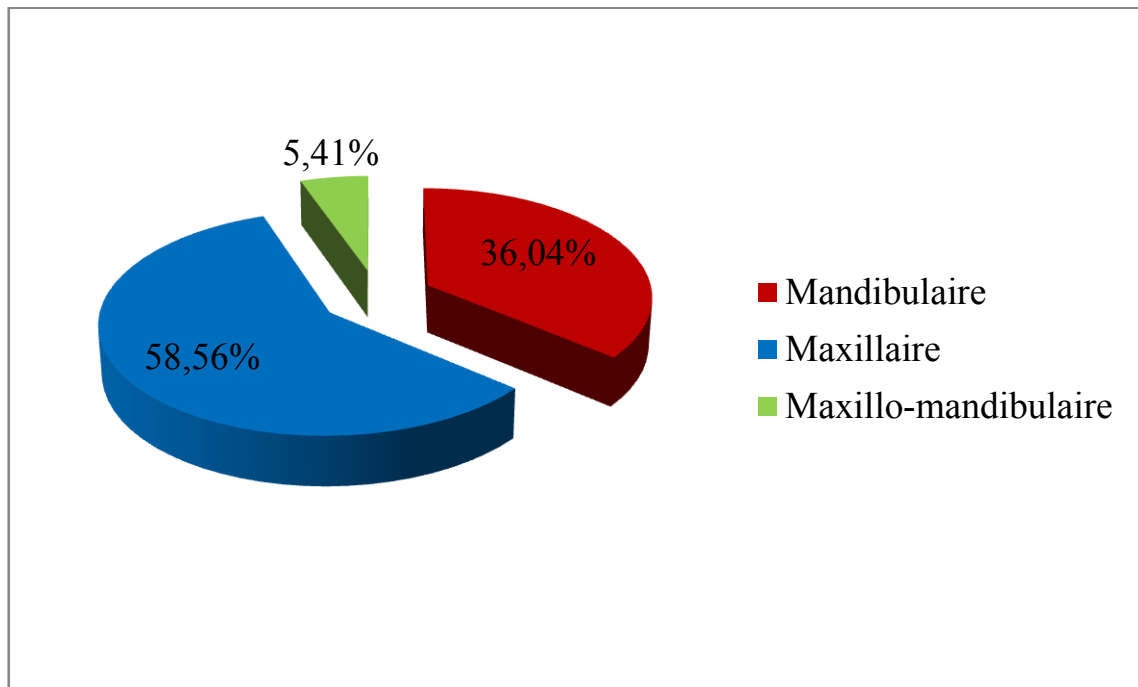


**Figure 8 : Répartition des tumeurs bénignes en fonction du siège**

La localisation mandibulaire était observée dans 63,74% des cas.

### 3.2.3.2 Siège des tumeurs malignes

Le siège des tumeurs malignes des maxillaires a été précisé chez 111 patients. La figure 9 montre la répartition des tumeurs malignes des maxillaires en fonction du siège.



**Figure 9 : Répartition des tumeurs malignes en fonction du siège**

La localisation maxillaire concernait 58,56% des cas.

### 3.3 Données radiologiques

#### 3.3.1 Examens radiologiques réalisés

Plusieurs incidences ont été réalisées par un même patient. Le tableau IV montre la répartition de la fréquence de réalisation de l'imagerie médicale selon la tumeur.

**Tableau IV : Répartition de la fréquence du type d'imagerie selon la tumeur**

Type d'imagerie	Tumeurs malignes		Tumeurs bénignes	
	Fréquence (n=41)	Pourcentage (%)	Fréquence (n=45)	Pourcentage (%)
Panoramique	<b>23</b>	<b>37,70</b>	<b>34</b>	<b>58,62</b>
Blondeau	<b>15</b>	<b>24,59</b>	<b>12</b>	<b>20,68</b>
Face basse	12	19,66	07	12,06
Défilé maxillaire	00	00	01	01,72
TDM	05	08,19	01	01,72
Echographie	06	09,83	03	05,17
Total	61	100	58	100

Le panoramique dentaire était le plus demandé dans les deux types de tumeurs respectivement dans 58,62% des tumeurs bénignes et dans 37,70% des tumeurs malignes.

### **3.3.2 Résultats des examens radiologiques demandés**

#### **3.3.2.1 Patients porteurs de tumeurs bénignes**

Une lyse régulière avec rupture des corticales a été notée dans 64,44% des cas. Des images régulières nettes sans atteinte des corticales ont été notée dans 35,56% des cas.

#### **3.3.2.2 Patients porteurs de tumeurs malignes**

Une image d'ostéolyse irrégulière associée ou non à une image d'ostéocondensation a été retrouvée dans cette série pour tous les patients (100%) qui ont bénéficié de l'imagerie radiologique.

### **3.4 Données anatomopathologiques**

Différents types anatomopathologiques ont été observés. Ils sont rapportés dans les tableaux ci-après.

### 3.4.1 Aspects histologiques des tumeurs bénignes des maxillaires

La répartition des tumeurs bénignes des maxillaires en fonction du type histologique se fait de la façon suivante.

**Tableau V: Répartition des tumeurs bénignes des maxillaires**

Type histologiques		Fréquences(n)	Pourcentage(%)	
Tumeurs Odontogènes	Tumeurs épithéliales	<b>Ameloblastome</b>	<b>37</b>	<b>38,9</b>
		Dentinome	2	2,1
	Tumeur conjonctivale	Myxome	2	2,1
	Tumeur épithélio-Conjonctivale	Odontome	1	1,1
Tumeurs non odontogènes	Tumeurs fibroblastiques	<b>Dysplasie fibreuse</b>	<b>18</b>	<b>18,9</b>
		Fibrome ossifiant	12	12,7
		Fibromyxome	2	2,1
		Fibromatose	2	2,1
		Fibroangiome	1	1,1
		Fibrochondro-Myxoïde	1	1,1
		Histiocyto-fibrome Benin	1	1,1
	Tumeur ostéoformatrice	Otéome	7	7,4
	Autres	Granulome réparateur	6	6,3
		Nevrome	1	1,1
		Adénome Pleomorphe	1	1,1
		Kératoacanthome	1	1,1
<b>Total</b>			<b>95</b>	<b>100,0</b>

Dans cette série de tumeurs bénignes des maxillaires, les améloblastomes étaient les plus représentés avec 38,9% des cas suivis par les dysplasies fibreuses avec 18,9% des cas.

### 3.4.2 Aspects histologiques des tumeurs malignes des maxillaires

La répartition des tumeurs malignes des maxillaires en fonction du type histologique se fait de la façon suivante.

**Tableau VI : Répartition des tumeurs malignes des maxillaires**

Type histologiques		Fréquences (n)	Pourcentage(%)	
Carcinome	<b>Carcinome épidermoïde</b>	<b>26</b>	<b>22,4</b>	
	carcinome-malpighien	11	9,5	
	Adenocarcinome	8	6,8	
	Carcinome indifférencié	4	3,4	
	Carcinome spinocellulaire	1	0,9	
	Carcinome (sans autre précision)	11	9,5	
sarcome	Chondrosarcome	2	1,7	
	Fibrosarcome	3	2,6	
	Ostéosarcome	6	5,2	
	Sarcome (sans autre précision)	5	4,3	
	Hemato-Sarcome	<b>Maladie de Burkitt</b>	<b>29</b>	<b>25</b>
		Lymphome malin Lymphoblastique	6	5,2
		Lymphome malin Lymphoplasmocytaire	2	1,7
		Lymphome malin Centroblastique	1	0,9
Autre	Neuroblastome	1	0,9	
<b>TOTAL</b>		<b>116</b>	<b>100</b>	

La maladie de Burkitt (25%) suivi des carcinomes épidermoïdes (22,4%) ont été les types histologiques les plus rencontrés.

### 3.5 Classification TNM des tumeurs malignes des maxillaires.

Le tableau VII montre la classification TNM des tumeurs malignes des maxillaires.

**Tableau VII: Répartition des patients en fonction de la classification TNM**

	Fréquence(n)	Pourcentage(%)
< T4 N0 M0	21	18,10
T4 N (0, 1, 2,3) M0	56	48,27
T4 N (0, 1, 2, 3) M1	39	33,62
Total	116	100

Les patients qui ont consulté à un stade inférieur à T4 représentaient 18,10% des cas. Plus de 80% ont été vu à un stade supérieur à T4N0M0.



### 3.6 Aspects thérapeutiques

#### 3.6.1 Modalités thérapeutiques des tumeurs bénignes

L'ensemble des actes thérapeutiques chez les 95 patients porteurs de tumeurs bénignes des maxillaires se résume dans le tableau VIII :

**Tableau VIII: Répartition des patients porteurs de tumeurs bénignes en fonction des actes thérapeutiques.**

Type de traitement	Fréquence(n=95)	Pourcentage(%)
Perdu de vue	12	12,6
<b>Résection interruptrice sans reconstruction immédiate</b>	<b>60</b>	<b>63,2</b>
Résection avec reconstruction immédiate par attelle	04	4,2
Enucléation	16	16,8
Resection + greffe osseuse à 6 mois	03	3,2
Total	95	100,0

Sur les 95 patients de notre série, 83 patients (87,4%) ont bénéficié d'un traitement chirurgical. Cette exérèse a consisté surtout en une résection interruptrice sans reconstruction immédiate dans 63,2% des cas. Onze patients (8,4%) ont bénéficié d'une héli-mandibulectomie.

### 3.6.2 Modalités thérapeutiques des tumeurs malignes des maxillaires

Le traitement chirurgical a consisté en une exérèse. Néanmoins, 02 patients ont bénéficié d'une hémimandibulectomie. L'ensemble des actes thérapeutiques se résume dans le tableau IX :

**Tableau IX : Répartition des patients porteurs de tumeurs malignes en fonction de la conduite thérapeutique.**

Type de traitement	Fréquence (n=116)	Pourcentage (%)
<b>Perdus de vue</b>	<b>48</b>	<b>41,4</b>
<b>Chimiothérapie isolée</b>	<b>36</b>	<b>31</b>
Chirurgie-Chimiothérapie	3	2,6
Chirurgie isolée	21	18,2
soins-palliatifs	8	6,9
Total	116	100,0

### 3.7 Estimation du coût de la prise en charge thérapeutique au CHU-YO.

Le coût des actes thérapeutiques est estimé dans le tableau X.

**Tableau X : Estimation du coût de la prise en charge thérapeutique au CHU-YO selon l'acte**

Actes thérapeutiques	Coût
Consultation médecin	2.000F
Consultation pré-anesthésiste	2.000F
2 Incidences radiologiques de face réalisées	14.000F
Scanner maxillo-faciale	50.000F
Bilan préopératoire (NFS, GS/RH, urée, créatinémie, glycémie, TP, TCA)	9.000F
Bilan standard (NFS, GS/RH, urée, créatinémie, glycémie)	6.000F
Ordonnance préopératoire	114.825F
Biopsie ou pièce opératoire analysée	11.250F
Coût protocole CFFA (molécule uniquement)	233.250F par cure
Coût protocole CAP (molécule uniquement)	179.850F par cure
Coût protocole cisplatine-5FU (molécule uniquement)	60.550F par cure
Coût protocole méthotrexate-endoxan (molécule uniquement)	35.425F par cure
Coût de l'acte opératoire	105.000F à 189.000F
Hospitalisation	500F/jour

**NB :** Nous n'avons pas tenu compte du coût engendré par les infections intercurrentes, ni celui des complications ni celui des frais indirects occasionnés par l'hospitalisation.

Le coût des médicaments est celui de certaines pharmacies de la place. Les coûts des consultations, des bilans paracliniques et de l'hospitalisation sont ceux du CHU-YO.

### 3.7.1 Patients porteur d'une tumeur bénigne des maxillaires

- Patient porteur d'une tumeur bénigne des maxillaires diagnostiquée ayant subi une chirurgie (K 300) et ayant fait 3 jours: 259.075F

Si le patient a réalisé un scanner le coût reviendrait à 309.075F

- Patient porteur d'une tumeur bénigne des maxillaires diagnostiquée ayant subi une chirurgie et bénéficié d'une greffe costale et ayant fait 3 jours: 427.575F

Si le patient a réalisé un scanner le coût reviendrait à 477.575F

### 3.7.2 Patient porteur d'une tumeur maligne des maxillaires

- Patient de 50 kg porteur d'une tumeur maligne des maxillaires diagnostiquée ayant subi uniquement une chimiothérapie et ayant fait 5 jours:

Protocole CFFA= 319.000F par cure. Six cures reviendraient à 1.515.250F.

- Patient porteur d'une tumeur maligne des maxillaires diagnostiquée ayant subi uniquement une chirurgie (K 540) et ayant fait 5 jours: 394.575F

- Patient porteur d'une tumeur maligne des maxillaires diagnostiquée (bilan ayant subi une chirurgie (K450) et bénéficié d'une seule cure de chimiothérapie et ayant fait 5 jours: 595.825F.

Six cures reviendraient 1.782.075F.

NB : coût scanner inclus dans le bilan paraclinique.

## 3.8 Evolution

### **3.8.1 Evolution des tumeurs bénignes des maxillaires**

Dans notre série, sur les 83 patients qui ont bénéficié d'une chirurgie, l'évolution dans les suites opératoires immédiates était bonne chez 80 patients. La durée moyenne d'hospitalisation était de 2 à 3 jours. Nous avons noté 3 cas de complications, 2 cas à type de lâchage de fil de suture et 1 cas à type de suppuration.

A long terme avec un recul de 1 à 9 ans, nous avons noté 12 cas de récurrence dont 9 cas d'améloblastomes, 2 cas de dysplasie fibreuse et 1 cas de fibroangiome.

### **3.8.2 Evolution des tumeurs malignes des maxillaires**

Dans la série des tumeurs malignes chez les 24 patients qui ont bénéficié d'une exérèse. Nous avons noté 1 cas de complication à type d'épistaxis chez un malade opéré d'un chondrosarcome dans les suites opératoires immédiates.

Dans les suites opératoires éloignées avec un recul de 1 à 9 ans, nous avons noté 6 cas de récurrence dont 3 cas d'adénocarcinome, 1 cas de carcinome indifférencié, 1 cas de carcinome épidermoïde et 1 cas de chondrosarcome.

# DISCUSSION

## **IV. Discussion**

### **4.1 Contraintes et limites de notre étude**

#### **4.1.1 Biais de sélection**

Il existe un biais de sélection de sorte que notre échantillon n'était pas exhaustif. Ce biais était inhérent à plusieurs facteurs :

D'une part, les malades souffrants de tumeurs des maxillaires qui sont dans l'impossibilité de supporter les coûts des examens complémentaires dont une confirmation anatomopathologique, n'ont pas été retenus. En Afrique Noire, d'une manière générale les patients sont vus en consultation tardivement ; ils ne consultent que lorsque la tumeur les handicape. Chez ces patients, la clinique est souvent déjà très suggestive. Mais le diagnostic de certitude des tumeurs est histologique aussi nous avons préféré éliminer de cette étude tous les cas non histologiquement confirmés quand bien même la clinique soit évocatrice.

D'autre part, il y a les contraintes géographiques car les patients de Bobo et des provinces environnantes étaient plus référés au CHU-SS.

Enfin, on ne voit au CHU-YO que les cas graves ayant fait des errements diagnostics et le diagnostic devient plus aisé.

#### **4.1.2 Biais d'information ou d'observation**

La technique de collecte a été une revue documentaire. Ce biais est d'autant plus important que notre étude est rétrospective. En effet, nous avons collecté nos données à partir des fiches de consultation, des dossiers cliniques, des registres

d'hospitalisation et des comptes rendus opératoires. La mauvaise conservation de ces données ne nous a pas permis d'étudier de manière exhaustive certains paramètres.

Cette revue documentaire a été complétée par un entretien avec le cancérologue et l'infirmier major sur les coûts de la prise en charge.

### **4.3 Aspects épidémiologiques**

#### **4.2.1 La fréquence**

En dix ans, nous avons recensé 211 cas de tumeurs histologiquement confirmés. Parmi ces 211 cas de cette série, nous avons noté 95 patients(45,02%) atteints de tumeurs bénignes des maxillaires contre 116 patients (54,97%) atteints de tumeurs malignes des maxillaires.

Cette prédominance des tumeurs malignes des maxillaires dans notre étude pourrait s'expliquer par le fait que dans notre contexte, la plupart des patients ne consulteraient que lorsque la pathologie est grave selon eux ou lorsqu'elle est dérangeante. Ce qui se voit plus dans le cas des tumeurs malignes. Cela pourrait aussi s'expliquer par l'absence d'étude histologique quand la tumeur semble être bénigne.

La plus part des études montre une prédominance des tumeurs bénignes. LADEINE A. L. et coll. au Nigéria ont noté une nette prédominance des tumeurs bénignes avec 96,6% des cas de leur série contre 3,4% de cas tumeurs malignes [51]. TAWFIK M.A. et ZYADA M.M. ont noté, en Egypte, 96,3% de tumeurs bénignes et 3,7% de tumeurs malignes [70]. Au Ghana par contre, PARKINS G. E. et coll. ont montré une prédominance des tumeurs malignes (59%) [64].

Nous avons noté une incidence annuelle de 9,5 cas dans la série des 95 cas de tumeurs bénignes. Nos résultats se rapprochent de ceux de JANAH A. et coll. au



Maroc qui ont noté une incidence annuelle de ces tumeurs bénignes des maxillaires de 10 cas [39].

En Côte d'Ivoire AKA G. K. et coll. et AGBOKPONTO A. R. ont rapporté respectivement 4 cas et 6 cas de tumeurs bénignes des maxillaires par an dans leurs série [4, 5].

Dans la série des tumeurs malignes, l'incidence annuelle était de 11,6 cas par an.

Ces résultats sont proches de ceux de TONDE L. au Burkina qui a trouvé une incidence annuelle de 9 cas [71]. Cependant cette étude concernait seulement l'adulte.

SAWADOGO S. au Bénin, dans une étude portant sur les tumeurs malignes des maxillaires chez l'adulte a noté une incidence annuelle de 3 cas [68]. De même NDJOLO A. et coll. au Cameroun, dans une étude portant sur 155 cas de cancer du massif facial ont noté une incidence annuelle de 6 cas [55].

Au Sénégal, TOURE S. et coll., dans une étude prospective sur les cancers de la cavité buccale, ont trouvé une incidence annuelle de 21,5 cas [72]. Ces résultats sont supérieurs aux différents taux signalés dans la littérature.

Que ce soit au niveau des tumeurs bénignes des maxillaires ou des tumeurs malignes des maxillaires, les chiffres dans notre série sont en deçà de la réalité en raison de la sous notification des cas. En effet, bon nombre de patients ne réalise pas l'examen anatomopathologique et beaucoup d'autres ne consultent pas préférant recourir à la médecine traditionnelle. A cela s'ajouterait le fait que certains patients sont pris en charge au CHU-SS et dans le secteur privé.

## 4.2.2 Le sexe

Dans la série des tumeurs bénignes des maxillaires

Le sex-ratio était de 0,58. Cette prédominance féminine est beaucoup retrouvée dans la littérature [4, 58, 59, 60].

AKA G. K. et coll. en Côte d'Ivoire et JING W. et coll. en Chine, par contre ont rapporté une prédominance masculine [5, 42].

KPEMISSI E. et coll. au Togo et PARKINS G. E. et coll. au Nigéria ont noté une répartition sensiblement égale dans les deux sexes [49, 63].

Dans la série des tumeurs malignes des maxillaires

Le sex-ratio était de 1,4. Cette prédominance masculine est également notée dans la littérature [11, 30, 55, 61].

Nos résultats sont différents de ceux de DIOMBANA M. L. et coll. au Mali, de BENGONDO M. C. et coll. au Cameroun et de BEN ACHOUR A. en Tunisie qui ont retrouvé une prédominance féminine [11, 12, 34].

D'autres auteurs comme SAWADOGO S. au Bénin, CHIDZONGA M.M au Zimbabwe ont noté des similitudes dans les deux sexes [26, 68].

Il n'y aurait donc pas de lien selon le sexe en ce qui concerne la survenue des tumeurs malignes des maxillaires. Cependant l'action des facteurs favorisant comme le tabac et l'alcool laisserait à penser que l'homme serait plus touché.

Dans notre étude nous avons noté un lien statistiquement significatif entre le type de tumeur et le sexe (test khi-deux de Pearson :  $p=0,002$ ). La prédominance masculine étant notée dans les tumeurs malignes des maxillaires et la prédominance féminine dans les tumeurs bénignes des maxillaires.

Dans notre société en effet les hommes semblent plus exposés aux facteurs de risque évoqués plus haut. Les femmes quant à elles consulteraient beaucoup plus car

préoccupées à l'esthétique de sorte qu'elles sont plus noté dans les cas des tumeurs bénignes des maxillaires.

#### 4.2.3 L'âge des patients

La fréquence de survenue du type de tumeur des maxillaires est significativement liée à l'âge selon le test de Khi-deux de Pearson ( $p=0,000$ ).

Dans la série des tumeurs bénignes maxillaires

L'âge moyen de survenue des tumeurs bénignes des maxillaires était de 28,91 ans avec des extrêmes d'âge de 1 an et de 77 ans. Les tranches d'âge de [20 à 30 ans [ de [10 à 20 ans [ et de [30 à 40 ans [ étaient les plus concernées. Ainsi les tumeurs bénignes des maxillaires semblent être l'apanage du sujet jeune dans notre étude.

JING W. et coll. en Chine dans une étude portant sur 1642 cas de tumeurs odontogènes ont trouvé une moyenne d'âge de 32,1 ans [42]. LADEINDE A. L. et coll. au Nigéria et Ouédraogo D. et coll. au Burkina Faso ont rapporté un âge moyen de 29,9 ans et 40 ans respectivement [51, 59]

Les tumeurs bénignes des maxillaires présentent dans la littérature des âges moyens variés. Elles surviendraient à tout âge avec un pic chez l'adulte jeune.

Dans la série des tumeurs malignes des maxillaires.

La tranche d'âge de [0 à 10 ans [était la plus touchée, avec une proportion de 17,2% suivie de la tranche d'âge [10 à 20 ans [ et de [40 à 50 ans [ puis elle reste relativement constante jusqu'à 80 ans. L'âge moyen de survenue des tumeurs malignes était de 37,87 ans avec des extrêmes de 1 à 88 ans. Nous pouvons donc dire que les tumeurs malignes des maxillaires touchent surtout les enfants et le sujet après 37 ans dans notre contexte. Dans la littérature par contre ces tumeurs malignes des maxillaires touchent les tranches d'âge de 45 à 69 ans [30, 73, 75]. Ainsi BENGODO

M.C. et coll. au Cameroun ont trouvé une moyenne d'âge de 53,5 ans tandis que SAWADOGO S. a noté une moyenne d'âge de 46,2 ans au Bénin et 49,4 ans au Burkina Faso dans une étude concernant l'adulte [12, 68]. Par contre DEBRY C. et coll. en France ont noté un âge moyen de 30,76 ans inférieur à la nôtre [30].

La maladie de Burkitt, qui est l'apanage de l'enfant a été notée dans notre série. Cet état de fait, contribue sans nul doute à réduire la moyenne d'âge de notre série.

Les tumeurs malignes sont classiquement l'affection de la personne adulte. Les facteurs favorisants comme l'alcool et le tabac ont été signalés [34, 61, 72]. Le caractère rétrospectif de notre étude ne nous a pas permis d'étudier ces facteurs.

#### **4.2.4 Groupe socio-professionnel**

Les tumeurs bénignes et les tumeurs malignes des maxillaires sont significativement plus élevées dans les couches socio-professionnelles défavorisées ( $p=0,000$ ).

Au niveau des tumeurs bénignes des maxillaires le statut socio-professionnel a été précisé chez 69 patients. Le couple femmes au foyer/secteur informel était le plus représenté avec 50,72% suivi du couple étudiant /élève avec 30,43%. Les tumeurs bénignes des maxillaires sont beaucoup plus retrouvées dans les classes sociales défavorisées. La prédominance des femmes au foyer pourrait s'expliquer par la forte représentation de la femme dans la population burkinabè mais aussi par le fait que ce groupe socio-professionnel dans sa majorité féminine serait beaucoup plus motivé à consulter pour des raisons esthétiques. De plus, il s'agit de classes sociales défavorisées où la maladie surviendrait facilement et les consultations se feraient tardivement.

Cette prédominance des classes sociales défavorisées est notée par certains auteurs. AKA G. K. et coll., en Côte d'Ivoire, ont fait le même constat en notant une

prédominance de la profession femme au foyer dans 36% des cas mais suivie du secteur petit métier [5].

AGBOKPONTO A. R. a trouvé au Benin des résultats similaires avec une prédominance de la profession élève/étudiant dans 67% des cas suivie de la profession femme au foyer [4].

Dans la série des tumeurs malignes des maxillaires le statut socio-professionnel a été précisé chez 68 patients. Le couple femmes au foyer/secteur informel prédominait dans 52,94% des cas suivi du couple cultivateurs/éleveurs dans 27,94% des cas. Cela pourrait. Cela pourrait aussi s'expliquer par des raisons de soucis de l'esthétique. Le bas niveau socioéconomique serait un facteur de risque dans la survenue des tumeurs malignes des maxillaires.

Les mêmes résultats ont été notés par SAWADOGO S., DIOMBANA M.L. et YEHOUESSI [34, 68, 75].

Ces tumeurs toucheraient les sujets ayant un bas niveau socioéconomique.

### **4.3 Aspects cliniques**

#### **4.3.1 Mode d'admission**

Le Burkina Faso connaît de nombreux problèmes de santé liés à une couverture sanitaire insuffisante. Le dispositif sanitaire au Burkina Faso est de type pyramidal avec, au premier niveau des districts sanitaires qui comprennent des centres de santé et de promotion sociale (CSPS) et des hôpitaux de districts ; au deuxième niveau des centres hospitaliers régionaux (CHR) et au troisième niveau 3 centres hospitalo-universitaires (Souro Sanou à Bobo-Dioulasso, Yalgado Ouédraogo et Pédiatrique Charles De Gaulle à Ouagadougou) et un centre hospitalier national Blaise Compaoré.

A côté de ce système de santé pyramidal se trouve le secteur privé dont les cliniques et les cabinets de soins. Les centres hospitalo-universitaires et national ont un vaste plateau technique et des services spécialisés dans la prise en charge des pathologies. Cela n'est pas le cas dans le deuxième et premier niveau qui ont un plateau technique réduit voir aucun service spécialisé.

Dans le groupe des tumeurs bénignes des maxillaires, le mode d'admission a été précisé chez 44 patients. Parmi ceux-ci 23 (52,27%) des patients ont eu une admission directe. Cela pourrait s'expliquer par le fait que la majorité des patients ayant consultés réside en zone urbaine et préférerait consulter directement dans une structure de référence.

Dans la série des tumeurs malignes des maxillaires, le mode d'admission a été précisé chez 56 patients. Parmi ceux-ci 42 (75%) des patients ont été référés. Cette prédominance des patients référés s'expliquerait par le fait que dans le système de santé du Burkina Faso les structures périphériques (CHR, Hôpitaux de district, CSPS) plus proches des patients sont la porte d'entrée du niveau central dont les CHU.

Ce système de santé pyramidal n'est pas sans conséquence dans la prise en charge des patients. En effet, le manque de personnel spécialisé, un plateau technique réduit dans les structures périphériques expliquent le long circuit des patients avant l'atteinte du niveau central. De ce fait un long délai de consultation et une volumineuse tuméfaction sont notés. Cela dénote l'importance de la mise en œuvre d'une politique nationale de prévention et de prise en charge précoce des tumeurs notamment des maxillaires. Une dotation des structures périphériques en personnel qualifié mais aussi un plateau technique adéquate dans la prise en charge des tumeurs des maxillaires sont requis. A cela il faudra ajouter une formation continue du personnel de santé aussi bien du publique que du privé.

### 4.3.2 Motifs de consultation et signes d'accompagnement

Dans les deux séries la tuméfaction était le motif de consultation le plus fréquent. Ceci est statistiquement significatif ( $p=0,000$ ).

Dans la série des tumeurs bénignes des maxillaires, tous les patients ont consulté pour une tuméfaction des maxillaires (100% des cas), le plus souvent volumineuse et indolore. La douleur, la mobilité dentaire et les adénopathies étaient associées dans respectivement 16,8%, 16,8% et 4,2% des cas. L'évolution clinique, très souvent silencieux expliquerait le fait que la tuméfaction soit le principal motif de consultation. Le volume de la masse va déterminer les autres signes d'accompagnement. La douleur est habituellement absente dans la symptomatologie des tumeurs bénignes des maxillaires et ne survient qu'à un stade avancé et souvent en cas de complications.

Pour KPEMISSI E. et coll., les signes cliniques rencontrés ont été essentiellement la tuméfaction mandibulaire associée ou non à des douleurs mandibulaires ou dentaires puis une mobilité dentaire dans respectivement 98,9%, 48,35%, 32,97% des cas. Des adénopathies étaient associées dans 17,58% des cas [49].

JANAH A. et coll. en Tunisie ont noté, comme motif principal de consultation, la tuméfaction des maxillaires dans 96% des 50 cas de kystes et tumeurs bénignes des maxillaires [39].

Dans la série des tumeurs malignes des maxillaires, dans notre contexte, les patients ont consulté pour la plupart quand la tumeur a déjà atteint un stade clinique où la malignité paraît évidente. La tuméfaction des maxillaires a été le principal motif de consultation avec 93,1% des cas. Cette tuméfaction était ulcéro-bourgeonnante dans 25,9% des cas. Elle était infiltrante dans 9,5% des cas. La douleur, la mobilité

dentaire et les adénopathies étaient associées dans respectivement 33,6%, 22,4%, 18,1% des cas.

La prédominance de la tuméfaction des maxillaires parmi les motifs de consultations pourrait s'expliquer par le fait qu'elle inquiète le plus le malade la douleur n'étant pas d'expression clinique constante. Elle pourrait s'expliquer également par la consultation tardive des patients à un stade évolué de l'affection.

Cette prédominance de la tuméfaction comme principal motif de consultation a été signalée par beaucoup d'auteurs.

Pour PARKINS G. E. au Nigéria, les caractéristiques cliniques les plus fréquentes des tumeurs des maxillaires étaient la tuméfaction du visage (63%), la tuméfaction intra-orale (55%), la douleur (41%) et l'ulcération (29%) [63]. VODOUE S.J. et coll. ont noté que la tuméfaction des maxillaires était également le principal motif de consultation [73]. Pour OUOBA K. et coll. au Burkina, sur le plan clinique, les patients sont dans la majorité cas des gens venus consulter tardivement avec une volumineuse tumeur bourgeonnante saignant au contact souvent déjà porteuse d'adénopathies fixées [61].

Quelle que soit le type de tumeur, le retard à la consultation avec une volumineuse tuméfaction justifie non seulement la sensibilisation de la population sur les tumeurs mais aussi le fait de rendre accessible la prise en charge des tumeurs.

#### **4.3.3 Le délai de consultation**

Le délai de consultation était long et variait en fonction de la tumeur (test de khi-deux) de Pearson :  $p=0,001$ ).

Les tumeurs bénignes sont marquées par leur évolution longue et silencieuse ; ce qui a eu pour résultats une consultation tardive à l'hôpital avec des observations de



tumeurs monstrueuses. Le délai moyen de consultation a été de 3,5 ans avec des extrêmes de 1 mois et de 15 ans.

Dans ce travail, cette longue durée d'évolution avant la première consultation pourrait s'expliquer d'une part par des difficultés d'accès au service spécialisé dans la prise en charge pour la majorité de la population vivant hors de la capitale (éloignement, méconnaissance, revenu financier modeste). D'autre par la négligence des malades du fait du caractère progressif et indolore de la plupart des tumeurs bénignes des maxillaires. Les patients ne viennent donc consulter que lorsque le préjudice esthétique est important ou lorsque surviennent des complications. Enfin par l'influence des tradithérapeutes qui recrutent en premier les malades et leur proposent des traitements inappropriés.

Ce long retard à faire la consultation est constaté dans les séries africaines [4,5, 39, 58]

Par contre, JONHSON A.K.E. a trouvé un délai moyen de 13mois au Bénin dans une série de 71 malades [43].

Dans la série des tumeurs malignes des maxillaires le délai moyen entre le début de la symptomatologie et la première consultation est d'environ 9,8 mois avec des extrêmes de 1 et 84 mois. Ce retard pourrait s'expliquer par diverses raisons. D'une part, la pauvreté et l'ignorance font que certains malades diffèrent leur consultation, certains ne se gênant pas d'avoir une tuméfaction maxillaire tant que celle-ci n'est pas douloureuse. D'autre part, le recourt aux tradi-praticiens, un fait qui est toujours d'actualité en Afrique. Enfin, certains médecins généralistes ne réfèrent pas toujours systématiquement les patients aux spécialistes. De plus les consultations dans les cabinets dentaires retarderaient souvent la prise en charge.

Ce retard à la consultation est souligné dans de nombreuses séries africaines.

TONDE L. au Burkina et BEN ACHOUR A. et coll. en Tunisie ont rapporté respectivement des délais moyens de consultation de 8 mois dans 89 cas de tumeurs malignes des maxillaires et de 9 mois dans 68 cas de cancers ethmoïdo-maxillaires [11, 71].

OUOBA K. et coll. ont fait le même constat en notant que les patients consultaient très tardivement voire des années après le début de la symptomatologie [61].

DEBRY C. et coll. en France ont rapporté un délai moyen de 3 mois dans une série de 29 cas de cancers du maxillaire supérieur [30].

Que ce soit les tumeurs bénignes ou les tumeurs malignes, dans les séries africaines, les délais de consultation sont pratiquement les mêmes. En effet, il s'agit de communautés ayant les mêmes conditions socio-économiques et partageant parfois les mêmes valeurs culturelles. On comprend aisément ces similitudes d'habitude et de pratique face à la maladie.

#### **4.3.4 Siège des tumeurs des maxillaires**

Dans notre étude la localisation préférentielle des tumeurs malignes des maxillaires se fait le plus au maxillaire tandis que celles des tumeurs bénignes est à la mandibule. Cette différence est statistiquement significatif (Khi-2 de Pearson,  $p=0,002$ ).

Dans cette série, les tumeurs bénignes des maxillaires ont plus touché la mandibule (63,74%) que le maxillaire (32,97%). Nous avons noté une atteinte à la fois de la mandibule et du maxillaire chez le même malade dans 3,30% des cas.

L'atteinte prépondérante de la mandibule par les tumeurs bénignes pourrait s'expliquer par le fait que ces tumeurs sont surtout odontogènes avec la fréquence des améloblastomes sur la mandibule.

Cette prédominance mandibulaire a été signalée par plusieurs auteurs [4, 19, 40, 44, 69]. Par contre, OUEDRAOGO B. au Burkina et N'DIAYE F. au Sénégal ont trouvé une prédominance de la localisation maxillaire des tumeurs bénignes des maxillaires dans respectivement 66% et 51% des cas [35, 58].

Dans la série des tumeurs malignes des maxillaires, nous avons noté une prédominance de l'atteinte du maxillaire avec 58,56% des cas contre 36,04% des cas pour la mandibule. Cela pourrait s'expliquer par la complexité des structures de la face avec des tissus variés, épithéliums, tissus conjonctifs et cavités. BEN ACHOUR A. et coll. ont noté que dans les tumeurs malignes éthmoïdo-maxillaires, 95,58% des cas impliquaient le sinus maxillaires [11]. Le même constat a été fait par DIOMBANA [34]. Nos résultats sont superposables à ceux de VODOUHE S.J. et coll. et de NDJOLO A. et coll. qui ont rapporté une localisation maxillaire prédominante respectivement dans 75% et 58,6% de cas contre 25% et 45,2% pour la localisation mandibulaire [55, 73]. Cette préférence des tumeurs malignes des maxillaires pour le maxillaire revient fréquemment dans les études africaines [54, 68,71].

Par contre, TOURE S. et coll. ont noté une localisation mandibulaire prédominante avec 60,46% des cas contre 32,21% pour la localisation maxillaire [72].

La double localisation constatée dans notre travail à la fois sur le maxillaire et la mandibule chez le même malade a été également signalée par SAWADOGO S. dans 10,3% des cas constatés au Bénin [68] et par TOURE S. dans 2,32% des cas [72].

#### 4.4 Au plan de l'imagerie médicale

Dans notre série, plusieurs incidences ont été réalisées précisément la panoramique dentaire, le blondeau, la face basse, et le scanner.

Parmi les patients atteints de tumeurs bénignes, seulement 47,37% des patients ont réalisé au moins un examen radiologique. Le coût élevé et l'inaccessibilité géographique des bilans radiologiques (notamment la TDM, l'IRM, et la scintigraphie) expliqueraient non seulement la faible réalisation de bilans paracliniques mais aussi le fait que certains examens radiologiques ne soient pas demandés.

L'orthopantomogramme était l'examen le plus demandé dans 58,62% des cas suivi du blondeau dans 18,96% des cas. Ces incidences radiologiques ont permis avec d'autres incidences radiologiques demandés, de noter des images irrégulières avec rupture de la corticale dans 66,44% des cas et des images régulières sans atteinte de la corticale dans 35,56% des cas.

Dans la série des tumeurs malignes, 35,35% des patients ont réalisé au moins une radiographie. Le panoramique dentaire a été l'examen radiologique de première intention dans 37,70% des cas suivi du blondeau dans 24,59%. La TDM est un examen important permettant de connaître les limites tumorales et d'adapter la stratégie thérapeutique. Elle n'a pu être réalisée que chez 5 patients. Cela pourrait s'expliquer, d'une part, par les conditions socioéconomiques défavorables et, d'autre part, par la non prescription par les praticiens. En effet la majorité des patients sont venus à un stade clinique où la malignité paraissait évidente. Une prise en charge thérapeutique sans bilan radiologique préalable était alors envisagée. L'IRM (non disponible au Burkina Faso) peut objectiver une extension musculaire ou une extension tumorale le long du nerf alvéolaire inférieur mal défini par la TDM. Elle

n'a pu être réalisée chez aucun patient. Il en est de même pour la scintigraphie disponible maintenant au Burkina Faso depuis 2012. L'IRM et la scintigraphie non réalisés pourrait s'expliquer par les mêmes raisons citées plus haut.

Ces différentes techniques ont permis de noter soit des images ostéolytiques soit des images ostéocondensantes.

L'étude radiographique précise la localisation tumorale, les rapports de la lésion avec les structures avoisinantes (dents, sinus maxillaire ou nerf alvéolaire inférieur), évoque la nature maligne ou bénigne de la tuméfaction, le caractère uni ou plurifocal de la lésion, et surtout son extension au sein de l'os dont les corticales. Toutes ces données guide la décision thérapeutique et appréhende le pronostic de la tumeur.

De ce fait l'imagerie et en particulier la tomodensitométrie constitue un examen fondamental dans le diagnostic et la prise en charge des tumeurs des maxillaires d'où la nécessité d'équiper les centres de santé en imagerie et en personnel spécialisé que ces examens soient accessibles à la population surtout défavorisée.

## **4.5 Histologie**

### **4.5.1 Les tumeurs bénignes des maxillaires**

L'améloblastome a été le type histologique le plus rencontré dans notre étude avec 38,9% des cas suivi de la dysplasie fibreuse dans 18,9% des cas. La fréquence élevée de l'améloblastome pourrait être due à ses origines diverses. En effet, l'améloblastome peut dériver de l'épithélium de l'organe de l'email, de l'épithélium des kystes coronaires ou des débris épithéliaux

L'améloblastome, type histologique le plus fréquent parmi les tumeurs odontogéniques, a été notée par plusieurs auteurs comme étant prédominant dans la pathologie tumorale bénigne des maxillaires.

Des auteurs comme AGBOKPONTO A. et SRIRAM G. et coll. ont rapporté des taux sur lesquels se superposent les résultats de notre série. En effet ces derniers ont noté respectivement 39% de cas d'améloblastome suivi de 15,6% de cas de dysplasie fibreuse dans une série de 64 tumeurs bénignes des maxillaires en 2010 et 61,5% de cas d'améloblastome et 12,4% de cas de dysplasie fibreuse dans une série de 250 tumeurs odontogènes en Inde en 2008 [4, 69].

Pour d'autres auteurs comme AKA G.K. et coll. en Côte d'Ivoire, JING W. en Chine, TAWFIK M.A. et ZYADA M.M. en Egypte, FERNANDES A.M. et coll. au Brésil l'améloblastome était suivie respectivement de 4,3% de cas fibrome ossifiant, de 35,8% de cas de kératokyste odontogène, de 19,5% de cas de kératokyste odontogène, de 24,9% de cas d'odontome [5, 42, 70, 37].

Cependant, certains auteurs ont noté dans leurs études que l'améloblastome venait en 2<sup>ème</sup> position. OUEDRAOGO B., au Burkina, a noté une prédominance du granulome réparateur (34,18%) suivi de l'améloblastome (21,99%) [58]. BUCHNER UNE et coll. en Californie, ont montré une forte prédominance de l'odontome (75,9%) suivi de l'améloblastome (11,7%) [21]

La littérature semble unanime sur la prépondérance de l'améloblastome dans les tumeurs bénignes des maxillaires. Quant aux autres types histologiques ils sont retrouvés à des fréquences diverses [3, 25, 36, 38, 51, 69]. La fréquence de l'améloblastome est expliquée par la pathogénie des tumeurs odontogènes. En effet plusieurs théories expliquent par la survenue de ces types de tumeurs. La plus admise est la théorie des débris épithéliaux de MALASSEZ.

#### 4.5.2 Les tumeurs malignes des maxillaires

Dans la série des tumeurs malignes, nous avons noté une prédominance du lymphome de Burkitt et du carcinome épidermoïde avec des proportions respectives de 25% et de 22,4% cas.

La prédominance de la maladie de Burkitt dans notre série pourrait s'expliquer par le fait que 25% de nos patients avaient moins de 15 ans. La maladie de Burkitt est la tumeur des maxillaires la plus fréquente chez l'enfant. Le Burkina Faso est situé dans la ceinture transafricaine de Burkitt située entre la latitude 15° nord et 11° sud. La prédominance du carcinome épidermoïde s'expliquerait par la nature du tissu épithélial pavimenteux qui recouvre la cavité buccale.

Des auteurs ont souligné la prédominance du carcinome et des lymphomes surtout la maladie de Burkitt dans leurs études. PARKINS G. E. et coll. au Nigéria ont noté dans une étude prospective de 6 ans portant sur les tumeurs oro-faciales que les tumeurs malignes les plus courantes étaient le carcinome spinocellulaire (64%) et les lymphomes (17%) dans leur série de 108 cas de tumeurs malignes [64]. OUOBA K. et coll. au Burkina ont trouvé 78,3% de carcinomes et 13,8% de lymphomes dans 217 cas de cancers ORL et cervico-faciaux [61]. Chez l'enfant, les tumeurs malignes sont dominées par les lymphomes, en particulier le lymphome de Burkitt. Cette prédominance est soulignée par OUEDRAOGO D. et coll. qui notait en 2000, 24,7% de lymphome de Burkitt sur 73 cas de tumeurs et kystes oro-maxillo-faciaux de l'enfant [60]. Les carcinomes, exceptionnels chez l'enfant, sont fréquents chez l'adulte. Plusieurs auteurs ont constaté la prédominance du carcinome épidermoïde dans leurs études en particulier chez l'adulte. DEBRY C. et coll. en France ont recensé 90% de cas de carcinome épidermoïde de leur série de 29 cas de cancers du maxillaire supérieur [30], BEN ACHOUR A. et coll. en Tunisie 54% des 68 cas de cancers éthmoïdo-maxillaires [11], YEHOUESSI B. et coll. au Bénin 60% des 70 cas

de cancers des maxillaires et des sinus de la face [75], TOURE S. et coll. au Sénégal 90,5% [72].

Les autres types histologiques à savoir le carcinome malpighien, le carcinome spinocellulaire, l'adénocarcinome, le chondrosarcome, le fibrosarcome, l'ostéosarcome, le cylindrome infiltrant sont rencontrés dans de faible proportion dans notre série. Cette faible proportion est de façon diverse peut appréciée dans la littérature [11, 54, 55, 59, 73].

## **4.6 Aspects thérapeutiques**

### **4.6.1 Modalités thérapeutiques des tumeurs bénignes des maxillaires**

Le traitement des tumeurs bénignes des maxillaires est essentiellement chirurgical. L'étendue de l'exérèse et les autres gestes associés dépendent du type histologique, du volume tumoral et de la rupture corticale ou non. Sur les 95 patients de notre série, 83 patients (87,4%) ont bénéficié d'un traitement chirurgical. Cette exérèse a consisté en une énucléation ou en une résection interruption avec ou sans reconstruction immédiate. La résection interruptrice a été pratiquée dans 63,2% des cas. La chirurgie radicale est la plus appropriée pour éviter les récives dans les cas des améloblastomes. ADEBAYO E. et coll., dans une étude portant sur 78 cas de tumeurs odontogènes chez l'enfant et l'adolescent ont rapporté une résection segmentaire dans 61% des cas et une résection dento-alvéolaire avec la préservation de la bordure inférieure dans 12% des cas [3]. Pour KPEMISSI E. et coll., la résection partielle a constitué 69,23% des cas de sa série des 91 tumeurs mandibulaires [49].

Dans notre série, 11 patients (8,4%) ont bénéficié d'une héli-mandibulectomie. Parmi eux, quatre patients ont bénéficié d'une reconstruction immédiate par attelle.



Après la chirurgie radicale, la reconstruction par lambeau libre permet une restitution fonctionnelle et esthétique. La reconstruction mandibulaire de façon différée par greffe costale a été réalisée chez 3 patients (3,2%) après une hémimandibulectomie. Ces derniers ont été opérés pour améloblastome. La reconstruction par lambeau libre fibulaire n'est pas encore pratiquée dans notre contexte. En effet, elle requiert des aptitudes d'une équipe rodée à la microchirurgie et à la réanimation efficace en postopératoire. Ce faible taux de reconstruction mandibulaire dans cette série de tumeurs bénignes des maxillaires qui rappellent le a un âge moyen de 28,91 ans impose de s'intéresser à la question. Ceci permet d'insister sur la nécessité d'une reconstruction mandibulaire car il s'agit d'une tranche active de la population avec des besoins esthétiques et fonctionnels qui se retrouve fortement touchée.

AGBOPKONTO A. a réalisé 55,6% de cas d'hémimandibulectomie isolée et 25,4% de cas d'hémimandibulectomie avec reconstruction osseuse par greffon iliaque dans sa série de 64 tumeurs bénignes des maxillaires [4]. AKA G.K. et coll. ont noté dans une étude portant sur la réhabilitation faciale par les prothèses maxillo-faciales au cours des tumeurs bénignes mandibulaires 81,25% de cas d'hémimandibulectomie avec 56,25% de reconstruction osseuse par greffon osseux iliaque[5].

Nous avons noté dans notre série que chez 16,8% des patients il a été réalisé une énucléation. KPEMISSI E. et coll. au Togo, AKA G.K. et coll. en Côte d'Ivoire, ADEBAYO E.T. et coll. au Nigéria ont noté respectivement dans leurs études 7,69%, 15,63%, 37% d'énucléation [2, 5, 49]. Cette chirurgie conservatrice a l'avantage d'éviter au malade le retentissement fonctionnel, esthétique et psychologique, et permet une meilleure réinsertion socioprofessionnelle. Les séquelles de cette chirurgie sont minimales. La récurrence après énucléation dont la fréquence diversement appréciée est l'inconvénient majeur de la chirurgie conservatrice.

#### 4.6.2 Modalités thérapeutiques des tumeurs malignes des maxillaires

Le traitement des tumeurs malignes des maxillaires est multidisciplinaire et ne peut être le résultat d'une pratique isolée d'un praticien. Il associe l'oncologie, la chirurgie, la radiothérapie, la psychologie et la chirurgie dentaire. Il tient compte du type histopathologique de la tumeur, de son stade, de sa localisation et du plateau technique en présence. La chimiothérapie et la radiothérapie sont souvent utilisées en complément de la chirurgie pour améliorer les chances de guérison. Ils peuvent aussi être utilisés seuls.

La chirurgie permet d'enlever la tumeur et les éventuelles greffes cancéreuses grâce à une opération. C'est un traitement local du cancer. Elle est exclusive quand elle est utilisée comme unique traitement de la tumeur maligne. Dans notre série, 18,2% des patients ont bénéficié d'une chirurgie exclusive. Cette chirurgie exclusive a été prédominante dans certaines études. DIOMBANA M.L. et TONDE L. ont respectivement rapporté des taux de 64,71% des cas d'une série de 51 tumeurs du massif facial impliquant le sinus maxillaires et 30,3% des cas d'une série de 89 tumeurs malignes des maxillaires chez l'adulte[34, 71].

Une chimiothérapie peut être proposée avant une chirurgie, il s'agit d'une chimiothérapie néoadjuvante. Cette chimiothérapie a pour but de diminuer la taille de la tumeur et de faciliter ainsi l'opération. Elle a également pour objectif de diminuer les risques de récurrence du cancer. La chimiothérapie peut être également proposée après une chirurgie complète de la tumeur. C'est alors une chimiothérapie adjuvante. La chimiothérapie a pour but de diminuer les risques de récurrence locale ou à distance. La chimiothérapie complète alors la chirurgie. Nous avons noté dans notre étude 2,6% des cas d'association chirurgie-chimiothérapie. Cette faible association chirurgie-chimiothérapie a été également notée par SAWADOGO S [68]. Par contre, VODOUHE S. J. et coll. ont fait ressortir que cette association a prédominé dans 34,43% des 108 cas des cancers des maxillaires [73].

La chimiothérapie est un traitement qui consiste à utiliser des médicaments contre les cellules cancéreuses. La chimiothérapie est parfois utilisée comme unique traitement. C'est une chimiothérapie exclusive. La chimiothérapie exclusive a été réalisée dans 31 % des cas. Parmi ces malades, 20 patients de moins de 15ans (17,2%) ont été transférés en pédiatrie pour la chimiothérapie d'une maladie de Burkitt. La chimiothérapie nécessite des compétences particulières d'une équipe médicale et paramédicale motivée et attentive. D'où la nécessité de former toute une équipe voire plusieurs équipes à la prise en charge des tumeurs malignes.

DIOMBANA M. L. dans une étude portant sur 51 cas de tumeurs du massif facial impliquant le sinus maxillaires, VODOUHE S.J. dans une étude portant sur 108 cas de cancers des maxillaires et YEHOUESSI dans une étude portant sur 70 cas de cancers des maxillaires et des sinus de la face ont trouvé des taux variant de 5,88% à 47,54% des cas de leur série[34, 73, 75].

Les soins palliatifs ont été réalisés chez 8 patients soit 6,9%. OUOBA K. et TONDE L. ont rapporté des taux supérieurs avec respectivement 45% des cas des 217 tumeurs ORL et cervico-faciaux et 69,7% des cas des 89 tumeurs malignes des maxillaires [61, 71].

Selon ces études il ressort une variation des protocoles thérapeutiques.

Dans notre série, 41,4% des patients ont été perdus de vue. Pour DIOMBANA M. L., le suivi a été totalement impossible au Mali [34]. SAWADOGO S. dans une étude portant sur les tumeurs malignes des maxillaires chez l'adulte a noté un taux de 58,6% des 29 cas de sa série du Bénin. Quant à OUOBA K., il a perdu de vue 22,12% des patients [68, 71]. Ce taux élevé des perdus de vue par rapport aux autres actes thérapeutiques posés pourrait s'expliquer par le fort recours aux tradi-praticiens et aussi par les difficultés socio-économiques. En effet la prise en charge d'une tumeur malignes des maxillaires chez un patient où un acte thérapeutique serait bénéfique varierait entre 220.375F à 1.732.075F et voire plus.

La radiothérapie est un traitement qui consiste à utiliser des rayons pour détruire les cellules cancéreuses. La radiothérapie est un traitement local de la tumeur maligne. La radiothérapie réalisée en association avec la chimiothérapie ou la chirurgie dans certaines études n'a pu être réalisée dans notre série [15, 30, 73, 75]. Elle n'est pas encore disponible au Burkina Faso.

La prise en charge psychologique du malade et de son entourage, tout au long du traitement, est capitale. Cet aspect de la prise en charge thérapeutique est négligé des praticiens.

La prise en charge adéquate des tumeurs malignes des maxillaires est limitée dans notre contexte. Les protocoles thérapeutiques ne sont pas parfois administrés non seulement du fait d'un moyen financier limité des patients mais aussi de l'absence de spécialistes et d'un plateau technique limité. Toutefois l'arrivée d'oncologues au Burkina Faso depuis 2011 laisse entrevoir l'amélioration de la prise en charge des tumeurs malignes notamment celles des tumeurs malignes des maxillaires.

Ces résultats révèlent l'importance de la prévention des tumeurs et de la création d'une unité de cancérologie, une politique nationale permettra d'améliorer et de renforcer le plateau technique.

#### **4.7 Estimation du coût**

Le coût de la prise en charge d'une tumeur ne serait pas à la portée de tous. En effet le coût estimé de la prise en charge thérapeutique d'une tumeur bénigne serait de 259.075F à 477.575F. Celle d'une tumeur maligne varierait de 220.375F à 1.732.075F et voire plus.

Dans notre étude, les 211 cas de tumeurs des maxillaires collectés en 10 ans sont loin de la réalité vu que beaucoup de patients n'ont pas pu réaliser l'examen

anatomopathologique bien que certains aient été pris en charge chirurgicalement. Dans cette série de 211 cas de tumeurs 64,65% des patients porteurs de tumeurs malignes et 52,63% des patients porteurs de tumeurs bénignes n'ont réalisé aucun examen radiologique. L'accès aux soins et aux examens complémentaires pose toujours le même problème des coûts.

Ce coût élevé pourrait expliquer le fait que 41,4% des patients porteurs de tumeurs malignes ont été perdus de vue. Il pourrait aussi justifier le fait que certains patients recourent à la médecine traditionnelle.

Les tumeurs des maxillaires notamment les tumeurs malignes constituent un double poids pour les malades et leurs parents. En effet les tumeurs en elles mêmes sont effroyables pour les patients. Leur coût l'est aussi.

De ce fait, la mise en place d'une politique nationale de soutien dans la prise en charge des tumeurs des maxillaires notamment celles des tumeurs malignes est souhaitable.

#### **4.8 Evolution**

Dans la série des tumeurs bénignes des maxillaires, les suites postopératoires ont été à court et moyen terme simples. Sur l'ensemble des patients opérés avec un allant de 1 à 9 ans, le taux de succès a été de 96,38 %. La durée moyenne d'hospitalisation était de 2 à 3 jours. Le taux de complication a été de 3,61 %. Les complications observées dans notre travail sont représentées par 2 cas de lâchage de fil de suture et un cas de suppuration. OUEDRAOGO B. et AGBOKPONTO A. ont rapporté des taux de complications plus élevés avec respectivement 17,5% et 9,6% des cas [4, 58].

Le suivi à long terme a été difficile, les patients ne répondant pas toujours au rendez-vous. Néanmoins, nous avons trouvé 12 cas (14,45%) de récurrence : 9cas

d'améloblastomes, 2 cas de dysplasie fibreuse et 1 cas d fibroangiome. Nos résultats se rapprochent de ceux d'AGBOKPONTO.A, d'ADEBAYO E.T. et coll. et de PKEMISSI E. et coll. qui ont noté respectivement 14,3%, 13% et 11% de cas de récurrence [3, 4, 49]

Dans la série des tumeurs malignes des maxillaires sur les 20,8% de patients qui ont bénéficié d'une chirurgie, l'évolution à court terme a été marquée par 1 seul cas de complication à type d'épistaxis chez un malade opéré d'un chondrosarcome.

L'évolution à long terme avec un allant de 1 à 9ans a été marquée par 6 cas de récurrence dont 3 cas d'adénocarcinome, 1 cas de carcinome épidermoïde et 1 cas de chondrosarcome. BIGNOUMBA a recensé 40,5% de récurrences et SAWADOGO S. 50% [15, 68]. L'évolution des tumeurs malignes des maxillaires est peu satisfaisante. Elle est marquée par des récurrences locales, l'extension métastatique, de complications. La hantise du chirurgien dans les tumeurs demeure le cancer dans notre contexte où le service de cancérologie n'est qu'à ces débuts.

# CONCLUSION

La pathologie tumorale bien que sous notifiée est de plus en plus fréquente dans notre contexte en raison de plusieurs facteurs. En effet il y a de plus en plus une prise de conscience de la population en rapport avec l'intérêt de la consultation. On note aussi le renforcement de l'offre de santé même si cela reste insuffisant.

A côté des pathologies infectieuses qui font l'objet de programmes nationaux, les affections tumorales, elles, n'en bénéficient pas. Et pourtant elles constituent un problème de santé.

Dans notre étude, force est de constater que les tumeurs malignes sont au premier rang de la pathologie tumorale.

Les tumeurs des maxillaires ont une présentation épidémiologique, clinique, thérapeutique et évolutive comparable à celle décrite dans la littérature. Leur diagnostic semble aisé car les patients viennent consulter à un stade tardif. Alors le diagnostic différentiel ne se pose presque pas souvent.

Si la prise en charge des tumeurs bénignes des maxillaires demeure simple malgré tout, celle des tumeurs malignes des maxillaires est encore délicate dans notre contexte. En effet on note une absence de service d'oncologie et de radiothérapie. Le traitement n'assure pas toujours une intégrité fonctionnelle et esthétique. A côté de ce problème s'associe le coût élevé de la prise en charge thérapeutique.

Le bas niveau socio-économique, le retard à la consultation, un plateau technique insuffisant, des moyens thérapeutiques limités font toute la gravité de la prise en charge des tumeurs des maxillaires dans notre contexte. Dans un tel contexte il est important de se pencher sur ces facteurs pour l'amélioration de la prise en charge des tumeurs des maxillaires au Burkina Faso. De ce fait un renforcement de l'éducation de la population pour une consultation précoce à des soins accessibles financièrement et une décentralisation des soins stomatologiques avec un plateau technique performant pourrait améliorer la prise en charge de ces patients.



# SUGGESTIONS

Au terme de notre étude, nous formulons les suggestions suivantes :

- ✓ **A l'endroit de la population**
  - Assurer une bonne hygiène bucco-dentaire personnelle.
  - Eviter l'intoxication tabagique et alcoolique.
  - Consulter le plus tôt possible un agent de santé face à toute tuméfaction de la face.
  - Eviter l'automédication.
  - Respecter les rendez-vous de suivi après traitement.
  
- ✓ **A l'endroit du personnel de santé**
  - Réaliser un examen stomatologique lors des consultations aussi bien en médecine que dans les services de chirurgie et de spécialités chirurgicales;
  - Référer les patients le plus tôt aux spécialistes.
  
- ✓ **A l'endroit du personnel de santé des services de stomatologie/CMF et d'ORL/CCF**
  - Bien tenir les fiches de consultation et les dossiers des malades.
  
- ✓ **A l'endroit des étudiants de Médecine**
  - Bien remplir les cahiers d'observation et maintenir à jour les dossiers et les fiches de consultation lors des rendez-vous des patients.
  
- ✓ **A l'endroit du Directeur Général du CHU-YO**
  - Equiper le service de stomatologie – chirurgie maxillo-faciale en matériel adéquat et en consommable.

- Rendre disponible les consommables du service d'anatomie et de cytologie pathologique- unité de médecine légale.
- Renforcer les capacités opérationnelles du nouveau service de cancérologie.
  
- ✓ **A l'endroit du Ministre de la Santé**
- Multiplier la formation des médecins dans la spécialisation en stomatologie chirurgie maxillo-faciale et en cancérologie.
- Promouvoir une formation continue de tous le personnel médical.
- Promouvoir une campagne de sensibilisation sur les tumeurs en particulier celles malignes.
- Accélérer la création de la caisse nationale d'assurance maladie(CNAM) au Burkina Faso.
- Réduire les coûts de réalisation des examens paracliniques des tumeurs.
- Disponibiliser les médicaments de la chimiothérapie.

# REFERENCES BIBLIOGRAPHIQUES

1. **ACHARD J.L.** : Révision accélérée en odontostomatologie. Paris : Maloine, 1998 ; 365.
2. **ADEBAYO E.T., AJIKE S.O., ADEKEYE O.E.**:Tumeurs odontogènes chez les enfants et les adolescents: une étude de 78 cas du Nigeria. J Surg Cranio-maxillofac oct. 2002; 30 (5) :267-72.
3. **ADEBAYO E.T., AJIKE S.O., ADEKEYE O.E.**:Un examen des 318 tumeurs odontogènes à Kaduna, au Nigeria. J Surg Oral Maxillofac. juin 2005; 63 (6) : 811-9.
4. **AGBOKPONTO A. R.** : Tumeurs bénignes des maxillaires: Aspects cliniques et thérapeutiques. A propos de 64 cas recensés dans le service d'ORL et de CCMF du CNHU-HKM de Cotonou. Thèse de médecine. Cotonou.
5. **AKA G. K., KOUAKOU. R. K., DJEMO B. R, OUATTARA B., GADEBGEKU S. A.** : Réhabilitation faciale par la prothèse maxillo-faciales au cours des tumeurs bénignes de la mandibule. Rev. Ivoir. Odonto-Stomatol., vol. 8, n° 2, 2006, pp. 39-48.
6. **ALAIN BOUCHET, JACQUES CUILLERET.** : Anatomie topographique, descriptive et fonctionnelle (le système nerveux central, la face, la tête et les organes de sens). Deuxième édition SIMEP. Dépôt légal 1991.
7. **AJAYI D.E. , LADEINE A.L. , ADEYEMO W.L , OGUNLEWE M.O. :** Tumeurs odontogènes chez les enfants nigériens et les adolescents, une étude rétrospective de 92 cas nov. 2004 27; 02:39.

8. **ANDONABA JEAN-BAPTISTE** : Tumeurs malignes au Burkina Faso à propos de 990 pièces colligées de 1983 à 1990 dans le service d'anatomie et de cytologie pathologique du CHN-YO .Thèse de médecine .Ouagadougou. FSS 1992. Numéro 193.
9. **AURIOL M.M., Le CHARPENTIER Y.** : Anatomie pathologique des lésions de la cavité buccale, des glandes salivaires et maxillaires. Edition scientifique et médicale. Elsevier Masson SAS.1997 ; 22(11) : 1-36.
10. **BENAMAR** : Les tumeurs maxillo-mandibulaires, service de pathologie CHU SBA. Elsevier Inc. 2004 Rosai AND akerman's surgical pathology 9<sup>e</sup>.
11. **BEN ACHOUR A., BEN ACHOUR D., BEN HAMDA K., BASSOUMI T., KCHOUK M., TOUIBI S., LADGHAMA A.** : Cancers éthmoïdo-maxillaires à propos de 68 cas. Sem Hôp Paris 1992 ; 68(1-2) : 8-11.
12. **BENGODO M.C., MONABANG C., SANDO Z., KKAMPAN W., ONANA J., BENGODO G.** : Aspects radiographiques des tumeurs malignes maxillo-mandibulaires. J Afr Imag Med 2010; (3) ,3: 173-177.
13. **BENHALIMA H., RAFI H., SLAOUI S., KZADRI M.** : l'ameloblastome mandibulaire : problèmes thérapeutiques. Médecine du Maghreb 1992 n°34.
14. **BENHAMOU E., FAU A., SCHLUMBERGR M.** : Classification TNM des tumeurs malignes 6<sup>ième</sup> éd. France : Cassini, 2003 ; 261.

15. **BIGNOUMBA C., LEROUXEL E., RENAUDIN F.K., PEUVREL P., BEAUVILLE de MONTREUIL C., MALARD O.** : Cancers du sinus maxillaire : pronostic et qualité de vie.
16. **BONFILS P., CHEVALIER J. M.** : Anatomie 2<sup>ième</sup> éd. Paris : Flammarion, 2005 ; 428.
17. **BOUKLATA.** Le granulome réparateur central à cellules géantes des maxillaires, aspects radiologiques à propos de 22 observations. Journal du CEPUR. 2000, Vol. 20, pp. 129-131.
18. **BRIZON J et CASTAING J.** : Les Feuilletts d'anatomie (ostéologie de la tête) ; Paris : [éd] Maloine pp 26-34.
19. **BROCHERIOU C.** (2009).: Classification des tumeurs bénignes des maxillaires d'origine odontogène. E.M.C., 5 (22081 A 10).
20. **BRYGO A., LEROY X., MAES J.-M., FERRI J.** (2006). : Tumeurs et pseudotumeurs non odontogènes bénignes des maxillaires. EMC Stomatologie (22-062-H-10), pp. 1-12.
21. **BUCHNER UNE, MERRELL P.W., CARPENTER W.M.**: Relative frequency of central odontogenic tumors: a study of 1,088 cases from Northern California and comparison to studies from other parts of the world. J Oral Maxillofac Surg. 2006 Sep; 64 (9): 1343-52.

- 22. CABANE F. et BONENFANT J.L.:** Tumeurs et pseudo tumeurs des maxillaires. Anatomie Pathologique. Deuxième édition. Paris : Maloine SA Editeur PP 786-790.
- 23. CABANE F. et BONENFANT J.L. :** Les tumeurs bénignes. Anatomie Pathologique. Deuxième édition. Paris : Maloine SA Editeur PP 248-268.
- 24. CHALAS, NASSIH M. RZINA. JIDEL:** Ameloblastome of the mandible. Rev Stomatol. Chir. Maxillo. Fac. 2002 Sept 103(4) : 247- 50.
- 25. CHARLES PUISSAN :**Chérubisme ou chérubinisme. Encyclopédie Orphanet. Juillet 1997.
- 26. CHIDZONGA M.M.:** Oral malignant neoplasie: a survery of 428 cases in two Zimbabwean hospitals. Oral Oncol 2006 ; 42 (2) :177-183.
- 27. COMETTE G., GUILBRET F. :** Tumeurs odontogènes des maxillaires. Encycl. Med. Chir. Paris Stomatologie, 4- 1983 ,22081A10.
- 28. CREPY C., DINER P.A. avec la collaboration de RAES J., BLANC P :** Stomatologie ; édition la Couleuvre PP 89-98.
- 29. DALEY T., DARLING M. :** Tumeurs malignes de la cavité buccale autre que les carcinomes spinocellulaires : un aperçu. J Can Dent Assoc 2003 ; 69 (9) : 577-582.



- 30. DEBRY C., BOUILLON F., METHLIN A., JUNG C., CONARAUX C. :** Cancers du maxillaire supérieur : étude rétrospective à partir de 29 cas. Ann Otolaryngol 1989 ; 106 (2) : 83-90.
- 31. DECHAUME M., GRELLET M., LAUDENBACH P., PAYER J. :** Kystes et tumeurs bénignes des maxillaires. Précis de Stomatologie. Masson, Paris 1980 ; 232-252.
- 32. DELMAMARE J., GARNIER M. :** Dictionnaire des termes de médecine. 26<sup>ième</sup> éd. Paris : Maloine, 2000 ; 991.
- 33. DIEBOLD J., CAMILLERI J-P., REYNES M., CALLARD P. :** Anatomie pathologie générale. 2<sup>ième</sup> édition. Edition Médicale Internationales. P 233-323.
- 34. DIOMBANA M.L., MOHAMED A.A.G., KÜSSNER H., et coll. :** Implication du sinus maxillaire dans les tumeurs du massif facial dans le service de Stomatologie et Chirurgie Maxillo-Faciale de l'Hôpital National de Kati, Mali 51 cas. Med Afr Noire. 2008, Vol. 45, 7, pp. 451-56.
- 35. N'DIAYE FATY, DIALLO, DIA TINE, LARROQUE, SPIERZGLAS et coll.:** Les tumeurs bénignes des maxillaires, les épulis au Sénégal. Bull. Soc. Path. 1995 ; 88: 244-247.
- 36. FAVRE-DAUVERGNE E, AURIOL M, LE CHARPENTIER Y.** Tumeurs odontogéniques. Encyclo Med Chir Stomatologie. Éditions Scientifiques et Médicales Elsevier SAS, 1995, 22-062-F-10.

- 37. FERNANDES AM , DUARTE CE , PIMENTA FJ , SOUZA LN , SANTOS VR , MESQUITA RA , de AGUIAR MC .**Tumeurs odontogènes: une étude de 340 cas dans une population brésilienne. J Pathol Oral Med. nov. 2005; 34 (10) :583-7.
- 38. GUILBERT F, CHOMETTE G, LE CHARPENTIER Y, AURIOL M. :** Les tumeurs bénignes et les pseudotumeurs des maxillaires. Rev Stomatol Chir Maxillofac. 1993, Vol. 94, pp. 197-265.
- 39. JANAHA A, SAIDI A., BOURJILAT M., BENHADDOU A., CHEKKOURI I.A., BENCHAKROU Y. :** Les kystes et les tumeurs bénignes des maxillaires. Corrélations Anatomo-radiologiques. A propos de 50 cas. Mag. Med. 2001 ; 21(359) ; 346-48.
- 40. JEBLAOUI Y., B. N. (2007, Nov):** Algorithme pour le traitement des améloblastomes en Tunisie. Rev Stomatol Chir Maxillofac, 108 (5), pp. 419-23.
- 41. JIAN V.: Inductive** tumor or hamatoma with metaplastic mineralisation? Faculty of Health Sciences, University of the Witwatersrand. Johannesburg: s.n., 2005. Master of Science in dentistry.
- 42. JING W., XUAN M., LIN Y., WU L., LUI L., ZHENG X., TANG W., QIAO J., TIAN W.:** Odontogenic tumours: a retrospective study of 1642 cases in a Chinese population. Int J Oral Maxillofac Surg. 2007 Jan; 36 (1):20-5. Epub 2006 Dec 6.

- 43. JOHNSON A. K. E. (2012):** Les tumeurs bénignes et les kystes des maxillaires au CHU-YO au Burkina Faso et au CNHU-HKM au Bénin : aspects épidémiologiques, cliniques, para cliniques et thérapeutiques au centre hospitalier universitaire Yalgado Ouédraogo. Thèse de Doctorat de Médecine, Université de Ouagadougou, UFR-SDS. N°2131.
- 44. KABORE SOULEYMANE :** Améloblastome des maxillaires, aspects épidémiologiques, diagnostiques et thérapeutiques au CHU-YO et au CHU-SS. Thèse de doctorat en médecine. Ouagadougou UFR-SDS 2007. Numéro 1226.
- 45. KAMINA P.** Dictionnaire Atlas d'anatomie. Edition Maloine, Paris 1983.
- 46. KAMINA P. :** Carnet d'anatomie Tête - Cou- Dos. Edition Maloine, Paris 2006
- 47. KAMINA P. :** Anatomie General (les os de la tête). Deuxième édition Maloine.
- 48. KONSEM TARISSUS :** Les tumeurs de la sphère ORL et cervico-faciale au Burkina Faso. Thèse de doctorat en médecine. Ouagadougou. FSS 1993 N°334.
- 49. KPEMISSI E., AMANA B., TCHANDANA K :** Tumeur mandibulaire : aspects épidémiologiques, diagnostiques et thérapeutiques a propos de 91cas. Mali médical 2009 TOME XXIV N°3 ; PP 47-52.
- 50. KRAMER I.R.H., PINBORG J.J, SHEAR M.:** The WHO Histological Typing of Odontogenic Tumors Second Edition. Cancers.15 December 1992, Vol. 70, 12.

- 51. LADEINE A. L., AJAYI D.E., OGUNLEWE M.O., ADEYEMO W.L., AROTIBA G.T., BAMGBOSE B.O., AKINWANDE JUGE :** Tumeurs odontogènes: un examen de 319 cas dans un hôpital d'enseignement du Nigeria. *Oral Surg Oral Med Oral Pathol Oral Radiol endod.* fév 2005; 99 (2) :191-5.
- 52. LUO HY, LI TJ.:** Odontogenic tumors: a study of 1309 cases in a Chinese population. *Oral Oncol.* 2009 Aug; 45(8):706-11. Epub 2009 Jan 14.
- 53. MAZERON J.J., NOEL G., SIMON J.M. :** Les cancers de cavité buccale. *Bull cancer* 2000 ; 87 (5) : 39-48.
- 54. MEDJI A.L., HOUNKKPE Y.Y C., VINGNIKIN-YEHOUESSI B., KOURA A., PRODJINOTHO F.X. :** la carcinologie O.R.L et cervico-facial AU C.N.H.U. de Cotonou (Bénin) : résultats d'une étude de 1978 à 1985. *Med Afr Noire* 1989 ; 36 (2) : 152-157.
- 55. NDJOLO A., BISSECK C., NGOWE M., BENGODO C., ENOW O., BNAM F., BENGODO G.** Cancers du massif facial : localisation et histopathologie. Etude de 155 cas. *Rev O.R.L Chir Cervico fac* 2003 ; 1 (1) : 4-10.
- 56. OMS :** rapport sur la santé bucco-dentaire dans le monde en 2003. WHO/NMH/NPH/ORH/03.2
- 57. OMS :** Communiqué conjoint OMS/27/CIRC/145, 3 avril 2003

- 58. OUEDRAOGO B.** (2008). Les tumeurs bénignes et les kystes des maxillaires : aspects épidémiologiques, cliniques, para cliniques et thérapeutiques au centre hospitalier universitaire Yalgado Ouédraogo. Thèse de Doctorat de Médecine, Université de Ouagadougou, UFR-SDS. N°1751.
- 59. OUEDRAOGO D., BEOGO R., LOMPO O., KONSEM T., BOURGAREL J., SOUDRE R.** (2000). Aspects histopathologiques des tumeurs et kystes oro-maxillo-faciaux de l'adulte au centre hospitalier national Sanou-Souro (Burkina Faso). Rev. Col. Odonto-Stomatol. Afr. Chir. Maxillo-fac.
- 60. OUEDRAOGO D., BEOGO R., LOMPO O., KONSEM T., BOURGAREL J., SOUDRE R.** (2006). Aspects histopathologiques des tumeurs et kystes oro-maxillo-faciaux de l'enfant au centre hospitalier national Sanou-Souro (Burkina Faso). Rev. Col. Odonto-Stomatol. Afr. Chir. Maxillo-fac., 13 (2), pp. 52-56.
- 61. OUOBA K., DAO M., SANO D., GUIGMA Y., SAKANDE, KABRE M., BOURGAREL, SANOU A., SOUDRE B.R., BEUTTER P.** : Les cancers O.R.L et cervico-faciaux au Burkina Faso épidémiologie, problèmes de diagnostic et de prise en charge à propos de 217 cas. Méd Afr Noire : 1997, 44 (8/9)
- 62. PACODE H.** (2006). Morbidité et mortalité dans l'unité de Stomatologie et de Chirurgie Maxillo-faciale du CHU-YO de Ouagadougou: Bilan d'un an. Thèse de Doctorat en Médecine, Université de Ouagadougou, UFR-SDS. N°1191.

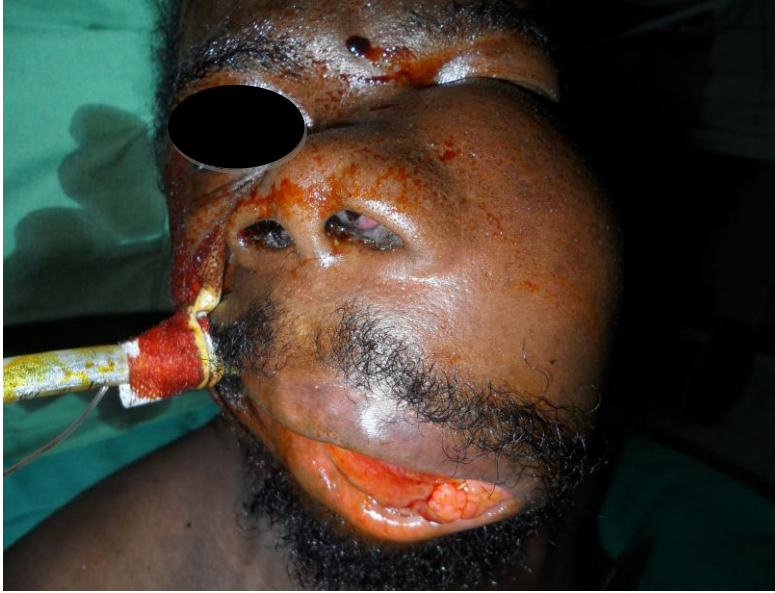- 63. PARKINS G.E., ARMAH G.P., AMPOFO A.G.** (2007, May 7): Tumeurs et pseudo-tumeurs de la face à Korle GHANA; 8 années d'étude. *World J Surg Oncol.*, 5 (48).
- 64. PARKINS G.E, ARMAH G.H., TETTEY Y.:** Tumeurs et pseudo tumeurs or-faciales au Ghana: une étude prospective de 6 ans.*Br J Surge Oral Maxillofacial cot.* 2009; 47 (7):550-4. Pub nov. 2008 27.
- 65. REYT E., RIGHINI C.:** Adénopathies cervicales. *Encycl Méd Chir, Paris, Stomatologie*, 22070 A12, 2005.
- 66. ROUVIERE H., DELMAS A** (1997). *Anatomie humaine Tome 1. Tête et cou.* (éd. 14 ème édition). (Paris: Masson, Éd.).
- 67. SIMARTS S.:** Les cancers de la cavité buccale et leurs traitements. Le chirurgien dentiste face au malade cancéreux. Rôle et attitude pratique. *Dentalespace* 2002; vus 6449.
- 68. SAWADOGO S.** (2007). Etude des tumeurs malignes des maxillaires chez l'adulte au CNHU-HKM au Bénin et aux CHU-YO et CHU-SS au Burkina Faso: A propos de 117 cas. Thèse de Doctorat en Médecine, Université d'Abomey-Calavi, Faculté des Sciences de la Santé.
- 69. SRIRAM G., SRIRAM G., SHETTY R.P.** (2008, Jun). Odontogenic tumors: a study of 250 cases in an Indian teaching hospital. *Oral Surg Oral Med Oral Pathol Oral Radiol Endod*, 105 (6), pp. 14-21.

- 70. TAWFIK M.A., ZYADA M.M.:** Odontogenic tumors in Dakahlia, Egypt: analysis of 82 cases. *Oral Surg Oral Med Oral Pathol Oral Radiol Endod.* 2010 Feb; 109 (2):e67-73. Epub 2009 Dec 6.
- 71. TONDE LUCIEN:** Les tumeurs malignes des maxillaires chez l'adulte au Burkina Faso de 1996 à 2005. Profil épidémiologique, aspects cliniques, Histopathologiques et thérapeutiques. Ouagadougou UFR /SDS 2008. Numéro 1242.
- 72. TOURE S., SONKO L., DIALLO B., DIOP A., DIOUF R., DIOP E.M.** Profil épidémiologique des cancers de la cavité buccale au Sénégal. *Rev Stomatol Chir Maxillofac* 2005 ; 106 (4) :1S68P.c(17)-26.
- 73. VODOUHE S.J., AIHOUNZONON L., VIGNIKIN B., HOUNKPE Y.Y.C., MEDJI A.L.P.** Résultats anatomopathologiques des cancers des maxillaires à propos de 108 cas. *J Soc Biol Clin* 1996 ; 003 : 34-36.
- 74. WAUGH A., GRANT A.:** Anatomie et physiologie normales et pathologiques. 9ième éd. Paris: Maloine, 2006; 484.
- 75. YEHOUESSI-VIGNIKIN B. :** Les cancers des maxillaires et des sinus de la face, aspects cliniques et thérapeutiques à propos de 70 observations au CNHU de Cotonou. Thèse de Méd : Université nationale du Bénin. 1984 ; 206.

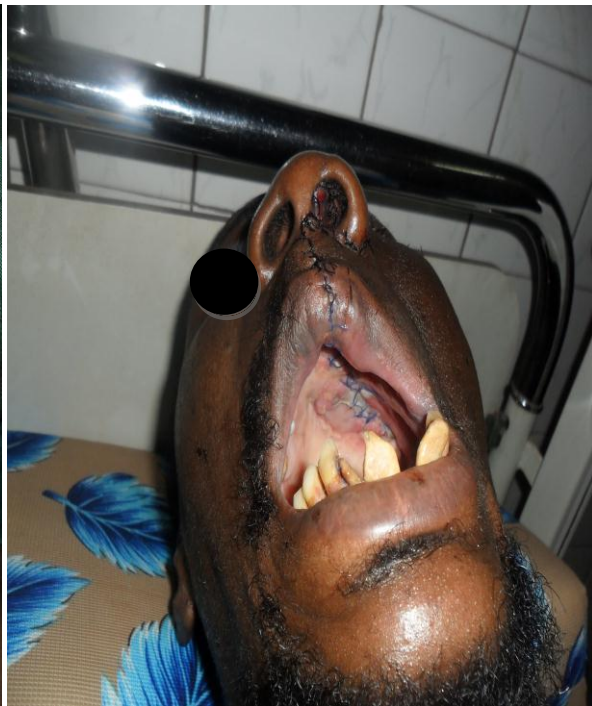
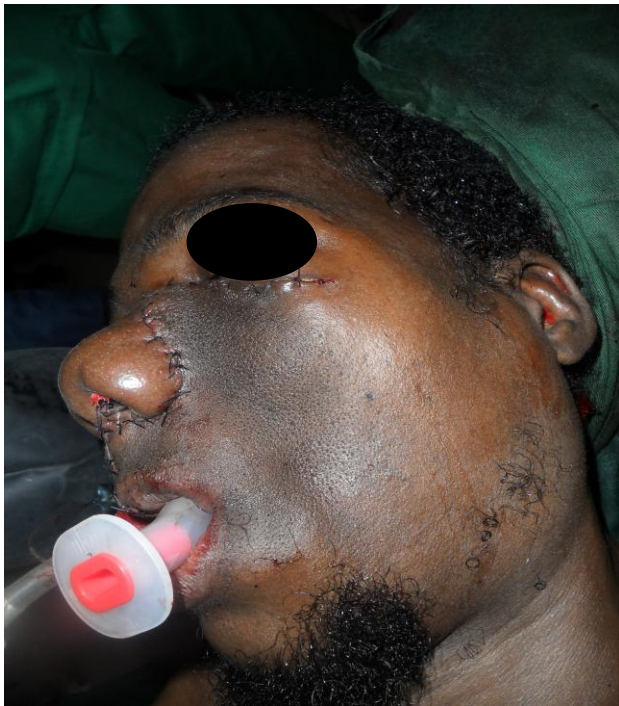- 76. ZRARA I., AL BOUZIDI A., RIMANI M., SEDRATI O., AZENDOUR A., LABRAMI A., BEN OMAR S. :** Les esthésioneuromes olfactifs (esthésioneuroblastomes) à propos de deux cas cliniques. Méd Magreb 1998 ; 70 : 6-8.



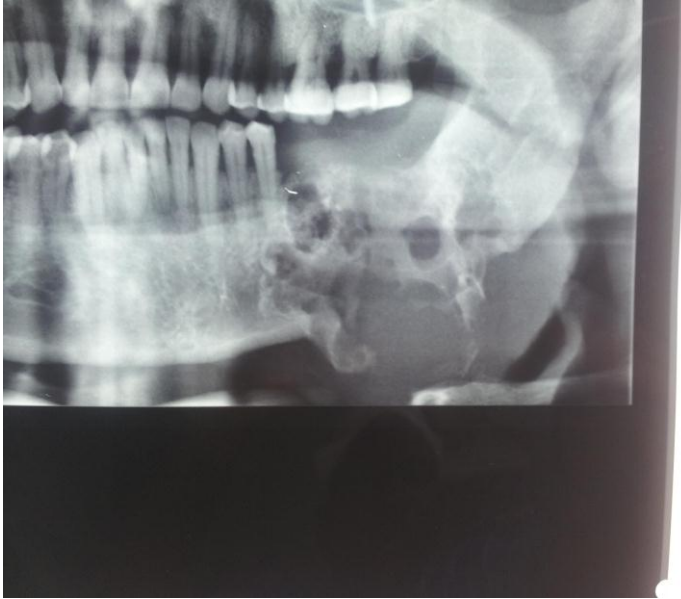
# ICONOGRAPHIE



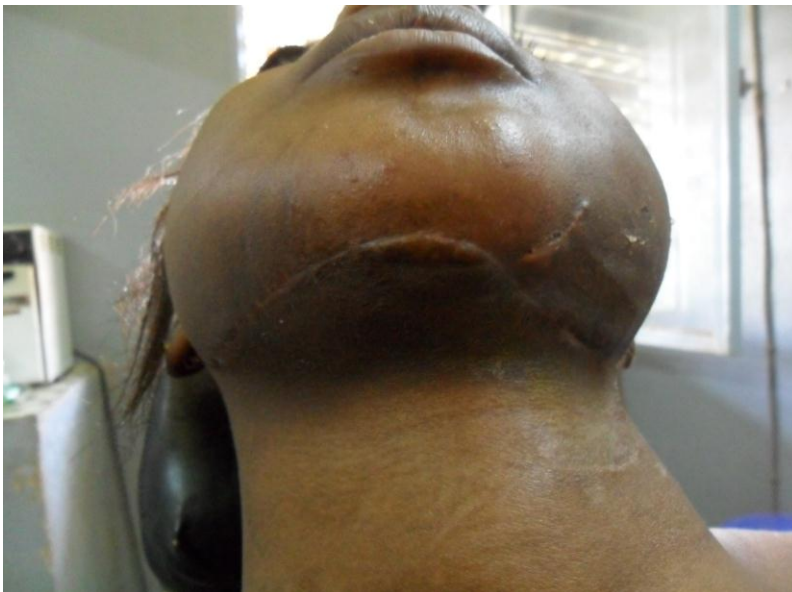**Figure10** Patient présentant un volumineux ameloblastome de l'hémi-maxillaire gauche. (Service de S/CMF/CHU-YO)



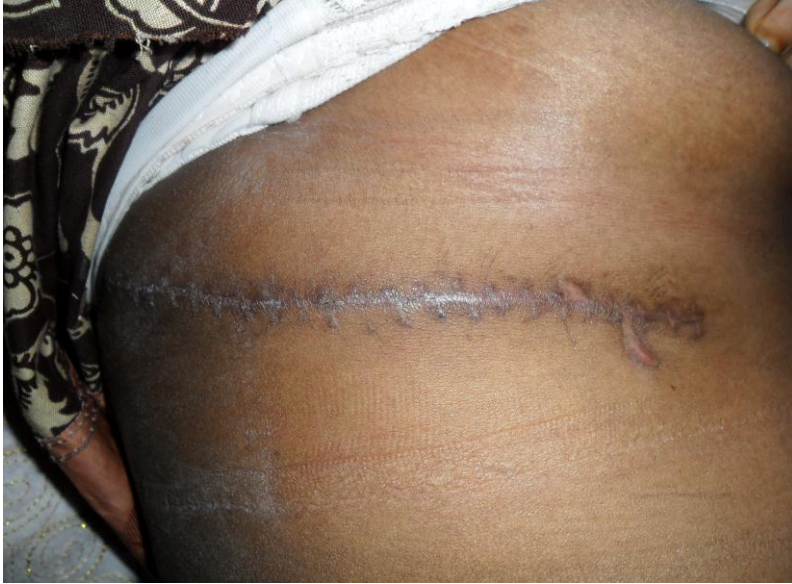**Figure11 et 12** : Même patient après tumorectomie sous anesthésiste générale. (Service de S/CMF/CHU-YO).



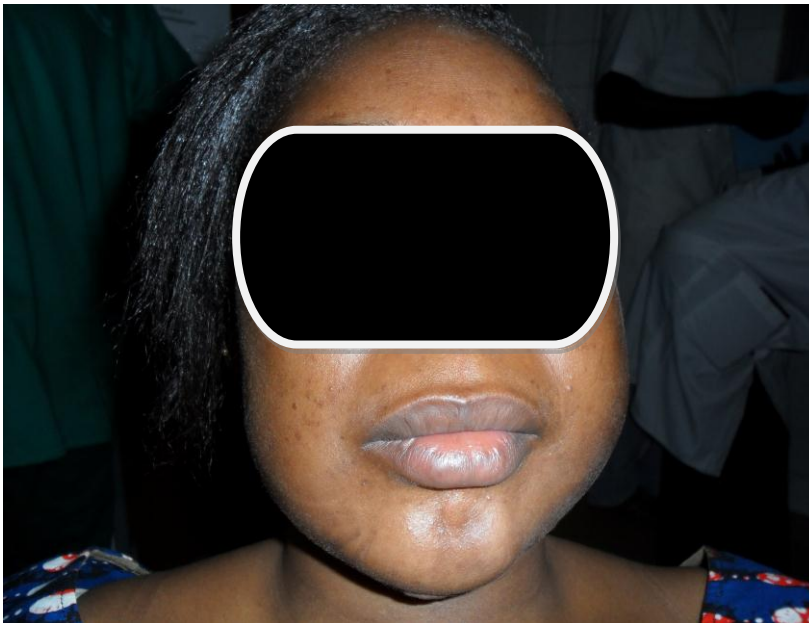
**Figure13:** Image radiologique d'un ameloblastome  
(Service de S/CMF/CHU-YO)



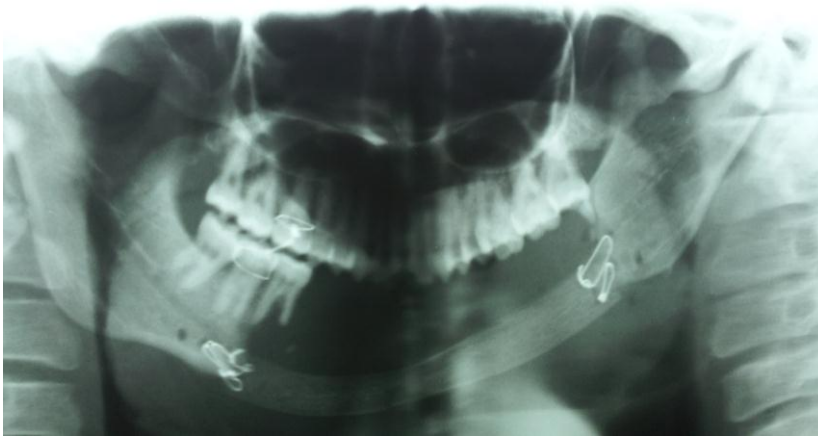
**Figure 14:** Patiente opérée d'un améloblastome mandibulaire par voie d'abord exobuccale (service de S/CMF/CHU-YO).



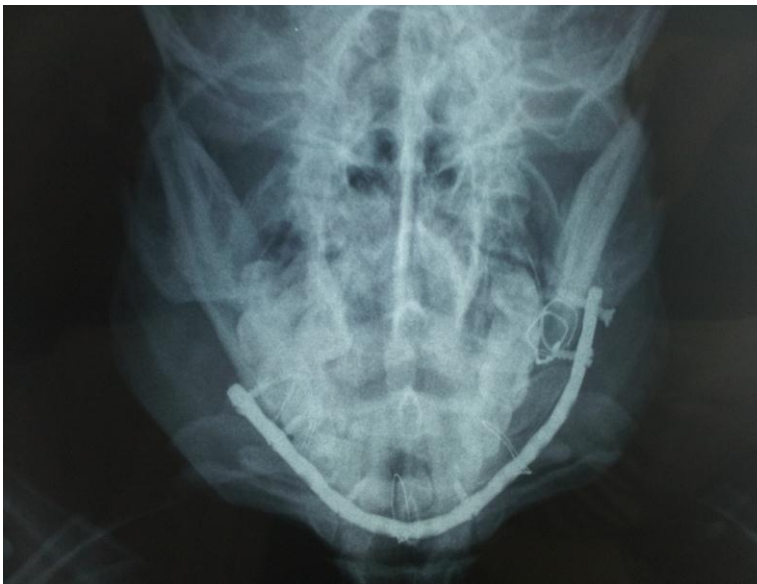**Figure15:**Image présentant le site de prélèvement costale en vue d'une greffe chez la même patiente (service de S/CMF/CHU-YO).



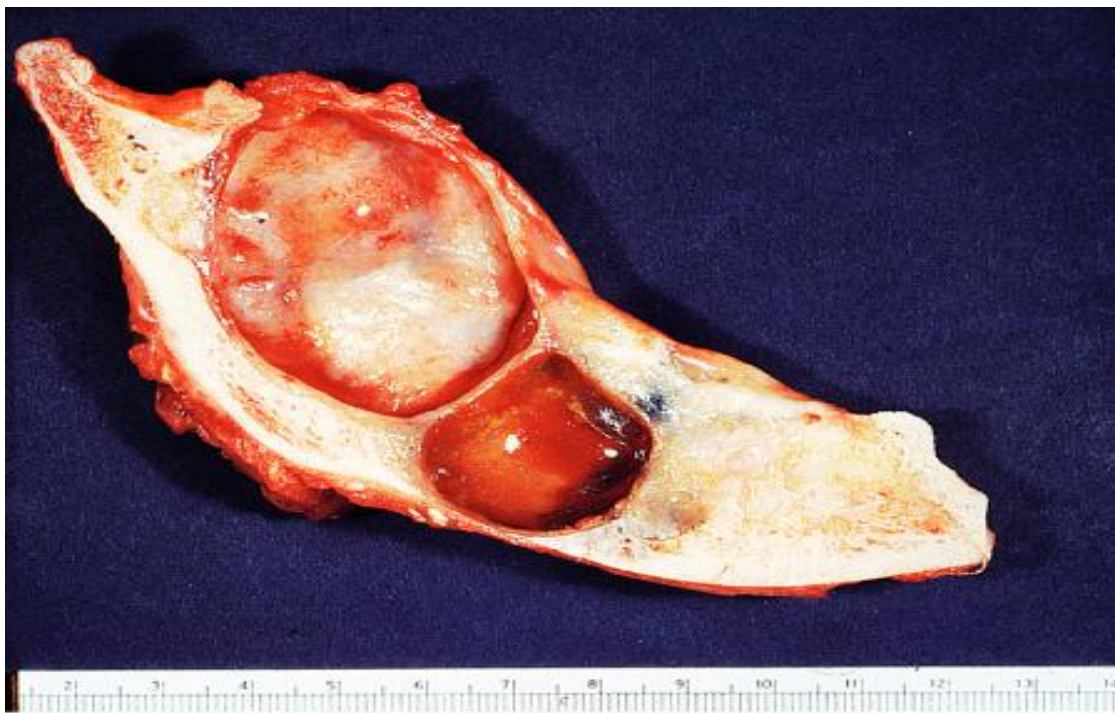**Figure 16:**La même patiente après greffe costale (service de S/C MF/CHU-YO)



**Figure 17:**Image radiographique d'une reconstitution mandibulaire par greffe costale chez la même patiente (service de S/CMF/CHU-YO).

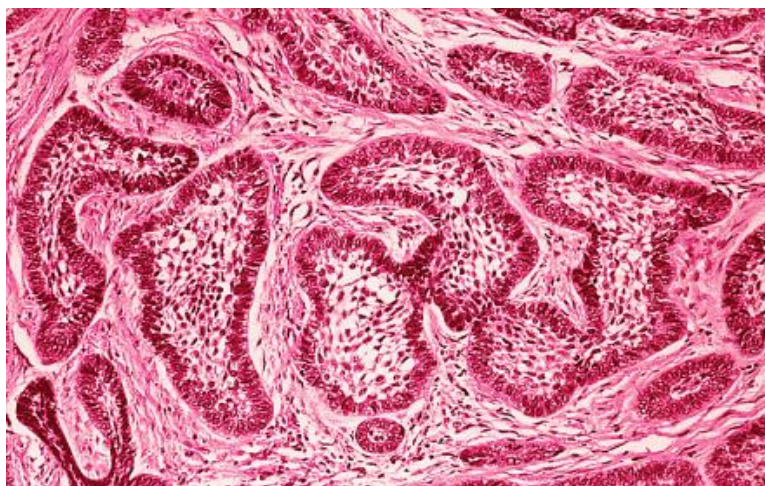


**Figure 18:**Image radiographique d'une reconstitution mandibulaire par attelle métallique chez la même patiente (service de S/CMF/CHU-YO).



© Elsevier Inc 2004 Rosai and Ackerman's Surgical Pathology 9e

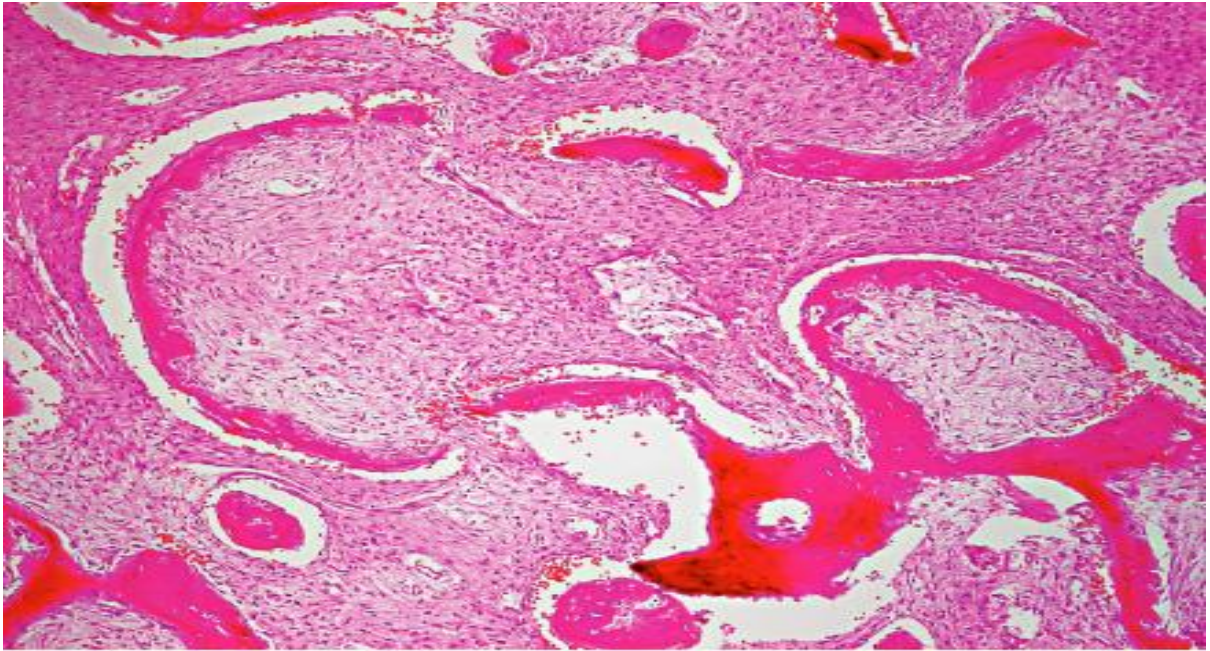
**Figure 19:**Prélèvement osseux pour améloblastome; présence de formations kystiques bordées d'une muqueuse, en faveur d'un améloblastome kystique [10]



© Elsevier Inc 2004 Rosai and Ackerman's Surgical Pathology 9e

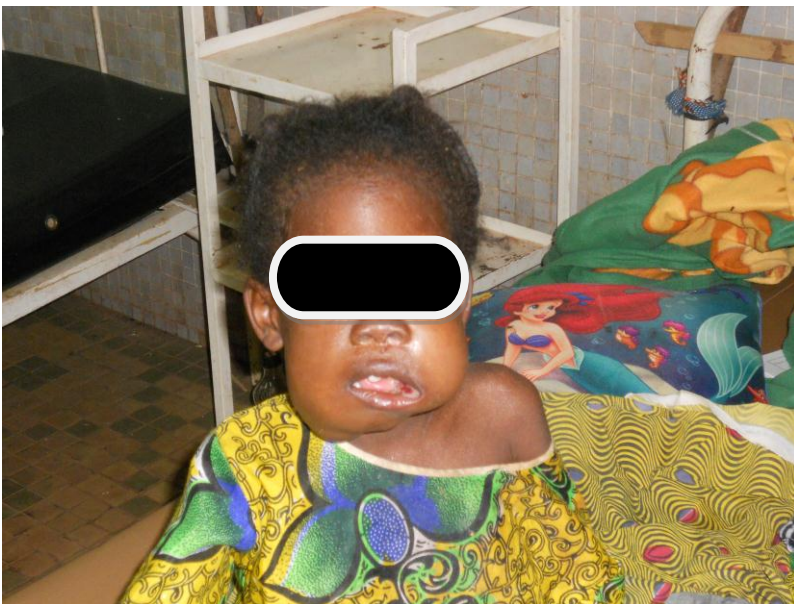d'améloblastes[10]

**Figure 20:**Aspect histologique d'un améloblastome papillaire. La lésion est constituée d'une prolifération de cellules épithéliales disposées en follicules (flèche) bordé de cellules épithéliales, soutenus par un tissu fibroconjonctif abondant; observer en périphérie des follicules, les cellules épithéliales ayant l'aspect

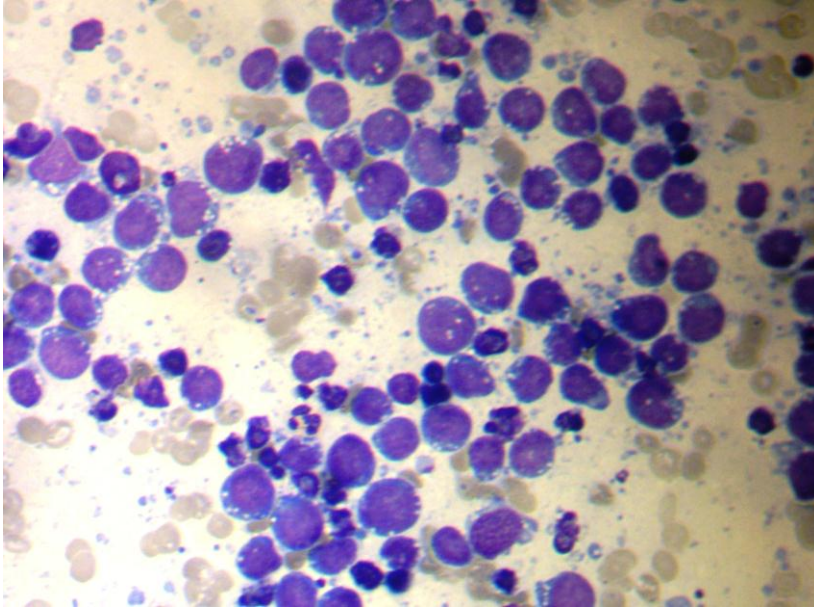


© Elsevier Inc 2004 Rosai and Ackerman's Surgical Pathology 9e

**Figure 21** : Aspect histologique d'une dysplasie fibreuse de l'os ; la lésion est constituée de tissu fibreux riche en fibroblastes au sein du quel on observe des lamelles osseuses [10]

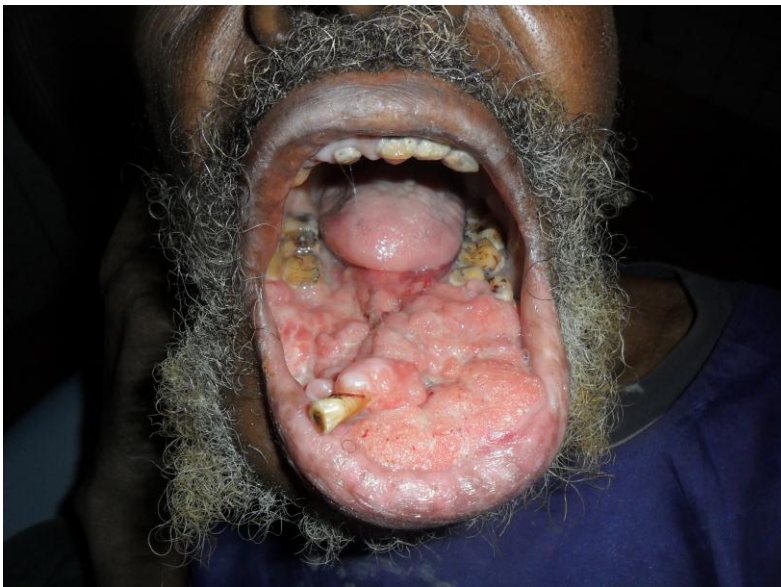

**Figure 22**: Patiente présentant une tuméfaction maxillo-faciale bilatérale, en faveur d'un lymphome de type Burkitt (service d'anatomocytopathologie et de médecine légale du CHU-YO)



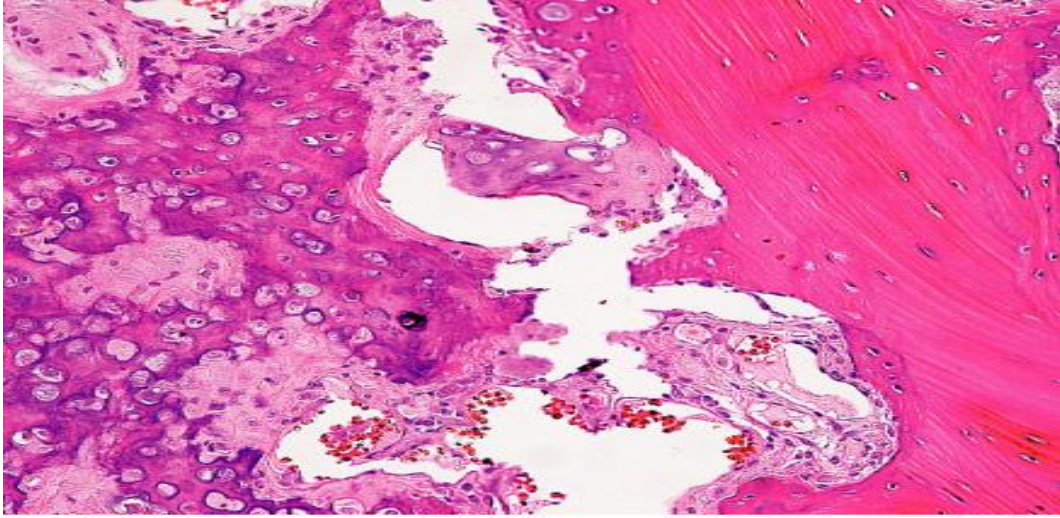
**Figure23 :** Aspect cytologique de la lésion vue dans la figure précédente ; présence de cellules lymphoblastiques de taille moyenne, à haut rapport nucléocytoplasmique, avec des microvacuoles lipidiques périnucléaires, en faveur d'un lymphome de Burkitt (service de d'anatomocytologie-

unité médecine légale du CHU-YO).



**Figure 24:** Photographie d'une tumeur maligne mandibulaire ulcéro-bourgeonnante envahissant la cavité buccale (service de S/CMF/CHU-YO).





© Elsevier Inc 2004 Rosai and Ackerman's Surgical Pathology 9e

**Figure 25:** Aspect histologique d'un ostéosarcome ; prolifération de cellules atypiques produisant du tissu osseux et chondroïde [10]

# ANNEXES

# TUMEURS DES MAXILLAIRES AU CHU-YO: EPIDEMIOLOGIE ET PRISE EN CHARGE

## FICHE DE COLLECTE

### IDENTIFICATION

Nom.....

Prénom.....

Numéro d'ordre.....Ou numéro de la fiche.....

Age.....

Sexe: M (...) F (...)

Profession 1 (...)

Résidence: Province.....Secteur.....

Venu de lui même (...)

Référé: CHR (...) CMA (...) CSPP (...) privé (...)

1 cultivateur =1, salarié=2, commerçant=3, secteur informel=4,

élève/étudiant=5, sans emploi=6, autre à préciser=7

### CLINIQUE, ANATOMOCLINIQUE et HISTOLOGIQUE

Motif de consultation.....

Délai de consultation (en mois).....

Antécédents

Personnels

Médicaux HTA (...) diabète (...) carie dentaire (...) autre.....

Chirurgicaux.....

Récidive d'une tumeur

Habitude et mode de vie

Alcool (...) fumeur (...) Tabac chiqué (...)

Examen stomatologie

Siège : maxillaire droit (...) maxillaire gauche (...) mandibulaire : (...)

Tuméfaction (...)

Ulcération bourgeonnante (...), infiltrante (...) ou les deux (...)

Douleur (...)

Adénopathies : mobiles (...) indurée (...) fixes (...)

Autres à préciser.....

Examens demandés

Radiographie

Panoramique dentaire (...)

Face basse (...)

Blondeau (...)

Crâne : face /profil (...)

Autre examen a précisé

## **HISTOLOGIE**

Biopsie (...) ou pièce opératoire (...)

Résultat (type histologique)

.....

.....

## **TRAITEMENT**

Abstention chirurgicale (...)

Chirurgie (...)

Reconstitution faciale (...)

Chimiothérapie (...)

Radiothérapie (.....)

Soins palliatifs (...)

## **EVOLUTION**

Suite opératoire immédiate (de j 0 à j 30)

Favorable (...)

Complication (préciser).....

Décès (...)

Perdus de vue (...)

Suite opératoire éloigné (au delà de j 30)

Favorable (...)

Complication (préciser).....

Perdus de vue (...)

Décès (...)

Récidive (...)

## **Annexes 2: WHO histological typing of odontogenic tumours, from the second edition, 1992**

### 1 Neoplasms and other tumours related to the odontogenic apparatus

#### 1.1 Benign

##### 1.1.1 Odontogenic epithelium without odontogenic ectomesenchyme

###### 1.1.1.1 Ameloblastoma

###### 1.1.1.2 Squamous odontogenic tumour

###### 1.1.1.3 Calcifying epithelial odontogenic tumour (Pindborg tumour)

###### 1.1.1.4 Clear cell odontogenic tumour

##### 1.1.2 Odontogenic epithelium with odontogenic ectomesenchyme, with or without dental hard tissue formation

###### 1.1.2.1 Ameloblastic fibroma

###### 1.1.2.2 Ameloblastic fibrodentinoma (dentinoma) and ameloblastic fibro-odontoma

###### 1.1.2.3 Odontoameloblastoma

###### 1.1.2.4 Adenomatoidodontogenic tumour

###### 1.1.2.5 Calcifying odontogenic cyst

###### 1.1.2.6 Complex odontoma

###### 1.1.2.7 Compound odontoma

##### 1.1.3 Odontogenic ectomesenchyme with or without included odontogenic epithelium

###### 1.1.3.1 Odontogenic fibroma

###### 1.1.3.2 Myxoma (odontogenic myxoma, myxofibroma)

###### 1.1.3.3 Benign cementoblastoma (cementoblastoma, true cementoma)

## 1.2 Malignant

### 1.2.1 Odontogenic carcinomas

#### 1.2.1.1 Malignant ameloblastoma

#### 1.2.1.2 Primary intraosseous carcinoma

#### 1.2.1.3 Malignant variants of other odontogenic epithelial tumours

#### 1.2.1.4 Malignant changes in odontogenic cysts

### 1.2.2 Odontogenic sarcomas

#### 1.2.2.1 Ameloblastic fibrosarcoma (ameloblastic sarcoma)

#### 1.2.2.2 Ameloblastic fibroodontosarcoma and ameloblastic fibro-odontosarcoma

### 1.2.3 Odontogenic carcinosarcoma

## 2 Neoplasms and other lesions related to bone

### 2.1 Osteogenic neoplasms

#### 2.1.1 Cemento-ossifying fibroma (cementifying fibroma, ossifying fibroma)

### 2.2 Non-neoplastic bone lesions

#### 2.2.1 Fibrous dysplasia of the jaws

#### 2.2.2 Cemento-osseous dysplasias

##### 2.2.2.1 Periapical cemental dysplasia (periapical fibrous dysplasia)

2.2.2.2 Florid cemento-osseous dysplasia (gigantiform cementoma, familial multiple cementomas)

##### 2.2.2.3 Other cemento-osseous dysplasias

#### 2.2.3 Cherubism (familial multilocular cystic disease of the jaws)

#### 2.2.4 Central giant cell granuloma

#### 2.2.5 Aneurysmal bone cyst

#### 2.2.6 Solitary bone cyst (traumatic, simple, haemorrhagic bone cyst)

## 2.3 Other tumours

### 2.3.1 Melanotic neuroectodermal tumour of infancy (melanotic progonoma)

## **Annexe 3 Classification clinique TNM des tumeurs malignes**

Nous utilisons la classification TNM de l'Union Internationale de lutte contre le cancer (UICC) [67]. Elle est essentiellement clinique.

T : Tumeur primitive

TX : Renseignements insuffisants pour classer la tumeur primitive

TO : Pas de signe de tumeur primitive

Tis : Carcinome non invasif (carcinome in situ)

T1 : Tumeur  $\leq 2$ cm dans son plus grand diamètre

T2 : Tumeur dont le plus grand diamètre est  $> 2$ cm et  $\leq 4$ cm

T3 : Tumeur dont le plus grand diamètre est  $> 4$ cm

T4a : Tumeur envahissant la corticale osseuse, les muscles profonds et extrinsèques de la langue, le sinus maxillaire ou la peau du visage

T4b : Tumeur envahissant l'espace masticateur, les processus ptérygoïde, la base du crâne ou englobant l'artère carotide interne.

N : Adénopathies régionales

NX : Renseignements insuffisants pour classer l'attente des ganglions lymphatiques régionaux non palpables

N0 : Ganglions lymphatiques régionaux non palpables

N1 : Ganglion lymphatique unique, palpable, homolatéral  $\leq 3$ cm dans son plus grand diamètre

N2 : N2a : Ganglion lymphatique unique palpable homolatéral  $> 3$ cm et  $\leq 6$ cm dans son plus grand diamètre



N2b : Ganglions homolatéraux multiples, palpables tous  $\leq 6\text{cm}$

N2c : Ganglions bilatéraux ou controlatéraux, palpables tous  $\leq 6\text{cm}$  dans leur plus grand diamètre

N3 : Ganglion lymphatique unique, palpable  $> 6\text{cm}$  dans son plus grand diamètre

M : Métastases à distance

MX : Renseignements insuffisants pour classer des métastases à distance

M0 : Pas de métastases à distance

M1 : Présence de métastase(s) à distance

#### Groupement par stades [67]

Stade 0 :	Tis	N0	M0
Stade I :	T1	N0	M0
Stade II :	T2	N0	M0
Stade III :	T1, T2,	N1	M0
	T3	N0, N1	M0
Stade IVA :	T1, T2, T3	N2	M0
	T4a	N0, N1, N2	M0
Stade IVB :	tout T	N3	M0
	T4b	tout N	M0
Stade IVC :	tout T	tout N	M1

### **Annexe 3 Estimation du coût de la prise en charge des tumeurs des maxillaires au CHU-YO**

#### **Coût de la consultation médicale et préanesthésique**

Consultation médecin= 2000F

Consultation anesthésiste= 2000F

### **Coût de l'intervention chirurgical**

Hémimandibulectomie= K 450= 157000F

Hémimandibulectomie plus désarticulation= K 480=168000F

Tumeur bénigne du sinus maxillaire= K 300 = 105000F

Kyste maxillaires ou tumeurs bénignes des maxillaires= K 300= 105000F

Résection mandibulaire avec curage cervical= K 540= 189000F

Résection interruptrice= K 360= 126000F

Reconstruction mandibulaire par greffe= K 480= 168500F

### **Coût de l'examen anatomopathologique et cytologique**

Biopsie ou pièce opératoire= 11250F

Cytologie= 10500F

### **Coût des bilans biologique et hématologique**

Numération formule sanguine= 3000F

Groupe sanguin/Rhésus= 750F

Taux de prothrombine= 1500F

Temps de céphaline activé= 1500F

Azotémie= 750F

Créatinémie= 750F

Glycémie= 750F

Ionogramme sanguin= 6000F

Liquide céphalorachidien= 750F

## **Coût des bilans radiologiques**

Blondeau= 7000F

Panoramique dentaire=7000F

Face basse= 7000F

Maxillaire défilé= 7000F

Rx du sinus= 7000F

Rx du crâne=7000F

TDM cérébrale= 50000F

Echographie d'une masse des maxillaires= 7500F

Rx pulmonaire= 5000F

## **Coût de l'ordonnance médicale préopératoire**

Compresse stérile 40×40.....6 à 10 paquets.1000F le paquet.

Gants stérile n°8.....4 paires. 500F la paire.

Gants stérile n° 7 ½.....4 paires. 450F la paire.

Gants en vrac.....1 paquet. 3500F le paquet.

Hypafix.....1paquet. 1425F le paquet.

SGI 5% 500cc.....2 flacons. 700F le flacon.

SSI 0,9% 500cc.....2 à 4 flacon. 700F le flacon.

Ringer lactate 500cc.....2 à 4 flacons. 800F le flacon.

Perfuseur.....2 unités. 375F l'unité.

Intranule G 18.....2 unités. 575F l'unité.

Bétadine buccale.....1 flacon. 1500F le flacon.

Bétadine rouge .....1 flacon. 1300F le flacon.

Eau oxygénée 10 volume.....1 flacon. 1025F le flacon.

Clamoxyl 1g injectable.....4 boîtes. 1050F la boîte.

Solumedrol injectable 40 mg.....	4 flacons. 1725F le flacon.
Dicynone injectable.....	1 boîte. 2675F la boîte.
Prefalgan injectable 1g.....	4 flacons. 2050F le flacon.
Accupan 20 mg.....	1 boîte. 3100F la boîte.
Diprivan ou propofol 200mg .....	2 à 4 ampoules
Gélofusine 500cc.....	1 flacon. 3750F le flacon.
Séringue 10cc.....	20 unités. 100F l'unité.
Séringue 20cc.....	2 unités. 200F l'unité.
Vicryl 3/0.....	3 unités et plus. 1950 l'unité.
Vicryl 4/0.....	2 unités. 1400 l'unité
Baneocin pommade.....	1 tube. 1500F le tube.
Thermomètre medical.....	1 unité. 600F l'unité.

### **Coût de la chimiothérapie**

Cisplatine inj 500mg.....	11500F l'unité
5-Fluoro-Uracile inj 500mg.....	13200F l'unité
Methotrexate inj 500mg.....	3325F l'unité
Bléomycine inj.....	31500F l'unité
Vincristine inj 1mg.....	14200F l'unité
Endoxaninj500mg.....	20950F l'unité
Cyclophosphamide inj.....	2500F l'unité
Adriamycine inj 50mg.....	69850F l'unité
Folinate de calcium inj 50mg.....	7100F l'unité
Cortancyl cp 20mg.....	3000F l'unité
Albendazole cp.....	100F l'unité
Potassium gel.....	1850F l'unité
Calcium cp.....	2200F l'unité

Oméprazole cp.....	2500F l'unité
Hydroxyl d'aluminium cp.....	250F l'unité
Ondansetron inj 2mg.....	3000F l'unité
Dislep inj 25mg.....	975F l'unité
Lasilix inj 20mg.....	550F l'unité
Bicarbonate 14%.....	1800F l'unité
Nacl inj.....	150F l'unité
Kcl inj.....	150F l'unité
SGI 0,5%.....	700F l'unité
SSI 0,9%.....	700F l'unité

**Coût de l'hospitalisation=500F/jour**

## **SERMENT D'HYPOCRATE**

**E**n présence des maîtres de cette école, et de mes chers condisciples, je jure d'être fidèle aux lois de l'honneur et de la probité dans l'exercice de la médecine.

Je donnerai mes soins gratuits à l'indigent et n'exigerai pas de salaire au-dessus de mon travail.

Admis à l'intérieur des maisons, mes yeux ne verront pas ce qui s'y passe, ma langue taira les secrets qui me seront confiés et mon état ne servira pas à corrompre les mœurs ni à favoriser les crimes.

Respectueux et reconnaissant envers mes maîtres, je rendrai à leurs enfants l'instruction que j'ai reçue de leurs pères.

Que les hommes m'accordent leur estime si je suis resté fidèle à mes promesses.

Que je sois couvert d'opprobre et méprisé de mes confrères si j'y manque.

**Titre** : tumeurs des maxillaires au CHU-YO : Epidémiologies et prise en charge.

**Résumé** :

Il s'agit d'une étude rétrospective portant sur les profils épidémiologiques et la prise en charge de 211 cas de tumeurs des maxillaires histologiquement confirmées au CHU-YO. Cette étude vise à contribuer au renforcement de l'efficacité de la prise en charge des tumeurs des maxillaires au Burkina Faso.

Sur le plan épidémiologique nous avons noté une incidence annuelle de 11,6 cas pour les tumeurs malignes et de 9,5 cas pour les tumeurs bénignes. L'âge moyen était de 37,87 ans pour les tumeurs malignes et de 28,91 ans pour les tumeurs bénignes. La prédominance masculines (58,62%) a été observée dans le groupe des tumeurs malignes par contre dans le groupe des tumeurs bénignes elle était féminine (63,16%). Le niveau socioéconomique le plus touché était représenté par le couple femmes au foyer/Secteur informel (52,94%) suivi du couple cultivateur/éleveur (27,94%) dans la série des tumeurs malignes. Dans la série des tumeurs bénignes, le couple femmes au foyer/Secteur informel (50,72%) suivi du couple élève/étudiant (30,43%) était dominant.

Dans les deux groupes la tumeur était découverte à un stade tardif avec un délai de consultation moyen de 9,8 mois pour les tumeurs malignes et 3,5 pour les tumeurs bénignes. Le maxillaire était le plus touché dans les tumeurs malignes (58,56%) par contre l'atteinte mandibulaire était prédominante dans les tumeurs bénignes (63,74%). L'histologie a révélé que les types maladie de Burkitt (25%) et carcinome épidermoïde (22,4%) étaient les plus fréquents. Dans la série des tumeurs bénignes l'améloblastome (38,9%) suivi de la dysplasie fibreuse (18,9%) prédominaient.

Au plan thérapeutique la chimiothérapie seule a été plus réalisée dans 31% des cas contre 18,2% des cas de chirurgie isolée dans le groupe des tumeurs malignes. Dans la série des tumeurs bénignes la résection interruptrice sans reconstruction immédiate a été la technique chirurgicale la plus utilisée (63,2%).

Le suivi a été marqué par le problème des perdus de vue.

Le bas niveau socioéconomique, l'ignorance, le retard à la consultation à des stades avancés et des moyens thérapeutiques limités constitue un handicap à la prise en charge dans notre contexte africain.

**Mots clés** : tumeurs, maxillaires, malignes, bénignes, épidémiologie, prise en charge.

## **Title: The tumours of maxillaries in CHU-YO: Epidemiology and medical treatment.**

### **Summary**

It is about a retrospective study on the epidemiological profiles and the medical treatment of 211 cases of tumours of maxillaries histologically reported in CHU-YO. This research work aims at contributing to strengthen the effectiveness of the treatment of these tumours in Burkina Faso.

On the epidemiological level, it was noticed that there was an annual incidence of 11,6 cases of malignant tumours while there were 95 cases of benign tumours. On the other hand, the average age for people suffering from malignant tumours was 37.87 years and the one for benign tumours was 28.91 years. There was a male predominance with 58.62% of the cases within the group of malignant tumours while a female predominance was more noticeable with 63.13% of the cases of benign tumours. The most affected socioeconomic stratum is the one composed by housewives and the private sector with 52.94% of the cases followed by the farmers/cattlemen with 27.94% of the cases of malignant tumours. On the other hand, the couple house wives/private sector constituted 50.72% of the cases along with 30.34% of the cases for students in the series of benign tumours. In the two types of tumours, the diagnostic was made at a later stage with an average time limit of medical check-up of 9.5 months for the malignant tumours and 3.5 years for the benign ones. Yet, the maxillary was the most affected by malignant tumours with 58.56% of the cases whereas the mandibular affection constituted 63.74% of the cases of benign tumours. The histology revealed that two types, the disease of Burkitt constituting 25% of the cases and epidermoid carcinomas 22.4% of cases, were the most frequent in the series of malignant tumours. On the contrary, ameloblasma prevailed with 38.9% of the cases along with 18.9%cases of fibrous dysplasia in the series of benign tumours .

On the therapeutic level, chemotherapy was used only in 31% of the cases against 18.2% of the cases where only surgery was used for malignant tumours. In the case of benign tumours, the disruptive recutting without immediate reconstructive surgery was the most used method in 63.2% of the cases. The follow was marked by the difficulty in finding those who did not show up again for the follow-up.

The low socioeconomic standard of living, ignorance and the delay in undergoing a check-up and above all the shortage in therapeutic equipment constitute the bulk of difficulties related to the treatment of these tumours in Africa.

**Key words:** tumours, maxillaries, benign, malignant, epidemiology, medical treatment, CHU-YO.